

LAPORAN KASUS

TATALAKSANA ANESTESI UNTUK OPERASI HEMIARCH REPLACEMENT PADA PASIEN DENGAN DISEKSI AORTA ASCENDENS MENGGUNAKAN TEKNIK DEEP HYPOTHERMIC CIRCULATORY ARREST

T. F. Indrasutanto, R. Cintyandy*

*Fellow Anestesi Kardiovaskuler, Konsultan Anestesi Kardiovaskuler**

Departemen Anestesi, Rumah Sakit Jantung dan Pembuluh Darah Harapan Kita

ABSTRAK

Pendahuluan: Aneurisma aorta menduduki peringkat ke-13 dari penyebab kematian tersering di Amerika Serikat. Sekitar 15.000 orang meninggal tiap tahun karena ruptur aneurisma aorta. Angka kematian akibat aneurisma aorta ini masih cukup tinggi yaitu sebesar 90% akibat diseksi atau ruptur aneurisma aorta. Pasien dengan diseksi aorta akut membutuhkan penanganan operasi yang bersifat segera / emergensi. Tindakan pembedahan pada pasien dengan diseksi aorta akut membutuhkan teknik anestesi yang kompleks dalam mempertahankan sistem organ lain dari pasien saat operasi berjalan. Berikut ini adalah laporan kasus tentang tindakan pembiusan untuk operasi Hemiarch Replacement pada pasien yang mengalami diseksi aneurysma aorta ascendens.

Laporan Kasus: Laki-laki berusia 50 tahun dengan diagnosa diseksi aneurisma aorta ascendens dirujuk untuk mendapatkan penanganan medis. Pasien memiliki riwayat nyeri dada dada sejak 2 bulan sebelum pasien masuk ke rumah sakit dan memberat sejak 1 minggu sebelum pasien masuk ke rumah sakit. Pada pemeriksaan fisik didapatkan tekanan darah tinggi (160/90 mmHg), hasil rontgen thorax menunjukkan adanya pelebaran aorta ascendens sampai dengan arkus aorta, dengan pemeriksaan CT-scan menunjukkan adanya pelebaran aorta mulai dari root aorta sampai truncus coeliacus dengan entrance tear baru mulai dibawah A. Renalis sampai dengan A. Iliaca Communis Kiri dengan diseksi aktif. CT Angiografi pada pasien menunjukkan adanya aneurisma aorta ascendens dan descendens dengan adanya diseksi dari aorta descendens kiri sampai ke arteri renalis kiri. Pada pasien dilakukan Hemiarch Replacement dengan tindakan pembiusan total (General Anesthesia) menggunakan teknik Deep Hypothermic Circulatory Arrest untuk mengurangi komplikasi tindakan operasi terhadap sistem saraf pusat pasien. Setelah tindakan operasi pasien dirawat di ICU, namun kondisi pasien semakin memburuk dan pasien meninggal pada hari ke 12 paska pembedahan akibat gagal hati dan gagal ginjal.

Kata Kunci: Diseksi aorta, aneurysma aorta ascendens, Hemiarch Replacement, Deep Hypothermic Circulatory Arrest, General Anesthesia

Abstract

Background: Aortic aneurysm is the thirteenth leading cause of death in the united states. Around 15.000 people died each year because of aortic aneurysm rupture. The mortality rate for this case are still high at around 90%. Patient diagnosed with acute aortic dissection will need an urgent surgery, and anesthesia procedure for this surgery are complex. The anesthesiologist should be able to maintain an adequate perfusion to all of the organs during the surgery. Here we presented a case report about the anesthesia procedure for hemiarch replacement in a patient diagnosed by acute dissection of the ascending aorta using deep hypothermic circulatory arrest.

Case report: a 50 years old male diagnosed with acute dissection of the ascending aortic aneurysm was referred for urgent surgery. The patient had a history of chest pain for the last 2 months and getting worse in the last week before he admitted to the hospital. His physical examination result was blood pressure 160 / 90 mmHg. The chest X-Ray showed dilatation of the ascending aorta until the descending part of the aorta. From the CT scan, showed that his aorta was dilated from the aortic root until the coeliac trunks, and

there was a new entrance tear near the renal artery with acute sign of an active dissection. The patient also undergoes CT angiography, and the result showed aneurysm of the ascending aorta until the descending part. The patient was planned to undergo hemiarch replacement under general anesthesia. Deep hypothermic circulatory arrest technique was used to reduce complication in the central nerve system. The surgery was successful, the patient transferred to cardiac ICU after surgery, but then the patient condition getting worse and he died 12 days after the surgery because of liver and kidney failure.

Keyword: aortic dissection, ascending aortic aneurysm, hemiarch replacement, deep hypothermic circulatory arrest, general anesthesia.

PENDAHULUAN

Aneurisma aorta menduduki peringkat ke-13 dari penyebab kematian tersering di Amerika Serikat. Sekitar 15.000 orang meninggal tiap tahunnya karena rupture aneurisma aorta. Pada penelitian, disimpulkan bahwa 1-2% dari populasi memiliki tanda-tanda aneurisma pada aorta, dan tidak terdeteksi sampai terjadinya rupture dan angka kematian dari rupture aneurisma aorta ini sebesar 90%.¹

Prevalensi aneurisma aorta abdominal yang berlokasi di infra renal 3 kali lebih sering dari pada aneurisma aorta yang berlokasi di thoraks. Aneurisma aorta thorakalis, 50% terjadi pada aorta ascenden, 10% pada arkus aorta, dan 40% beradapada aorta descendens. Duapuluh lima persen pasien yang mengalami aneurisma aorta thorakalis juga mengalami aneurisma aorta abdominal.¹

Onset terjadinya aneurisma aorta thorakalis berkisar usia 65 tahun, dan terjadi lebih sering pada pria dari pada wanita dengan rasio 1,7:1. Aneurisma aorta thorakalis merupakan penyakit yang tenang, dalam hal ini sering kali ditemukan tanpa adanya gejala klinis. Penyakit ini dapat segera terdeteksi baik dengan pemeriksaan ekokardiografi, maupun dengan pemeriksaan CT scan. Aneurisma aorta thorakalis dapat berkembang menjadi diseksi aorta akut, dengan angka insiden 5-30 kasus tiap satu juta populasi per tahun, berkisar 7.000 kasus per tahun di Amerika Serikat, dengan dua pertiganya berjenis kelamin laki laki.^{2,3}

Gejala yang dirasakan pasien sering kali mirip dengan iskemia miokard, dan tidak ada temuan klinis yang mengarah ke diseksi aorta, sehingga 38% pasien mengalami mis-diagnosa pada evaluasi pertama, bahkan 28% pasien baru diketahui mengalami diseksi aorta akut pada saat dilakukan autopsi untuk mengetahui penyebab

kematian. Hal-hal ini menunjukkan bahwa penegakkan diagnosa terhadap penyakit ini sulit dilakukan, seringkali diagnosa keliru dan akhirnya menyebabkan keterlambatan penanganan sehingga menyebabkan angka kematian yang masih cukup tinggi. Angka kematian pada diseksi aorta yang terjadi pada aorta ascenden adalah sebesar 1% per jam selama 24 jam pertama setelah onset gejala, bila tidak ditangani dengan tepat.^{2,3}

Operasi yang bersifat segera/emergensi dibutuhkan pada pasien dengan diseksi aorta akut tipe A, sedangkan pada diseksi aorta akut tipe B tidak dibutuhkan penanganan operasi namun cukup dengan penanganan medikamentosa. Pasien dengan tipe B memiliki angka mortalitas yang tinggi bila dilakukan operasi karena memiliki penyakit komorbid dan penyakit penyerta lain yang berat.³

Tindakan pembedahan pada pasien dengan diseksi aorta akut membutuhkan teknik anestesi yang rumit dan kompleks dalam mempertahankan sistem organ lain saat operasi berjalan. Operasi ini membutuhkan kolaborasi dan komunikasi yang baik antara dokter bedah dengan dokter anestesi maupun dengan perfusionis.

Dengan demikian maka kami ajukan laporan kasus mengenai tatalaksana anestesi pada operasi diseksi akut dari aorta thorakalis.

LAPORAN KASUS

Pasien laki laki berusia 50 tahun, dengan berat badan 65 kg, tinggi badan 165 cm datang ke UGD RS Jantung dan Pembuluh Darah Harapan Kita setelah dirujuk dari RS Siloam pada tanggal 10 juni 2015, dengan keluhan nyeri dada sejak 2 bulan sebelum pasien masuk ke rumah sakit dan memberat sejak 1 minggu sebelum pasien masuk ke rumah sakit. Nyeri dikatakan seperti tertusuk di daerah dada sebelah kiri yang makin memberat dengan aktivitas. Seminggu sebelum

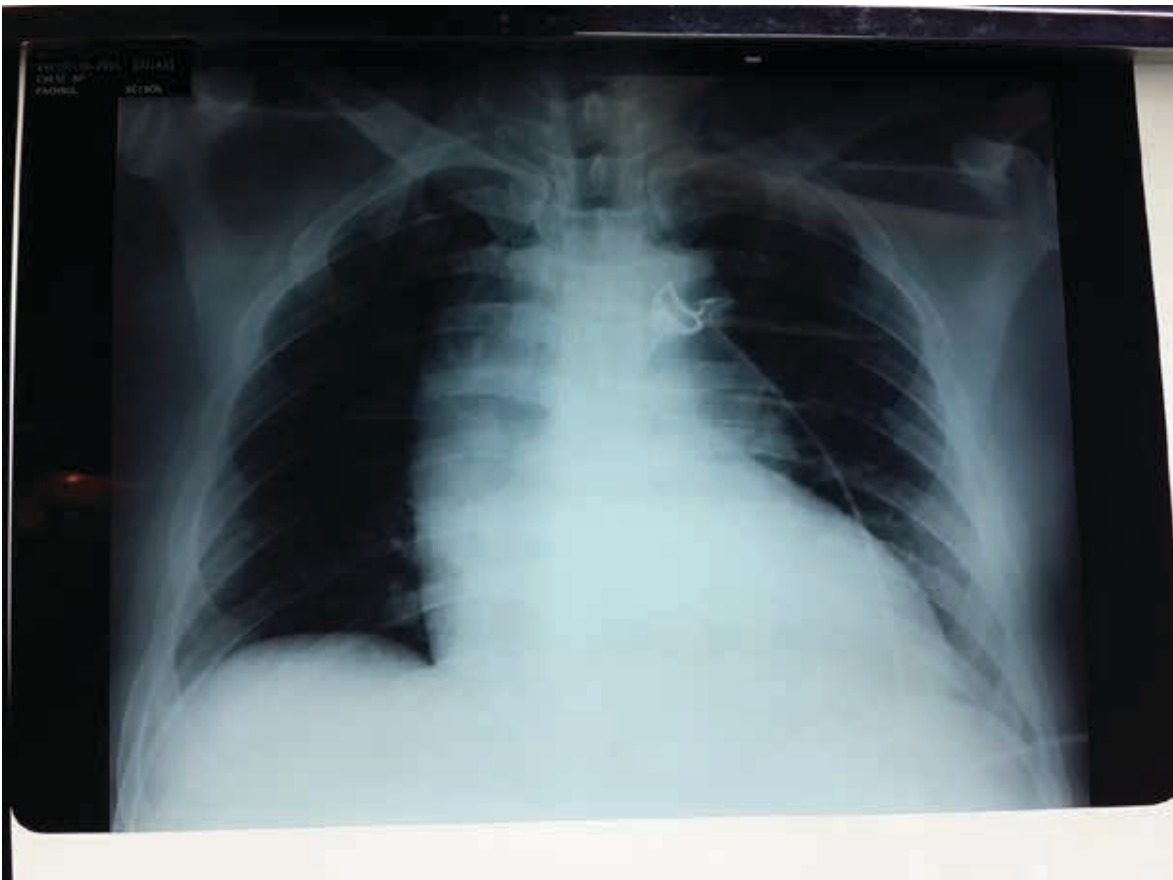masuk rumah sakit pasien menghentikan aktivitas pekerjaannya namun nyeri tidak kunjung hilang. Kemudian pasien dibawa keluarganya ke RS Siloam dan dirujuk ke RS Jantung dan Pembuluh Darah Harapan Kita dengan kecurigaan adanya aneurisma aorta.

Pasien memiliki riwayat diabetes mellitus sejak 5 tahun yang lalu dengan terapi metformin 1 x 500 mg. Pasien tidak rutin berobat ke dokter penyakit dalam, namun obat dikonsumsi secara teratur. Riwayat penyakit yang lain seperti tekanan darah tinggi, penyakit jantung, dan gangguan fungsi hati dinyatakan tidak pernah diketahui karena tidak rutin di periksa. Pasien memiliki riwayat alergi obat jenis penicillin. Pasien bekerja sebagai pengusaha ekspor impor, riwayat merokok saat usia 30-45 tahun, sejak usia 45 tahun pasien berhenti merokok. Riwayat konsumsi alkohol disangkal.

Pemeriksaan fisik dilakukan pada tanggal 9 juni 2015, didapatkan tekanan darah 160/45

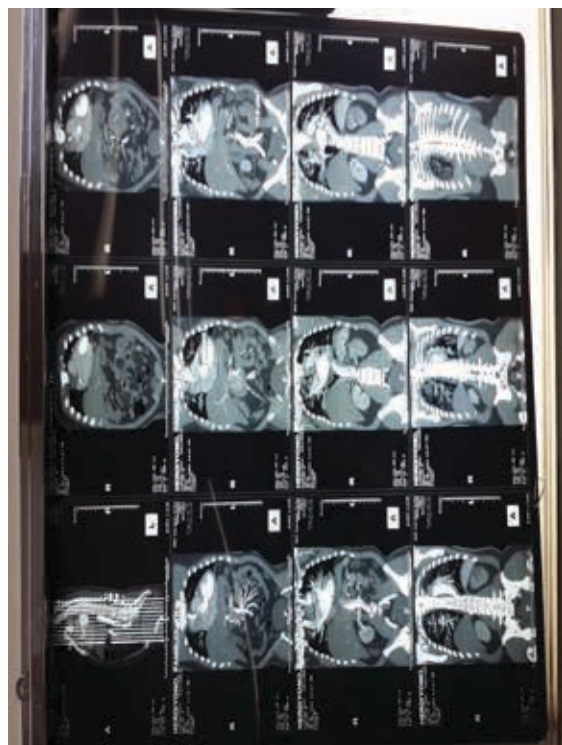
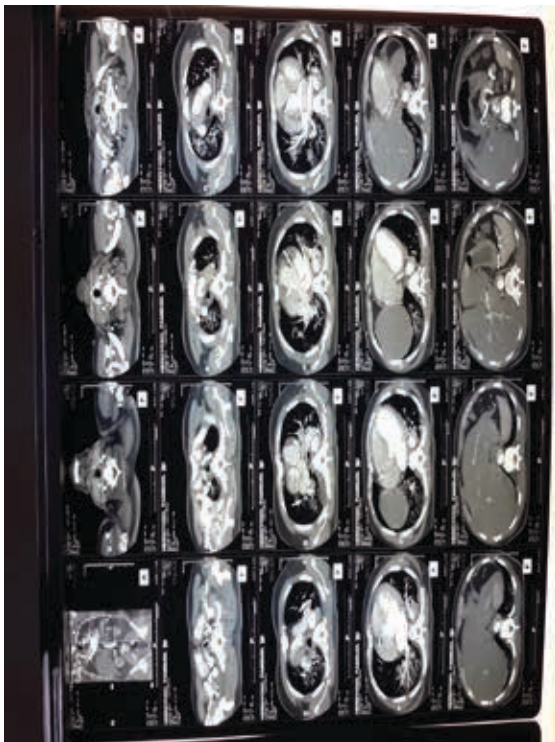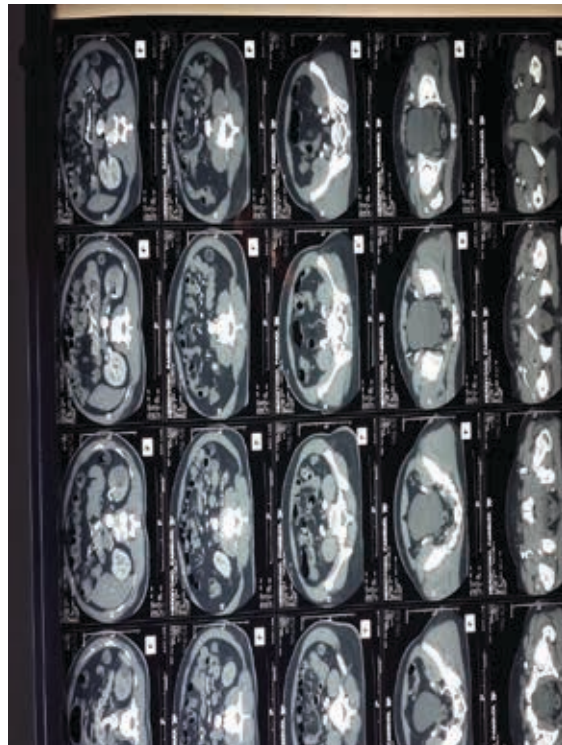
mmHg, denyut jantung 90 kali/menit, laju pernafasan 20 kali/menit, dan temperatur axiller 36,5 °C. Pemeriksaan *breathing (B1)* Jalan nafas paten, nafas spontan dengan face-mask O₂ 6 lt/m, SpO₂ 98-100%, *blood (B2)* Suara jantung satu dan dua tunggal, reguler, tidak didapatkan adanya Murmur. Pemeriksaan *Brain (B3)* Kesadaran somnolen, GCS E3-V5-M6, *Bladder (B4)* terpasang kateter urine dengan produksi urine jernih, berkisar antara 0,5-1 cc/kg/jam, *Bowel (B5)* Bising usus (+) normal, *Bone (B6)* keempat ekstremitas hangat, tidak didapatkan adanya edema.

Di IGD pasien mendapatkan terapi Metformin 1 x 500 mg (P.O.), Carvedilol 2 x 6,25 mg (P.O.), Inj. Furosemide 1 x 40 mg (I.V.), Nitroglyserine 1 mcg/kg/min. Pemeriksaan rontgen dada dikerjakan, dengan kesimpulan: CTR 55%, dengan adanya gambaran pelebaran pada pangkal aorta sampai dengan arkus aorta dan aorta descendens bagian proximal.



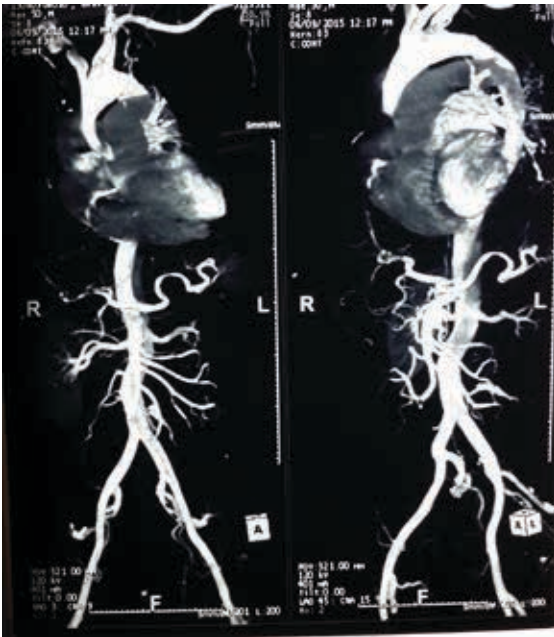Gambar 1 Rontgen thorax pada pasien

Pemeriksaan ECG dikerjakan dengan hasil, Sinus rythm, HR: 88 x/m, T inverted di I, II, V1-V6, AVL. Pemeriksaan Echocardiografi, didapatkan LV dilatasi, LVH (+) konsentrik, EF 59% TAPSE 2,5 cm. Global normokinetik. Aorta 3 cuspis, ujung katup aorta menebal, AR severe: prolaps / flail RCC, jet eksentrik ke arah mitral. PHT 175 ms. Aorta hodiastolic reversal (+). Katup mitral, pulmonal, dan tricuspid dalam batas normal. Pemeriksaan catheterisasi tidak dikerjakan pada pasien ini. Pemeriksaan CT scan didapatkan kesimpulan :Aneurisma aorta mulai dari root aorta sampai truncus coeliacus dengan entrance tear baru mulai dibawah A. Renalis sampai dengan A. Iliaca Communis Kiri dengan diseksi aktif.CT Angiografi pada pasien menunjukkan adanya aneurisma aorta ascendens dan descendens dengan adanya diseksi dari aorta descendens kiri sampai ke arteri renalis kiri. Terdapat gambaran hipodense pada daerah basal ganglia sebelah kiri (infark pada daerah basal ganglia kiri) dari pemeriksaan CT scan kepala.



Gambar 2 Hasil CT Scan Thorax pada pasien

Pemeriksaan CT Angiografi



Gambar 3. CT Angiografi

Pada pemeriksaan darah lengkap didapatkan leukosit 19.500, hemoglobin 12,2, Hematokrit 36,0, trombosit 488.000, GDS 257 mg/dL, SGOT 25, SGPT 23, Ureum 40, Creatinin 1,9, Natrium 140, Kalium 3,5, Cl 104, Ca 9,4, Mg 2,1. Hasil pemeriksaan fisik dan pemeriksaan penunjang menunjukkan diagnosis Diseksi aorta Stanford A, DeBakey tipe I dengan Aorta Regurgitasi berat.

TATALAKSANA ANESTESI

Pasien masuk ke kamar operasi dengan kondisi hemodinamik stabil, tekanan darah 110/65 mmHg, ECG sinus rhythm, HR 65 x/m, Sp.O₂ 96% dengan oksigen nasal canule 3 lt/m. Dilakukan pemasangan infus perifer dengan IV catheter ukuran 20G di brachialis kanan, pemasangan arterial line pada arteri radialis kanan menggunakan IV catheter ukuran 20G. Probe NIRS dipasang pada dahi pasien dengan hasil pembacaan NIRS kanan 55 dan NIRS kiri 65. Kemudian pasien diinduksi dengan obat anestesi intravena midazolam 5 mg dilanjutkan dengan propofol 30 mg, fentanyl 250 mcg, dan obat pelumpuh otot menggunakan vecuronium 10 mg. Jalan nafas dikuasai dengan masker, kemudian pasien diintubasi dengan ETT no. 8.0, kedalaman 20 cm, dan fungsi respirasi digunakan ventilator dengan modus volume control FiO₂ 50%, RR: 10

x/m, tidal volume 600 ml, I:E ratio 1:2. Setelah itu dilakukan pemasangan kateter vena sentral pada vena subclavia kiri menggunakan kateter vena sentral ukuran 7 Fr., side port dipasang di vena jugularis interna kiri menggunakan kateter vena ukuran 8 Fr, dan dilakukan pemasangan arterial line kedua di arteri femoralis kanan. Kemudian dilakukan pemasangan probe TEE, dilanjutkan pemasangan probe temperatur yang dipasang di rongga nasopharing. Sampel darah arteri diambil, kemudian dilakukan pemeriksaan ACT dan AGD, hasilnya 191 detik untuk ACT dan AGD: pH 7.440, PaCO₂ 40.6, PaO₂ 158.5, HCO₃ 27.8, BE +4.0, SaO₂ 99.9%, Hb 10.0, K 3.4, Ca 1.2, Mg 0.52, lactate 0.6, GDA 195

Pemeliharaan anestesi dicapai dengan menggunakan:

Maintenance :

- O₂ - Air = 50 : 50, 1 liter/menit + Sevoflurane 1-8 vol%.
- Propofol kontinyu 50 mg/jam
- Vecuronium kontinyu 2 mg/jam
- Fentanyl kontinyu 100 mcg/jam

CPB :

- Midazolam 5 mg
- Propofol kontinyu 50 mg/jam
- Vecuronium kontinyu 2 mg/jam
- Fentanyl kontinyu 100 mcg/jam

Topangan :

- Adrenaline 0,05 mcg/kg/menit
- Dobutamine 5-10 mcg/kg/menit
- Milrinone 0,375 mcg/kg/menit

Balans Cairan :

Input:

- RD5 500 ml
- Gelafusal 1.000 ml
- Ringerfundin 500 ml
- Ringer Lactate 250 ml
- Thrombosit Concentrate 229 ml
- Fresh Frozen Plasma 511 ml
- Packed Red Cell 725 ml

Total input: 3.715 ml

Output:

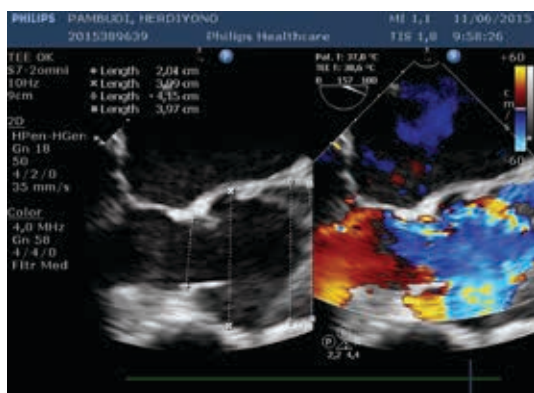
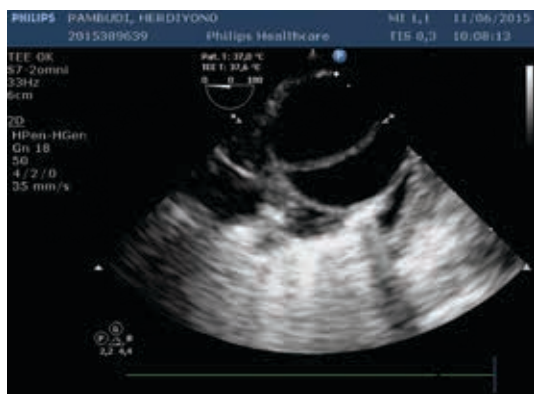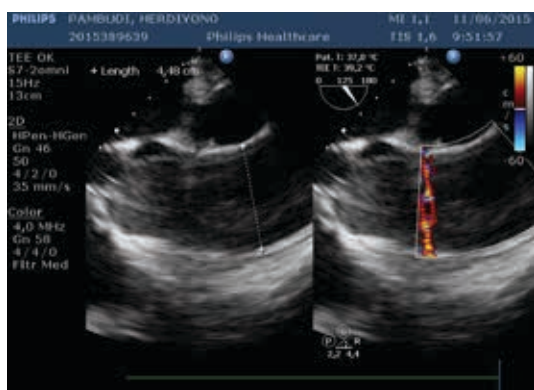
- Perdarahan 1.800 ml
- Urine pre CPB: Inline
- Urine Durante CPB: 250 ml
- Urine Post CPB: 100 ml

Total output: 1.900 ml

Balans CPB: 575 ml

Total balans cairan: 2.390 ml

Pada pasien dilakukan pemeriksaan TEE saat operasi, didapatkan hasil sebagai berikut:



Gambar 4. TEE durante operasi

Setelah induksi anestesia selesai, kondisi hemodinamik relatif stabil, dengan nadi berkisar 40-60 x/menit, tekanan darah sistolik berkisar 80-110 mmHg, tekanan darah diastolik berkisar 30-50 mmHg, MAP 40-50 mmHg, CVP 10-11 mmHg. Pembedahan dikerjakan, pada saat rongga dada dibuka, didapatkan jantung berukuran besar, kontraktilitas cukup, tampak dilatasi dari root aorta sampai ke aorta ascendens. Ukuran diameter root aorta 4 cm, aorta ascendens 5 cm, arcus aorta 3 cm. Katup aorta mengalami dilatasi pada annulus, daun katup tipis, regurgitasi aorta berat, dan didapatkan adanya robekan mulai dari pangkal aorta sampai dengan pangkan arteri innominate, dengan thrombus yang mengisi lumen arteri carotis kanan. Heparin diberikan sebanyak 200 mg, kemudian dilakukan pemeriksaan ACT, dengan hasil 826 detik, maka kanulasi dapat dikerjakan. Kanulasi aorta dipasang pada arteri femoralis communis kanan, dan kanulasi vena dipasang pada SVC dan IVC. Pada pasien dilakukan tindakan pembedahan *Bentall procedure* dengan menggunakan composite on-x mechanical 21 mm menggunakan 14 jahitan pladget, kemudian dikerjakan *Hemiarch Replacement* dengan Vascutek Gelweave single branch 22 mm. CPB berjalan selama 229 menit, klem silang aorta berjalan 186 menit, *circulatory arrest time* 33 menit, ASCP 20 menit. Selama ASCP berlangsung nilai pembacaan NIRS kanan berkisar 35-50 dan NIRS kiri 40-55

Setelah tindakan pembedahan selesai kondisi hemodinamik, nadi berkisar 70 x/menit, dan tekanan darah sistolik berkisar 80-100 mmHg, tekanan darah distolik berkisar 40-50 mmHg, dengan topangan adrenaline 0,2 mcg/kg/menit, dobutamine 10 mcg/kg/menit, milrinone 0,375 mcg/kg/menit. Pemeriksaan AGD setelah pembedahan, pH 7.375, PaCO₂ 33.9, PaO₂ 166.8, HCO₃ 21.0, BE -2.8, SaO₂ 99.9%, Hb 8.6, K 4.4, Ca 1.09, Mg 0.63, lactate 1.8, GDA 202. Pasien dipindahkan ke ICU dan dirawat di ICU untuk penanganan paska pembedahan, namun kondisi pasien di ICU memburuk, produksi urine pada hari perawatan paska pembedahan kedua hanya kurang dari 0.5 ml/kgBB/jam dan terjadi peningkatan serum creatinine pasien lebih dari 0,5 g/dL, sehingga

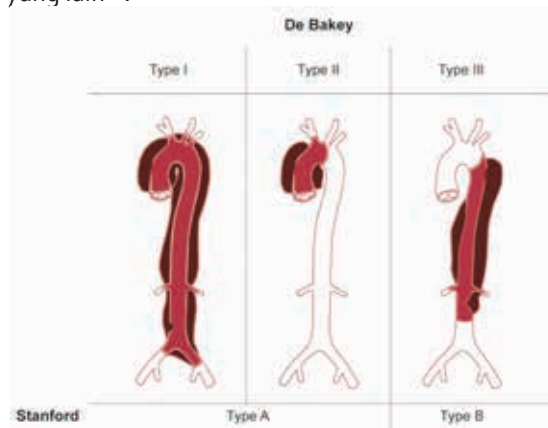
diputuskan untuk dilakukan Continuous Venovenous Hemodialisis. Kondisi pasien masih tetap memburuk, disertai dengan peningkatan SGOT – SGPT sebesar tiga kali lipat dari nilai sebelum pembedahan. Perburukan ini diduga karena masih terdapat diseksi pada aorta descendens sampai ke arteri renalis kiri, sehingga terjadi komplikasi yang melibatkan organ ginjal dan hepar pada pasien. Pasien mengalami gagal ginjal akut dan gagal hati, kemudian pasien meninggal pada hari ke 12 paska pembedahan.

DISKUSI

Pasien datang dengan keluhan nyeri hebat pada dada sebelah kiri yang terasa seperti tertusuk tusuk sejak 2 bulan sebelum pasien masuk ke rumah sakit, kemudian dirasakan bertambah berat dengan aktifitas, namun tidak dirasakan menjalar. Sindrom aorta akut memiliki karakteristik sebagai nyeri aortic yang seringkali dijumpai pada pasien dengan riwayat hipertensi. Gejala yang dapat mengarahkan diagnose sindrom aorta akut, yaitu; nyeri dada (tiba-tiba, nyeri hebat, menjalar), nyeri anterior yang menjalar ke leher – berhubungan dengan aorta ascendens, nyeri yang menjalar ke belakang punggung - berhubungan dengan aorta descendens, kejadian Sinkop atau kejadian stroke, Hipertensi – tekanan darah sistolik > 150 mmHg. Hal ini merupakan suatu tanda atau gejala sindrom aorta akut, yang memiliki diagnosa banding sindrom koroner akut, dengan demikian maka pemeriksaan EKG perlu dikerjakan^{2,3}.

Pemeriksaan EKG pada pasien dengan kecurigaan sindrom koroner akut maka yang harus dicari adalah adanya perubahan pada segmen ST, pada pasien ini tidak didapatkan perubahan pada segmen ST di EKG namun ditemukan adanya gelombang T inverted pada sadapan I, II, V₁-V₆ serta AVL, gelombang ini menggambarkan adanya iskemia anteroseptal sampai dengan lateral. Untuk menyingkirkan sindrom koroner akut bila dari EKG tidak ditemukan perubahan pada segmen ST maka dapat dilakukan pemeriksaan enzim jantung. Pada pasien hasil pemeriksaan enzim jantung didapatkan kadar CKMB hanya 2,9. Hasil ini tidak mendukung adanya sindrom koroner akut pada pasien. Dengan

demikian maka dilakukan pemeriksaan penunjang yang lain^{2,3}.



Gambar 5. Tipe Sindrom Aorta Akut berdasarkan keterlibatan aorta

Teknik pencitraan cepat memiliki peran penting dalam membantu menegakkan diagnosis sindrom aorta akut, peran rontgen dada menjadi lebih terbatas hanya untuk menilai aorta ascendens. Pada penelitian yang melibatkan 216 pasien selama periode 6 tahun, sensitivitas untuk penyakit aorta adalah 64% dengan angka spesifisitas 86%. Sensitivitas untuk lesi di aorta ascendens mencapai 47%, dan lesi pada segmen aorta bagian distal mencapai 77%. Pelebaran pada pangkal aorta dan arkus aorta tampak jelas pada pemeriksaan rontgen dada yang dikerjakan pada pasien, penemuan ini mendukung akan adanya aneurisma aorta, namun untuk mengetahui kondisi aorta secara lebih tepat maka dikerjakan pemeriksaan CT scan dan angiografi dada. CT scan angiografi memiliki tingkat sensitivitas dan spesifisitas mencapai 100% dalam menentukan diagnosis, dan staging dari sindrom aorta akut. CT scan dapat mengevaluasi keseluruhan dari aorta termasuk lumen aorta, dinding aorta, dan bagian periaortik.

Pelebaran pada pangkal aorta sampai dengan arkus aorta didapatkan dari pemeriksaan CT scan yang dikombinasikan dengan angiografi, kemudian didapatkan juga adanya pelebaran aorta abdominalis dibawah arteri renalis. Terdapat gambaran pelebaran pada aorta dan tampak adanya gambaran lumen palsu dari pemeriksaan CT angiografi yang menandakan adanya proses

diseksi aktif pada aorta. Dengan demikian maka tegaklah diagnosis, pasien mengalami diseksi aorta aktif tipe Stanford A karena mengenai pangkal aorta sampai dengan arkus aorta, dan merupakan tipe DeBakey I karena melibatkan juga aorta abdominalis^{2,4}.

Terdapat jenis klasifikasi dari Stanford yang mengklasifikasikan berdasarkan lokasi dan luasnya diseksi. Stanford tipe A dimulai pada aorta ascendens, dan tipe B dimulai dibawah arteri subklavia kiri dan melibatkan aorta thorax descendens. Sistem klasifikasi ini lebih populer karena membedakan penanganan pada masing masing tipe dan berhubungan juga dengan prognosis pasien. Diseksi aorta akut juga dapat diklasifikasikan menjadi akut atau kronis, bergantung dari lamanya diseksi, disebut akut bila masih dibawah dua minggu, dan kronis bila sudah berlangsung selama lebih dari dua minggu².

Diseksi aorta merupakan kejadian yang mengancam nyawa, dan terjadi dua sampai tiga kali lebih sering daripada rupture aorta abdominal. Angka kejadian pastinya belum diketahui namun diperkirakan berkisar antara 2,6-3,5 kejadian tiap 100.000 orang per tahun. Informasi yang didapatkan dari *International Registry of Acute Aortic Dissection (IRAD)* menunjukkan bahwa dua per tiga dari pasien berjenis kelamin laki-laki dengan rata-rata berusia 63 tahun. Wanita lebih jarang mengalami kejadian diseksi aorta, dan rata-rata terjadi pada usia yang lebih tua, yaitu 67 tahun. Pasien pasien dengan diseksi yang melibatkan aorta ascendens cenderung terjadi pada usia yang lebih muda (50-55 tahun) dan yang melibatkan aorta descendens terjadi pada usia yang lebih tua (60-70 tahun)^{2,5,6}.

Pasien ini memiliki kondisi yang mengancam nyawa, yaitu dapat terjadi ruptur aorta yang dapat menyebabkan kematian bila tidak segera ditangani, untuk kasus ini maka penanganan bedah diperlukan. Pasien mengalami peningkatan tekanan darah yang sebelumnya dinyatakan oleh pasien dan keluarganya tidak pernah dialami / tidak pernah diperiksa. Faktor resiko tersering yang menyebabkan diseksi aorta akut adalah hipertensi (72%), diikuti oleh atherosclerosis (31%), riwayat

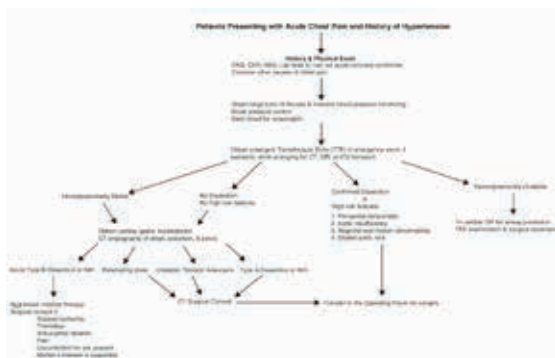pembedahan jantung sebelumnya (18%) dan sindrom Marfan (5%). Pasien pasien diseksi aorta akut yang berusia lebih muda (<40 tahun) biasanya berhubungan dengan sindrom Marfan, memiliki katup aorta bicuspid atau pernah menjalani operasi aorta^{5,6}.

Faktor resiko paling sering menimbulkan diseksi aorta adalah hipertensi. Paparan tekanan darah yang tinggi pada aorta menyebabkan penebalan dinding intimal, fibrosis, kalsifikasi, dan disposisi extracellular fatty acid. Matriks ekstraseluler akan mengalami percepatan degradasi, apoptosis, dan elastolysis. Mekanisme tersebut akan melemahkan dinding intimal dan menyebabkan degenerasi medial. Pada lokasi dimana terjadi penebalan jaringan dan terjadi fibrosis maka suplai oksigen dan nutrisi menuju jaringan tersebut akan berkurang. Kemudian akan menyebabkan nekrosis dari sel otot polos dan fibrosis dari jaringan elastis dalam dinding pembuluh darah. Kakunya pembuluh darah akan meningkatkan resiko kejadian patologis pada aorta saat terpapar dengan hipertensi^{2,6}.

Manajemen terapi dari sindrom aorta akut masih menjadi tantangan terapeutik baik dari segi pembedahan maupun intervensi kardiovaskuler. Sepertiga dari tingkat mortalitas sindrom aorta akut merupakan akibat dari kegagalan organ dimana hal ini mengingatkan pentingnya intervensi awal. Penanganan awal pada pasien dengan sindrom aorta akut adalah mengendalikan nyeri dan tekanan darah secara agresif. Dalam menurunkan tekanan darah, yang menjadi perhatian penting adalah menurunkan fraksi ejeksi dari ventrikel kiri, karena hal ini merupakan penyebab utama perluasan diseksi dan kejadian ruptur aorta. Beta blocker merupakan obat yang terpilih karena obat ini tidak hanya menurunkan tekanan darah sistemik, tapi juga menurunkan denyut jantung. Tekanan darah sistolik disarankan berkisar 100-120 mmHg dan denyut jantung dibawah 60 kali per menit atau pada level terendah yang masih dapat menyediakan perfusi yang adekuat ke cerebral, koroner, dan ginjal. Bila beta blocker gagal menurunkan tekanan darah, maka dapat digunakan calcium channel blocker yang berefek

menurunkan tekanan darah tanpa menimbulkan efek takikardia. Bila kedua obat diatas tidak dapat menurunkan tekanan darah ke level yang aman, maka dapat digunakan vasodilator. Namun harus diingat bahwa vasodilator tidak disarankan sebagai pilihan pengobatan awal sebelum pemberian beta blocker dan calcium channel blocker, karena vasodilator akan menyebabkan reflex takikardia dan peningkatan fraksi ejeksi ventrikel kiri yang akan meningkatkan stress pada dinding aorta^{2,4,5,6}.

Penanganan terapeutik pada pasien ini adalah dengan pemberian obat-obatan yang mengontrol tekanan darah, dari sejak dini. Obat pengontrol tekanan darah yang diberikan, ada 3 jenis, yaitu V-bloc (carvedilol) dengan dosis 2 x 6,25 mg, furosemide 2 x 40 mg, dan nitroglycerine 1 mcg/kg/min. Carvedilol merupakan antagonis adrenoseptor β yang juga bekerja sebagai vasodilator perifer dengan menghambat reseptor α 1 adrenergik. Carvedilol bekerja megontrol tekanan darah melalui 2 mekanisme, pertama adalah dengan megurangi secara total tahanan perifer dengan menghambat reseptor α 1 dan kedua adalah dengan menghambat mekanisme kompensasi yang di perantari oleh reseptor β . Furosemide merupakan obat jenis diuretic yang memiliki mekanisme menurunkan preload dan afterload dengan cara diuresis melalui loop of henle pada ginjal. Nitroglycerine merupakan vasodilator poten yang memiliki mekanisme vasodilatasi pembuluh darah karena hambatan pada reseptor α 1 adrenergik. Hasil pengaturan tekanan darah pada pasien ini berhasil, sehingga pasien masuk ke kamar operasi dengan tekanan darah yang stabil terkontrol^{4,5,6,7}.



Gambar 6. Algoritma penanganan sindrom aorta akut

Diseksi aorta tipe A merupakan kegawatan bedah karena memiliki resiko yang mengancam nyawa bila tidak segera ditangani, resiko tersebut adalah rupture aorta, tamponade jantung. Pembedahan juga dapat mengatasi regurgitasi aorta, dan memperbaiki perfusi ke koroner dan cabang cabang aorta yang terkena. Diseksi aorta akut tipe A memiliki angka mortalitas 1-2% per jam mulai daritimbulnya gejala, bila tidak diatasi dengan pembedahan maka angka mortalitas akan semakin meningkat, 20% pada 24 jam pertama, 30% pada 48 jam pertama, 40% pada 1 minggu, dan 50% pada 1 bulan. Dan dengan terapi pembedahanpun tingkat mortalitasnya masih cukup tinggi, yaitu 10% pada 24 jam pertama dan 20% dalam 1 bulan pertama setelah pembedahan^{2,6}.

Robekan intima pada arkus aorta dan aorta descendens bagian thoraks terjadi pada 20-30% pasien dengan diseksi aorta tipe A dan bila tidak ditangani akan menyebabkan terjadinya reoperasi pada bagian distal aorta. Pasien pasien yang membutuhkan penggantian aorta baik sebagian maupun total dengan menyambung pembuluh pembuluh darah supraaortik membutuhkan deep hypothermic circulatory arrest dengan penggunaan perfusi cerebral baik retrograde maupun antegrade. Bila diseksi melebar hingga menuju ke aorta descendens bagian thoraks, maka dibutuhkan ekstensi graft yang menyerupai belalai gajah pada arkus.^{2,5,6}

Diseksi aorta tipe B merupakan kegawatan medical, bukan pembedahan. Manajemen awal menggunakan analgesic dan antihipertensi. Telah diadakan penelitian yang melibatkan 384 pasien dengan diseksi aorta tipe B, 73% ditangani dengan terapi medikamentosa saja, angka kematian di rumah sakit mencapai 10%. 60-80% dari pasien pasien ini dapat bertahan hidup selama 5 tahun. Tindakan pembedahan tidak memperbaiki kondisi pasien dan meningkatkan angka ketahanan hidup. Pada penelitian yang dikerjakan baru baru ini, penggunaan endograft dibandingkan dengan terapi medikamentosa saja menunjukkan tidak adanya perbedaan hasil terapi dalam 2 tahun pertama^{2,5,6}.

Pasien ini mengalami diseksi aorta aktif tipe Stanford A, sehingga membutuhkan tindakan pembedahan yang bersifat segera dengan

tindakan anestesi umum. Manajemen anestesi pada pasien yang menjalani tindakan pembedahan pada aorta sangat kompleks. *American Society of Anesthesiologists (ASA)* menyarankan penggunaan alat pemantauan standar seperti ECG, monitor tekanan darah invasif dipasang sesuai dengan kanulasi dan lokasi klem pada pembedahan. Kondisi lainnya disesuaikan dengan masing-masing institusi. Beberapa pakar menyarankan penggunaan arterial line pada femoral karena dapat menyediakan pemantauan hemodinamik yang lebih akurat dibandingkan dengan radialis, terutama pada saat rewarming dimana vasospasme residual akibat prosedur hipotermia menghasilkan pemantauan tekanan darah melalui arteri radialis menjadi kurang akurat, sedangkan kondisi paska circulatory bypass membutuhkan pengukuran tekanan darah yang tepat untuk menghindari stress pembedahan lebih lanjut.

Bila pemasangan arterial line direncanakan untuk dilakukan pada ekstremitas atas maka harus dipertimbangkan pemasangan pada arteri brachialis atau radialis kiri, mengingat adanya kanulasi pada arteri subklavia sebelah kanan akan menyebabkan peningkatan tekanan darah pada ekstremitas kanan bagian atas. Bila aortic cross-clamp dipasang pada distal arteri innominate maka tekanan arteri pada bagian kanan tidak akan terbaca. Namun, harus diperhatikan juga bahwa pemantauan tekanan darah melalui arteri yang dipasang di radialis kanan dapat membantu untuk mengetahui apakah pemasangan perfusi antegrade sudah baik dan dapat menyediakan suplai perfusi yang baik melalui arteri subklavia atau axillaris saat dilakukan DHCA. Pada kondisi ini, pemantauan tekanan darah pada ekstremitas atas bilateral atau pemasangan arterial line di radialis dan femoralis kanan dapat dipertimbangkan untuk digunakan. Tekanan darah arteri radialis kanan dijaga sekitar 40 mmHg saat perfusi antegrade dikerjakan. Resiko terbesar dari pemasangan arterial line ini adalah masuknya alat pemantauan tekanan darah ini ke lumen palsu dari arteri yang mengalami diseksi, sehingga pemantauan tekanan darah melalui arteri sebaiknya dilakukan pada dua tempat dan dikorelasikan dengan pemantauan

tekanan darah noninvasif menggunakan cuff. Harus diingat bahwa secara anatomi proses diseksi lebih sering melibatkan arteri iliaka sebelah kiri, sesuai dengan patofisiologi yang telah dijelaskan pada bagian anatomi didepan^{2,3,5,6}.

Saat pasien berada dikamar operasi dilakukan pemasangan infus perifer dahulu, digunakan kateter intravena ukuran 20G pada arteri brachialis, beberapa literature menyebutkan perlunya akses intravena yang besar pada pasien yang akan menjalani operasi aorta, dapat dipasang mulai ukuran 16-18G. Ukuran kateter vena pada pasien kurang besar namun pada pasien ini juga dilakukan pemasangan vena sentral di dua tempat, yaitu vena subklavia kiri dengan ukuran kateter 7 Fr. dan vena jugularis interna kiri dengan ukuran kateter vena 8 Fr., dengan demikian maka akses vena pada pasien telah cukup bila diperlukan tindakan resusitasi pemberian cairan intravena secara cepat.

Proses induksi pasien dilakukan bertahap, dengan pemberian midazolam 5 mg I.V. pemberian intravena midazolam tidak terlalu mempengaruhi hemodinamik, kemudian dilanjutkan dengan pemberian propofol sebesar 30 mg. Pemberian propofol dapat menimbulkan gejala hemodinamik namun pemberian dosis kecil, hanya sebesar 30 mg tidak akan memberikan gejala hemodinamik yang bermakna. Analgesic dipilih fentanyl dengan dosis 250 mcg, kurang lebih 4 mcg / kgBB. Pemilihan ini telah sesuai untuk mendukung tindakan intubasi yang menimbulkan nyeri sebelum pembedahan. Obat pelumpuh otot yang digunakan adalah vecuronium yang tidak menimbulkan pelepasan histamine, sehingga tidak akan menimbulkan perubahan hemodinamik. Induksi anestesi umum merupakan tingkat stress terbesar pada pasien dengan diseksi aorta ascendens dan pada pasien yang mengalami gejala impending aortic rupture. Agen anestesi yang disarankan adalah thiopental (3-5 mg/kg) dan etomidate (0,3 mg/kg) dipilih berdasarkan tekanan darah basal sebelum pasien diinduksi. Namun saat ini thiopental tidak tersedia di Indonesia, sehingga digunakan obat induksi lain seperti propofol yang kadang dikombinasikan dengan midazolam agar tidak terlalu mempengaruhi hemodinamik pasien. Selain

itu harus diperhatikan agar tidak terjadi hipertensi dan takikardi pada saat laringoskopi dan intubasi, karena dapat menyebabkan terjadinya rupture dari aneurisma. Diperlukan narkotik dengan onset kerja sangat cepat seperti fentanyl (5-10 mcg/kg) untuk menghindari respon hipertensi, namun pemberian fentanyl juga potensial menyebabkan terjadinya hipotensi terutama bila diberikan bersama dengan benzodiazepine pada pasien yang masih hypovolemia atau memiliki fungsi ventrikuler yang buruk. Hal yang harus diingat adalah pasien yang akan menjalani operasi aneurisma aorta maupun diseksi aorta sedang mendapatkan terapi anti hipertensi untuk mencegah kejadian rupture aorta, obat-obat ini dapat bersinergis dengan obat-obat anestesi sehingga dapat menimbulkan hipotensi yang sulit dikendalikan^{2,4,5,6}.

Pertimbangan pemasangan kateter vena sentral pada vena subklavia kiri dan vena jugularis interna kiri karena kanulasi aorta akan dikerjakan pada arteri subklavia kanan sehingga tidak akan saling mengganggu. TEE harus dikerjakan untuk memastikan indikasi pembedahan, menentukan diagnosis pre-operasi, mengetahui apakah ada tanda-tanda kelainan jantung yang lain baik pada katup maupun pada koroner, dan terutama bila direncanakan penggantian pada pangkal aorta. Keterlibatan katup aorta pada umumnya akan menyebabkan regurgitasi pada pasien dengan aneurisma dan diseksi. Untuk kasus regurgitasi aorta, TEE dapat menentukan dimensi aorta, prolapse kuspis, kalsifikasi, sclerosis, perforasi yang dapat membantu menentukan keputusan pembedahan mengenai perbaikan atau penggantian katup aorta. Pada pasien dengan gangguan katup aorta, perlu dilakukan evaluasi fungsi kontraktilitas jantung dengan TEE sebelum pembedahan dikerjakan^{5,6}.

Dengan adanya keterlibatan katup aorta maka dikerjakan prosedur pembedahan dengan menggunakan cardioplegia antegrade tidak disarankan / menyulitkan, sehingga cardioplegia diberikan secara retrograde^{8,9}. Teknik hipotermia dalam (deep hypothermia circulatory arrest) dilakukan pada pasien ini, dengan penurunan suhu tubuh sampai 18 derajat celsius untuk

melindungi otak pasien dari kerusakan lebih lanjut^{8,9}. Pemantauan suhu tubuh pasien harus dikerjakan, terutama saat teknik DHCA digunakan. Suhu otak dipantau melalui suhu pada membrane nasopharyng atau timpani, dan suhu pusat tubuh dipantau melalui pulmonary artery catheter. Bila memungkinkan, dipasang juga suhu rektal atau kandung kemih untuk memastikan tidak ada perbedaan pengukuran suhu tubuh pasien, terutama pada saat rewarming^{7,9}. Suhu pada pulmonary artery catheter sangat baik untuk mempresentasikan suhu otak dibandingkan pengukuran pada tempat lain, namun sayangnya pada operasi jantung terbuka, jantung yang terbuka akan terpapar dengan suhu ruangan dan suhu cairan cardioplegia, sehingga pemantauan suhu pada lokasi ini menjadi tidak lagi representative terhadap suhu tubuh.

Suhu nasopharyng dipertimbangkan sebagai representasi suhu tubuh terutama suhu otak, dan pemasangannya mudah, sedikit efek samping. Pemasangan suhu pada esophagus merupakan lokasi alternative untuk menilai suhu pusat tubuh, namun harus diingat lokasi pemasangan ini juga dapat dipengaruhi oleh pemberian myocardial topical cooling dan cardioplegia yang dingin. Pemasangan suhu pada membrane timpani memiliki resiko melubangi gendang telinga. Pemasangan suhu pada rectum dipengaruhi oleh adanya feces dan suhu kandung kemih sangat bergantung pada aliran urine.

Level hipotermia secara klinis dibagi menjadi tiga kategori, kategori ringan bila penurunan suhu berkisar 32-34°C, kategori sedang bila penurunan suhu tubuh berkisar 28-32°C, dan kategori hipotermia dalam bila penurunan suhu tubuh dibawah 28°C. Kondisi hipotermia dalam aman digunakansampai suhu 15°C. Tujuan dari penurunan suhu tubuh ini adalah untuk menurunkan konsumsi oksigen jaringan, menurunkan metabolisme jaringan. Otak merupakan jaringan tubuh dengan metabolisme yang sangat aktif, kebutuhan oksigen jaringan otak mencapai 20% dari kebutuhan oksigen tubuh secara keseluruhan. Hipotermia akan menurunkan metabolisme semua jaringan terutama jaringan otak. Penurunan metabolisme jaringan otak dapat dilihat pada table 1.

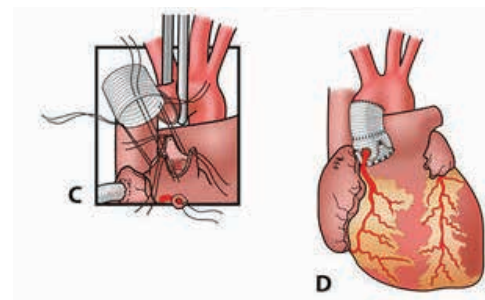
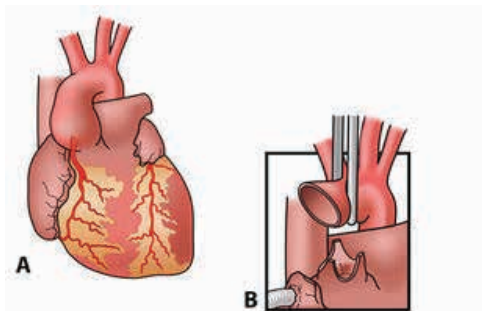
Tabel 1 Hubungan antara suhu tubuh dengan konsumsi oksigen pada jaringan otak

Temperature (°C)	CMR (% baseline)	Duration of safe CA (min)	CMRO ₂ (mL/100 g/min)
37	100	5	1.48
32	70(66–74)	7.5(6.5–8)	0.82
30	56(52–60)	9(8–10)	0.65
28	48(44–52)	10.5(9.5–11.5)	0.51
25	37(33–42)	14(12–15)	0.36
20	24(21–29)	21(17–24)	0.20
18	17(20–25)	25(21–30)	0.16
15	14(11–18)	31(25–38)	0.11

CMR cerebral metabolic rate, CA circulatory arrest, CMRO₂ cerebral metabolic rate for oxygen
 Reprinted with permission from McGraw Hill Professional publications, Table reproduced from¹⁷⁴.

Penggunaan teknik hipotermia dalam harus disesuaikan dengan pemantauan ketat dari suhu tubuh pasien, terutama saat mendinginkan dan menghangatkan suhu tubuh pasien. Penurunan suhu tubuh pasien dilakukan bertahap dan tidak boleh dilakukan penurunan suhu tubuh yang terlalu cepat, sebaiknya penurunan suhu tubuh ke kondisi hipotermia dalam berkisar selama 30 menit. Kemudian, sebelum mesin CPB dihentikan, suhu tubuh pasien dihangatkan kembali, proses penghangatan kembali ini juga tidak boleh terlalu cepat. Proses penghangatan suhu tubuh pasien yang terlalu cepat dapat mengakibatkan cedera pada sistem saraf pusat^{2,5,6,8,9}.

Operasi berlangsung selama 390 menit, dengan perdarahan sebesar 1.800 ml yang telah diganti dengan kristalloid 1.250 ml, kolloid 1.000 ml, dan PRC 725 ml. Untuk membantu koagulasi diberikan tambahan komponen darah, trombosit konsentrat 229 ml, dan fresh frozen plasma 511 ml. Tindakan pembedahan berhasil memperbaiki katup aorta dan mengganti setengah arkus aorta dan pangkal aorta menggunakan Dacron.



Gambar 7. Prosedur Hemiarch Replacement

Pasien ditransfer ke ICU setelah operasi dan dilakukan perawatan di ICU, namun pasien meninggal pada hari ke 12 setelah operasi karena gagal hati. Harus diingat bahwa angka mortalitas setelah tindakan pembedahan aorta berkisar antara 25-38% pada 6 tahun pertama setelah pembedahan. Artinya walaupun tindakan pembedahan telah berhasil mengatasi kegawatan pada aorta, pasien masih memiliki angka kematian yang cukup tinggi oleh karena sebab dari aorta itu sendiri atau dari yang lain.

KESIMPULAN

Tindakan pembedahan yang melibatkan aorta merupakan tindakan pembedahan kompleks dengan tingkat kesulitan yang tinggi, terutama bila melibatkan arkus aorta. Arkus aorta memiliki tiga cabang penting, yang salah satu fungsinya adalah memberikan nutrisi ke organ otak. Tindakan pembedahan pada arkus aorta menuntut tindakan anestesi yang dapat menjamin perfusi ke otak dapat tetap berjalan selama tindakan pembedahan berjalan. Hal ini bertujuan

untuk mengurangi resiko komplikasi akibat pembedahan pada organ otak. Harapannya agar fungsi otak dapat dipertahankan sehingga setelah pembedahan organ ini tetap berfungsi baik. Salah satu teknik untuk mempertahankan perfusi organ otak dengan baik selama tindakan pembedahan di daerah arkus aorta adalah dengan menggunakan teknik deep hypothermic circulatory arrest. Teknik ini membutuhkan ketelitian dan kecermatan karena tingkat kesulitannya yang tinggi dan angka komplikasinya yang masih besar.

Pemahaman dan penguasaan teknik deep hypothermic circulatory arrest selama tindakan anestesi akan sangat menentukan keberhasilan dari tindakan pembedahan pada arkus aorta, sehingga seorang anestesi bedah jantung dituntut untuk dapat mengaplikasikannya.

DAFTAR PUSTAKA

1. Subramaniam K., Park K.W., Subramaniam B., *Anesthesia and Perioperative Care for Aortic Surgery*. Springer, New York, 2011; hal. 1:1-194.
2. Kuivaniemi H., Platsoucas C. D., Tilson III D., 2008. *Aortic Aneurysms An Immune Disease With a Strong Genetic Component*, In: *Aneurysm Genetic and Immunology*, American Heart Associations, 2008; hal 242-257.
3. Bojar R. M., *Manual of Perioperative Care in Adult Cardiac Surgery 5th edition*, Wiley-Blackwell, United Kingdom, 2011; hal. 301-344, 437-580.
4. Hensley, F. A., et. Al., *A Practical Approach in Cardiac Anesthesia 5th edition*, Lippincot Williams & Wilkins, Philadelphia, United States, 2013; 25: hal. 2818-2973.
5. Kaplan, J. A., *Kaplan's Cardiac Anesthesia: The Echo Era 6th edition*, Saunders Elsevier, Missouri, United States, 2011; hal. 199-288, 315-382, 466-495, 637-673.
6. Mackay, J. H., et. Al., *Core Topics in Cardiac Anesthesia 2nd edition*, Cambridge University Press, United Kingdom, 2012; hal. 48-57, 193-199, 223-231.
7. Catherjee, K., Anderson M., Heistad D., Kerber R.E., *Cardiology An Illustrated Textbook*, Jaypee Brothers Medical Publishers LTD, New Delhi, India, 2013; hal. 985-999, 1166-1174.
8. Anton, J. M., Kanchuger M., *Anesthetic Management for Deep Hypothermic Circulatory Arrest*, Texas Heart Institute, Houston, Texas, United States, 2013; hal. 2-6.
9. Basir M., Shaw M., Desmond M., Kuduvali M., Field M., Oo A., *Cerebral Protection in Hemi-aortic Arch Surgery*, Liverpool Heart and Chest Hospital, Liverpool, United Kingdom, 2013; hal 239-243.
10. Parmana I.M.A., *Perioperative Transesophageal Echocardiography (TEE), Interpretasi dan panduan klinis*, Komisi pendidikan spesialis anestesiologi konsultan anestesi kardiovaskular (KAKV), Aksara Bermakna, Jakarta, Indonesia; 2013, hal 149-171, 173-197.