

TINJAUAN PUSTAKA

USG Guiding Spinal Anesthesia Pada Sectio Caesarea

Dya Restu Saputra^{1*}, Sudadi¹, Calcarina Fitriani R W¹

¹Department of Anesthesiology and Intensive Therapy, Faculty of Medicine, Public Health, and Nursing, University of Gadjah Mada/ RSUP Dr.Sardjito Yogyakarta

*Corresponden author : dyarestusaputra@gmail.com

Article Citation : Dya Restu Saputra, Sudadi, Calcarina Fitriani R W. USG Guiding Spinal Anesthesia Pada Sectio Caesarea. Jurnal Komplikasi Anestesi 11(2)-2024.

ABSTRAK

Praktek menggunakan teknik blok neuraxial sentral sekarang semakin banyak dilakukan. Pada prinsipnya, teknik ini sangat tergantung pada palpasi tanda anatomis dalam tulang, bersama dengan umpan balik dari sensasi sentuhan saat memasukkan jarum. Meskipun landmark anatomi berguna, mereka sering sulit ditemukan atau dirasakan pada pasien dengan sectio caesarea, obesitas, perubahan struktur anatomi pasien, edema di belakang, dan kelainan tulang belakang yang mendasari atau setelah operasi tulang belakang. Beberapa tahun terakhir telah terlihat meningkatnya minat dalam penggunaan ultrasound untuk intervensi dalam anestesi regional. Ultrasonografi bersifat non-invasif, aman, mudah digunakan, dapat dilakukan dengan cepat, tidak melibatkan paparan radiasi, memberikan gambar real-time, bebas dari efek samping, dan mungkin juga bermanfaat pada pasien hamil yang disertai obesitas dan kelainan tulang belakang.

Kata kunci: Kehamilan, Blok neuraxial , Ultrasonografi, Wanita, Anestesi Regional

ABSTRACT

The practice of using central neuraxial block (CNB) techniques is now increasingly being done. In principle, this technique is highly dependent on the palpation of anatomical markings in bones, along with feedback from tactile sensations when inserting needles. Although anatomic landmarks are useful, they are often difficult to find or feel in patients pregnancy with obesity, changes in the patient's anatomical structure, edema in the back, and underlying spinal abnormalities or after spinal surgery. Recent years have seen increasing interest in the use of ultrasound for interventions in regional anesthesia. Ultrasound is non-invasive, safe, easy to use, can be done quickly, does not involve exposure to radiation, provides real-time images, is free of side effects, and may also be beneficial in pregnancy with obesity and abnormal spinal anatomy.

Keywords: Pregnancy, neuraxial block, ultrasound, Female, regional anesthesia

Latar Belakang

Praktek penggunaan teknik *central neuraxial block* (CNB) saat ini makin banyak dilakukan. Pada prinsipnya teknik ini sangat bergantung pada saat palpasi tanda anatomis pada tulang, seperti crista iliaca dan prosesus spinosus, bersama dengan umpan balik dari sensasi taktil pada saat memasukkan jarum. Meskipun landmark anatomi berguna, mereka sering sulit ditemukan atau diraba pada pasien dengan obesitas, perubahan struktur anatomis pasien, edema di punggung, dan kelainan tulang belakang yang mendasari atau setelah operasi tulang belakang. Bahkan dengan tidak adanya hal tersebut, ruang intervertebral dapat diidentifikasi secara akurat hanya pada 30% kasus dan para anesthesiologis masih sering salah mengidentifikasi ruang yang lebih tinggi dari yang dimaksudkan, yang dihubungkan sebagai salah satu penyebab cedera conus medullaris atau sumsum tulang belakang setelah anestesi spinal.¹

Berbagai modalitas pencitraan (CT scan, MRI, dan fluoroskopi) telah digunakan untuk meningkatkan presisi dan akurasi selama blokade saraf tepi, intervensi nyeri kronis, dan pungsi lumbal. Namun, ini tidak praktis di lingkungan ruang operasi karena melibatkan transfer pasien ke ruang radiologi, ketersediaan terlatih ahli radiologi untuk menginterpretasikan gambar, dan paparan terhadap radiasi dan atau media kontras dengan risiko untuk para petugas. Beberapa tahun terakhir telah terlihat peningkatan minat dalam penggunaan ultrasound untuk intervensi dalam anestesi regional. USG dapat menawarkan beberapa keuntungan saat digunakan untuk blok saraf pusat. USG bersifat tidak invasif, aman, mudah digunakan, dapat dengan cepat dilakukan, tidak melibatkan paparan radiasi, memberikan gambar real-time, bebas dari efek samping, dan mungkin juga bermanfaat pada pasiendengan anatomi tulang belakang abnormal.² Dengan

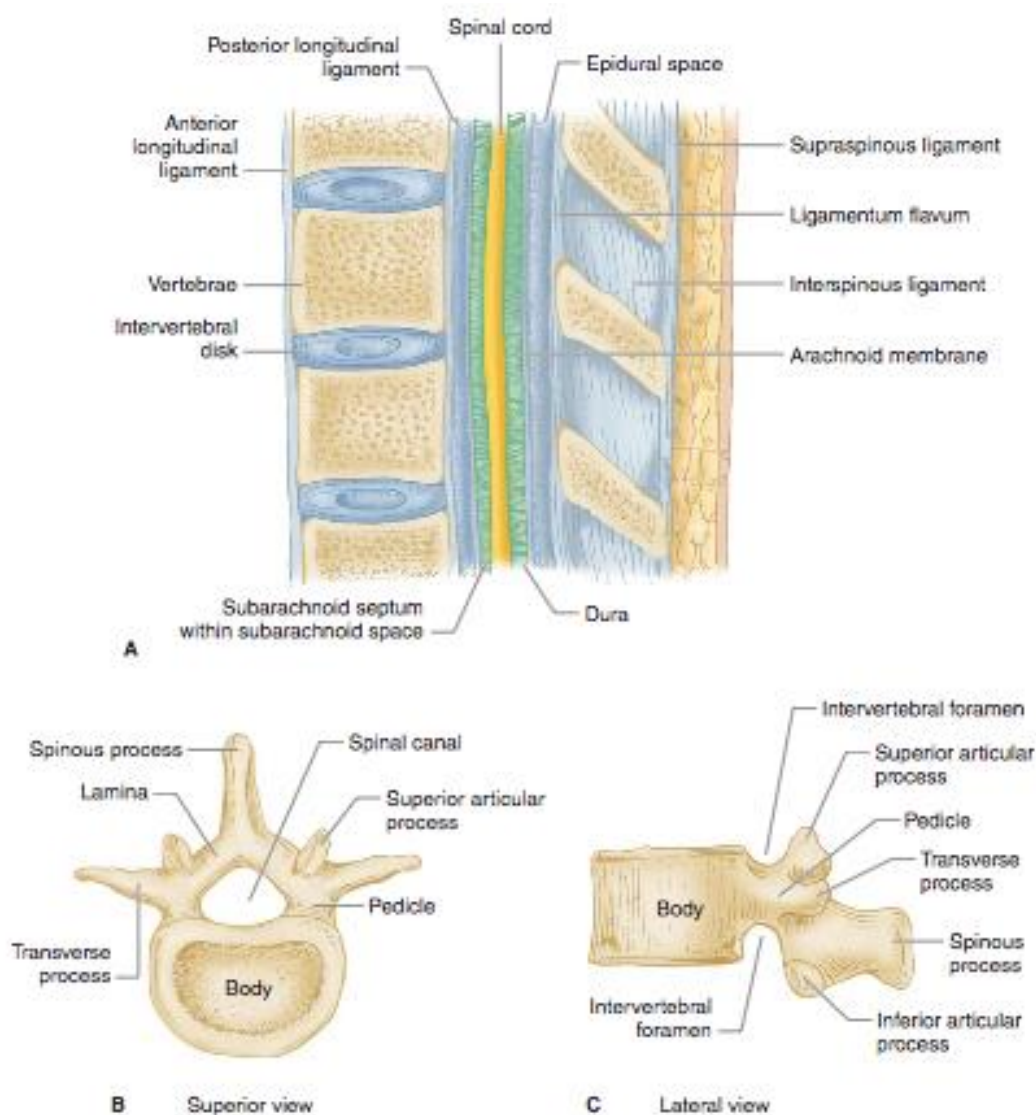
ditulisnya referat ini, diharapkan dapat mengetahui dan memahami lebih lanjut mengenai penggunaan usg pada anestesi blok spinal. Selain itu juga untuk lebih memahami tentang aplikasi dari usg sendiri pada saat melakukan prosedur anestesi blok spinal.

Tinjauan Pustaka

A. Anatomi Columna Vertebralis

Struktur dari tulang belakang terdiri dari 2 bagian yaitu tulang vertebra dan diskus intervertebralis. Tulang vertebra sendiri dapat dibagi menjadi 4 bagian yaitu vertebra servikal 7 bagian, vertebra thorakal 12 bagian, vertebra lumbal 5 bagian dan tulang sacrum yang merupakan gabungan dari 5 vertebra sacral dan 4 vertebra coccygis. Pada bagian tulang belakang terdapat kurvatura yang dibentuk oleh strukut dari tulang belakang yaitu daerah cervical dan lumbal yang membentuk kurvatura konveks (lordosis), daerah thorakal dan sacral membentuk kurvatura konkaf (kifosis). Tulang vertebra terdiri dari 2 bagian yaitu corpus vertebralis dan arkus vertebralis. Arkus vertebralis sendiri memiliki beberapa bagian yaitu pedikel dan lamina pada sisi-sisinya serta bagian dorsal vertebra. Pada bagian lamina berhubungan dengan prosesus artikularis superior dan inferior serta prosesus transversus.³

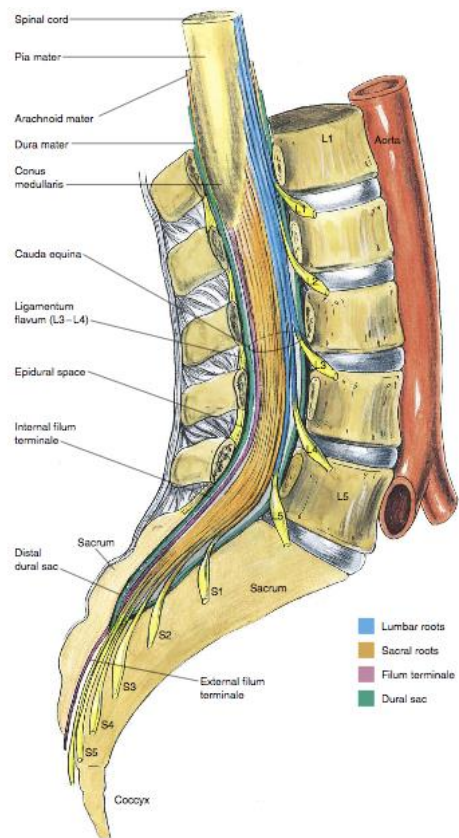
Pada tulang belakang terdapat bagian bernama kanalis spinalis yang dibentuk oleh corpus vertebra di anterior, pedikel dan prosesus transversus di lateral dan prosesus spinosus dan lamina di posterior.⁴ Selain itu terdapat ligamentum yang berfungsi untuk menghubungkan bagian-bagian dari tulang vertebra yaitu ligamentum longitudina anterior dan posterior yang menghubungkan corpus vertebralis dan diskus intervertebralis di ventral, serta beberapa ligamentum yang menjaga stabilitas tulang belakang di bagian dorsal antara lain ligamentum flavum, ligamentum supraspinosus dan ligamentum interspinosus.³



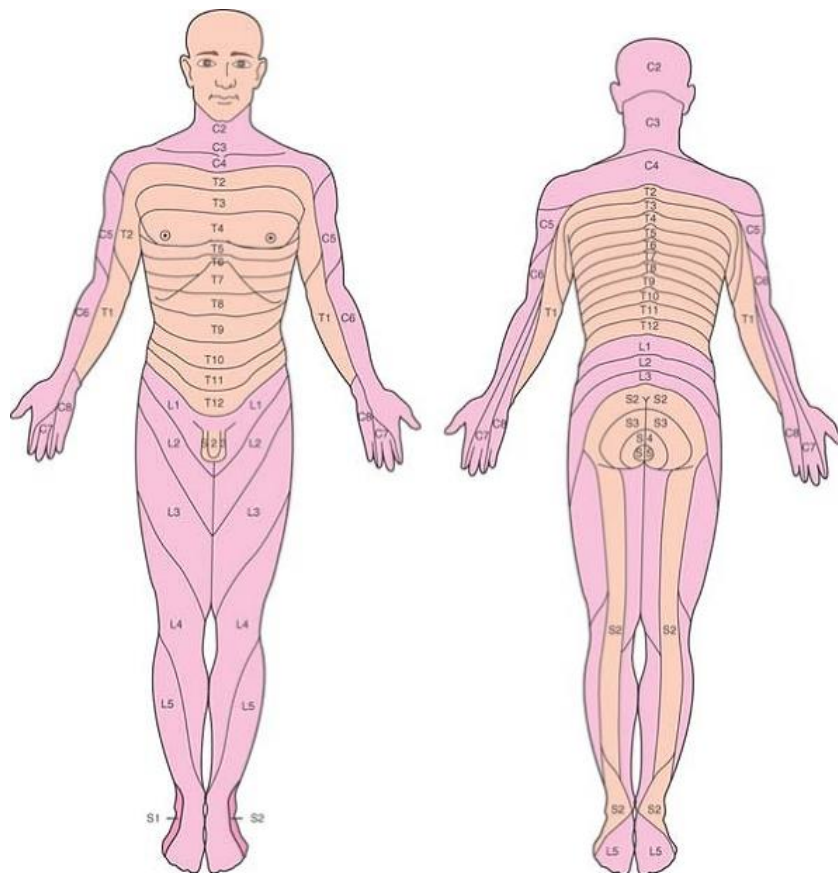
Gambar 1. Potongan Sagital Vertebra Lumbal, B,C. Bagian-bagian vertebra⁵

Pada tulang belakang terdapat struktur columna vertebralis yang memiliki ciri khas melengkung di bagian torakal dan lumbal. Oleh karena itu dapat mempengaruhi distribusi obat terutama obat lokal anestesi yang mana di masukkan kedalam ruang

subaraknoid. Apabila obat anestesi lokal dimasukkan di bagian atas lordosis regio lumbal maka obat tersebut akan tedistribusi ke arah cephalad dan kaudal, namun begitu persebaran dari obat anestesi lokal sendiri juga dipengaruhi oleh barisitas dari obat anestesi lokal,⁶



Gambar 2. Anatomi vertebra lumbal⁵



Gambar 3. Dermatom sensorik⁸

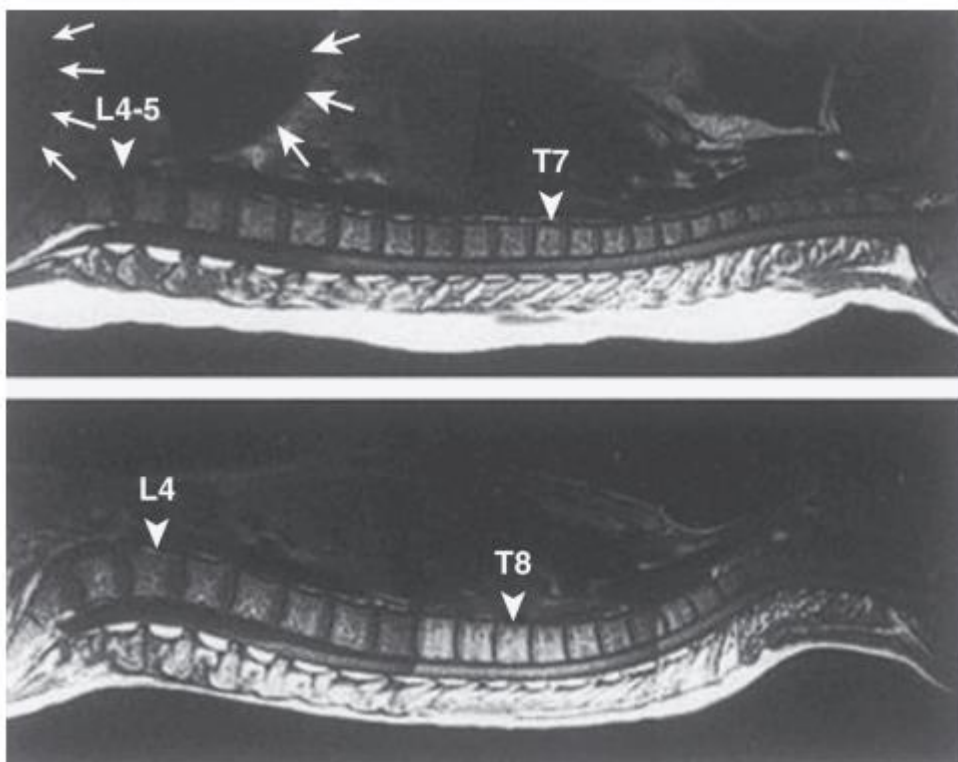
Selain tulang vertebra terdapat juga struktur yang disebut medula spinalis. Medula spinalis ini terdiri dari 31 pasang saraf spinal yang dari tiap saraf spinal tersebut terdiri dari serabut saraf motorik di anterior dan serabut saraf sensorik di posterior. Berawal dari saraf spinalis inilah yang nantinya akan bercabang menjadi serabut saraf bertujuan untuk mempersarafi seluruh bagian tubuh. Bagian - bagian tubuh terutama di bagian kult yang mendapat persarafan dari saraf spinal serta percabangannya dari segmen medula spinalis dinamakan dermatom. Penamaan dari saraf spinalis dan segmen medulla spinalis disesuaikan dengan foramen intervertebralis tempat keluar saraf tersebut. Untuk penamaan saraf spinalis bagian cranial diberikan nama sesuai foramen intervertebralis bagian kaudal yang terbentuk oleh vertebra, sedangkan untuk penamaan saraf spinalis regio thorakal dan lumbal diberikan nama sesuai foramen

intervertebralis bagian cranial yang terbentuk oleh vertebra.⁵

B. Perubahan Anatomi Pada Kehamilan

Vena epidural yang membesar dapat menggeser CSF dari daerah thoracolumbar dari ruang subarachnoid, peningkatan tekanan intra-abdomen yang lebih besar pada kehamilan ini menjelaskan penurunan kebutuhan dosis untuk anestesi spinal pada wanita hamil. Penurunan jumlah dosis untuk spinal juga dipengaruhi oleh berat jenis CSF yang lebih rendah pada wanita hamil bila dibandingkan pada pasien yang tidak hamil.⁶

Perubahan hormonal pada kehamilan juga mempengaruhi struktur ligamen di vertebral, termasuk ligamentum flavum, akan terasa kurang padat dan "lebih lembut" pada wanita hamil daripada tidak hamil pasien. Wanita hamil juga lebih sulit untuk memfleksikan lumbal sehingga ruang antar tulang menjadi lebih sempit.⁶



Gambar 4. Perbandingan kurvatur tulang belakang normal dan pasien hamil⁷

Secara umum terjadi tiga perubahan anatomi tulang belakang pada pasien hamil yaitu:

1. Panggul wanita hamil berputar pada sumbu panjang tulang belakang dengan demikian, garis yang menghubungkan puncak iliaka (garis Tuffier) mengasumsikan lebih cephalad sehingga garis imajiner mungkin melintasi ruang tulang belakang di ruang L₃ ke L₄
2. Ruang antar lumbar yang berdekatan proses spinosus selama kehamilan mengakibatkan ruang menjadi sempit dan mempersulit teknik *midline*.
3. Gambar pencitraan resonansi magnetik menunjukkan bahwa puncak lordosis lumbal bergeser kaudal selama kehamilan, dan kyphosis toraks berkurang selama kehamilan.⁷

Perubahan ini dapat mempengaruhi penyebaran obat anestesi di ruang subarachnoid pada posisi pasien terlentang, dan lebih mengarah ke tingkat sensorik yang lebih tinggi pada pasien hamil.⁷

C. Teknik Subarachnoid Block

I. Posisi Pasien

a) Posisi Duduk

Garis tengah anatomi lebih mudah di temukan ketika pasien pada posisi duduk dibandingkan ketika pasien pada posisi lateral dekubitus. Ini terutama untuk pasien obesitas. Pasien duduk dengan siku diatas paha atau di samping meja dipinggir meja operasi sehingga dapat memeluk guling, punggung harus fleksi maksimal untuk memaksimalkan area target antara proses spinosus dan tulang belakang lebih dekat dengan permukaan kulit.⁶

b) Lateral Dekubitus

Beberapa ahli lebih menyukai posisi lateral blok. Pasien berbaring pada

pinggir meja dan lutut fleksi memeluk paha melawan abdomen atau dada. Penolong dapat membantu pasien menjaga posisi ini.⁶

c) Posisi Prone

Posisi ini dapat digunakan untuk memanfaatkan prosedur anorektal dengan anestesi *hypobaric*. Keuntungan adalah bahwa blok dilakukan dalam posisi yang sama sebagai prosedur operasi (*jackknife*) sehingga pasien tidak harus dipindahkan mengikuti blok. Kelemahannya adalah bahwa CSF tidak akan bebas mengalir melalui jarum suntik, sehingga penempatan ujung jarum benar pada subarachnoid perlu dikonfirmasi oleh aspirasi CSF. Posisi yang prone juga sering digunakan pada prosedur yang memerlukan *fluoroscopic*.⁶

II. Teknik Midline

Tulang belakang dipalpasi dan posisi tubuh pasien diatur agar tegak lurus terhadap lantai. Ini untuk memastikan jarum dimasukkan secara lurus diantara *Processus spinosus vertebrae* dan akan tetap pada posisi *midline* saat dimasukkan lebih dalam. *Processus spinosus vertebrae* di atas dan di bawah lokasi yang akan digunakan dipalpasi, dan akan menjadi tempat memasukkan jarum. Setelah mempersiapkan dan menganestesi kulit seperti di atas, jarum dimasukkan ke *midline*. Mengingat bahwa arah *processus vertebrae* mengarah ke bawah, maka setelah jarum masuk langsung diarahkan perlahan ke arah cephalad. Jaringan subkutan akan memberikan sedikit tahanan terhadap jarum. Setelah dimasukkan lebih dalam, jarum akan memasuki ligamen supraspinal dan interspinal, yang akan terasa meningkat kepadatan jaringannya. Jarum juga terasa lebih kuat tertanam. Jika terasa jarum menyentuh tulang, berarti jarum mengenai bagian bawah *processus spinosus*. Kontak dengan tulang pada tusukan yang lebih dalam menunjukkan bahwa

jarum pada posisi midline dan menyentuh processus spinosus atas atau berada di posisi lateral dari midline dan mengenai lamina. Dalam kasus seperti ini jarum harus diarahkan kembali. Saat jarum menembus ligamentum flavum, akan terasa tahanan yang meningkat. Pada titik inilah prosedur anestesi spinal dan epidural dibedakan. Pada anestesi epidural, hilangnya tahanan tiba-tiba menandakan jarum menembus ligamentum flavum dan memasuki ruang epidural. Untuk anestesi spinal, jarum dimasukkan lagi hingga menembus membran dura-subarachnoid dan ditandai dengan adanya aliran LCS.⁶

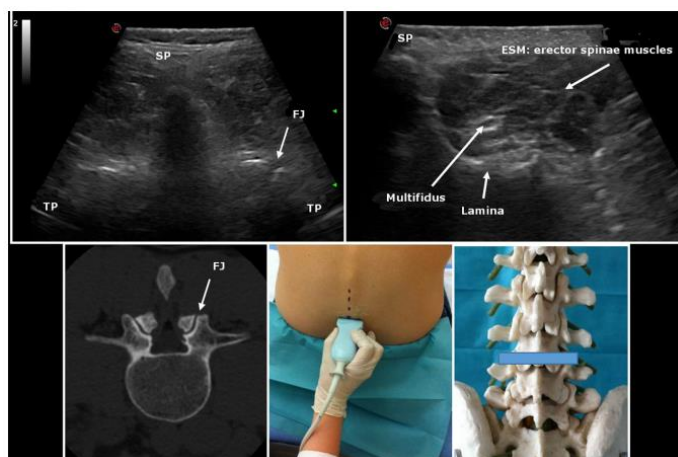
III. Teknik Paramedian

Paramedian teknik yang dapat dipilih jika blok epidural atau subarachnoid sulit, khususnya pada pasien yang tidak dapat diposisikan dengan mudah (misalnya, *arthritis*, *kyphoscoliosis*, atau riwayat pembedahan tulang belakang sebelumnya). Penandaan kulit untuk pendekatan paramedian berada pada 2 cm lateral inferior aspek proses spinosus pada tingkat yang dikehendaki. Karena pendekatan ini lateral untuk sebagian besar menembus ligamen interspinous dan otot paraspinosus, jarum mungkin menghadapi perlawanan kecil pada awalnya dan mungkin tidak tampak berada di jaringan kuat. Jarum diarahkan

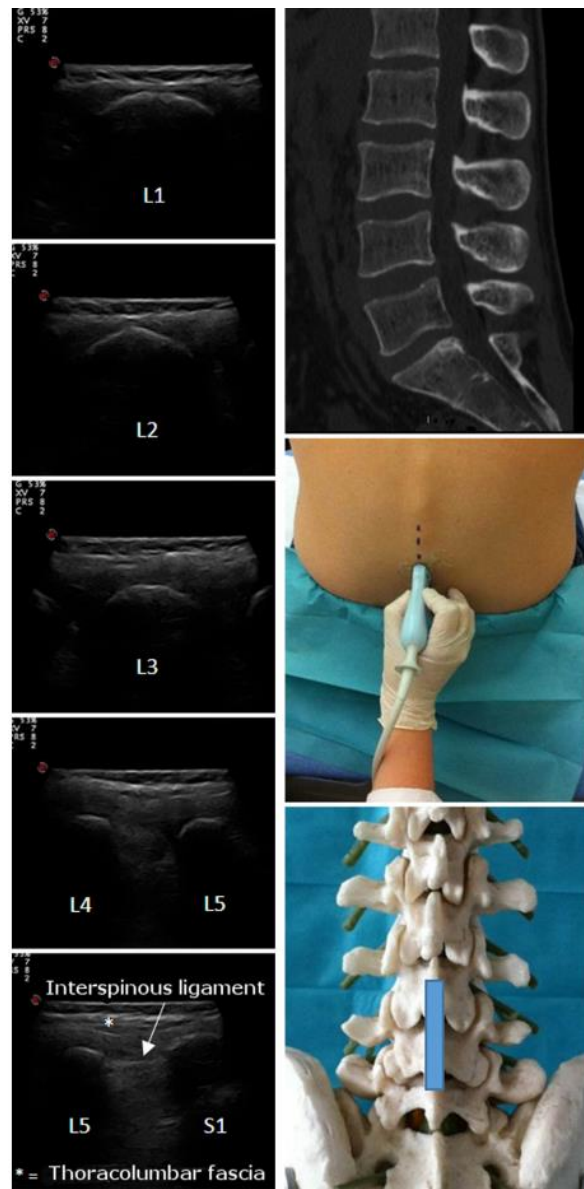
dan lanjutan pada 10-25 ° sudut ke arah garis tengah. Identifikasi ligamentum flavum dan masuk ke dalam ruang epidural dengan hilangnya resistensi sering kali lebih halus dibanding dengan pendekatan garis tengah. Jika tulang dijumpai pada kedalaman yang dangkal dengan pendekatan paramedian, jarum kemungkinan bersentuhan dengan bagian medial lamina yang lebih rendah dan harus diarahkan terutama ke atas dan mungkin sedikit lebih lateral. Di sisi lain, jika tulang yang ditemukan dalam-dalam, jarum biasanya dalam kontak dengan bagian lateral lamina yang lebih rendah dan harus diarahkan hanya sedikit ke atas, lebih ke arah garis tengah.⁶

D. SUMBU PENCITRAAN

USG tulang belakang dapat dilakukan dalam posisi transversal (aksial) atau longitudinal (sagital) axis dengan pasien dalam posisi duduk, lateral decubitus, atau posisi prone. Pencitraan posisi sagital dilakukan melalui garis tengah (garis tengah sagital atau median) atau melalui lokasi paramedian. Posisi prone ini bermanfaat pada pasien yang datang untuk prosedur nyeri kronis ketika fluoroskopi yang dapat juga digunakan bersama dengan pencitraan USG.⁵

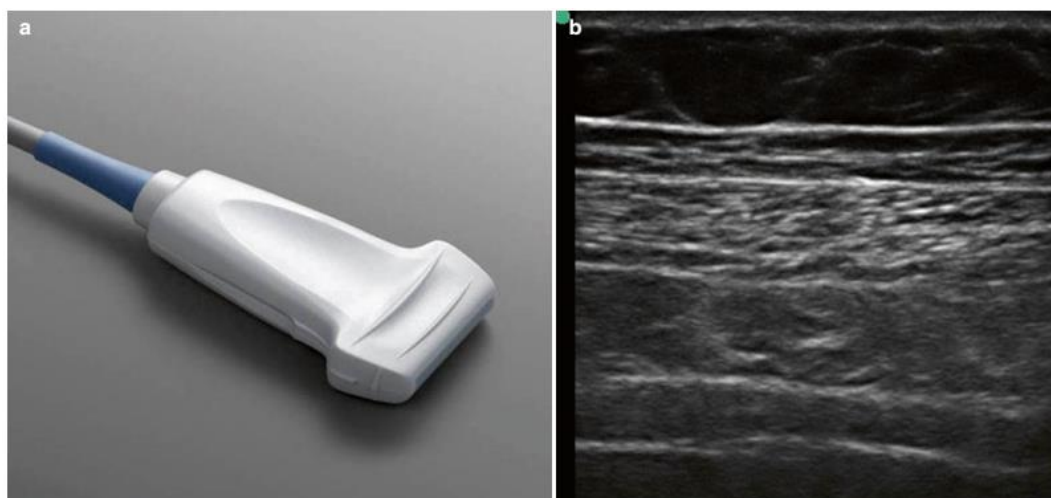


Gambar 6. Tampilan USG Posisi Transversal¹¹



Gambar 5. Tampilan USG Posisi Longitudinal (sagittal)¹¹

E. KARAKTERISTIK PROBE USG



Gambar 7. Probe Linear Array⁶

Transduser ultrasonografi dapat diklasifikasikan berdasarkan bentuknya. Probe yang paling umum digunakan untuk Regional anestesi adalah array linear dan probe array melengkung.⁶

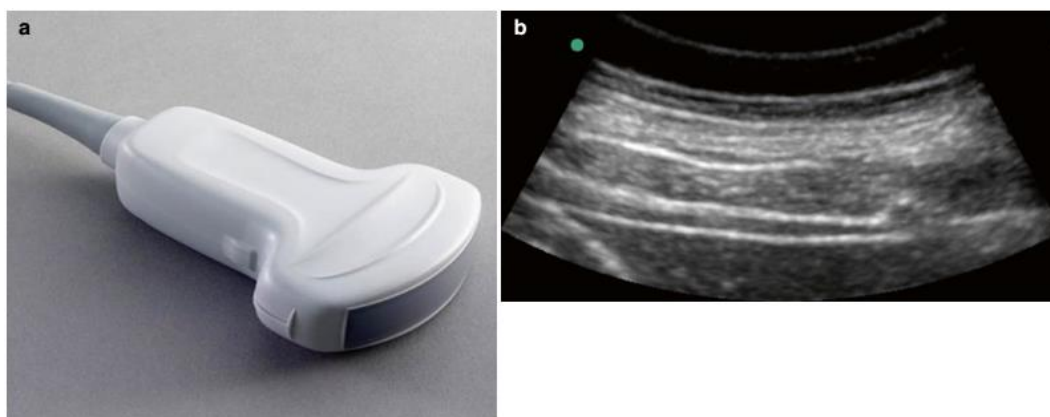
I. Probe Linear Array

Probe ini memiliki tapak linear. Probe linear merupakan probe frekuensi tinggi (8-12 MHz) dan paling baik digunakan untuk pencitraan struktur superfisial (seperti pleksus

brakialis). Probe ini menampilkan bidang tampilan persegi atau persegi panjang.⁶

II. Probe Melengkung Array

Probe ini memiliki tapak melengkung. Probe melengkung merupakan probe frekuensi rendah (1-5 MHz) dan paling baik digunakan untuk pencitraan struktur yang lebih dalam (seperti saraf skiatika didaerah gluteal). Probe ini menampilkan bidang pandang sektoral.⁶



Gambar 8. Probe Melengkung⁶

F. Teknik USG Pada Subarachnoid Block

1. Persiapan Umum

Pasien diposisikan duduk atau posisi lateral dekubitus untuk dilakukan blok, dengan tulang lumbal posisi fleksi ke depan. Hal ini akan mengurangi resiko lordosis lumbal, membuka spasium interspinosa lumbal, dan secara umum akan meningkatkan ruang hampa yang menjadi tujuan kita. Penggunaan probe yang melengkung dengan frekuensi rendah (2-5MHz) sangat dianjurkan untuk memberikan gambaran yang luas yang mana akan meningkatkan identifikasi dari struktur anatomi yang ada.¹

2. Sonoanatomi Dari Tulang Belakang dan Tampilan USG untuk Blok Neuraksial

Pada penggunaan alat USG struktur tulang tidak dapat ditembus oleh usg dan akan memberikan gambaran bayangan akustik yang pekat. Kontur permukaan posterior dari vertebra lumbal memiliki karakteristik pola

bayangan akustik yang dapat dijadikan sebagai petunjuk untuk menginterpretasikan sonoanatomi dari vertebra lumbal. Visualisasi dari kanal vertebra hanya mampu melalui perantara (*acoustic window*) jaringan lunak dari spasium interlamina dan interspina.¹

Terdapat lima tampilan dasar dari ultrasonografi (usg) dari tulang belakang yang dapat didapatkan secara sistematis :

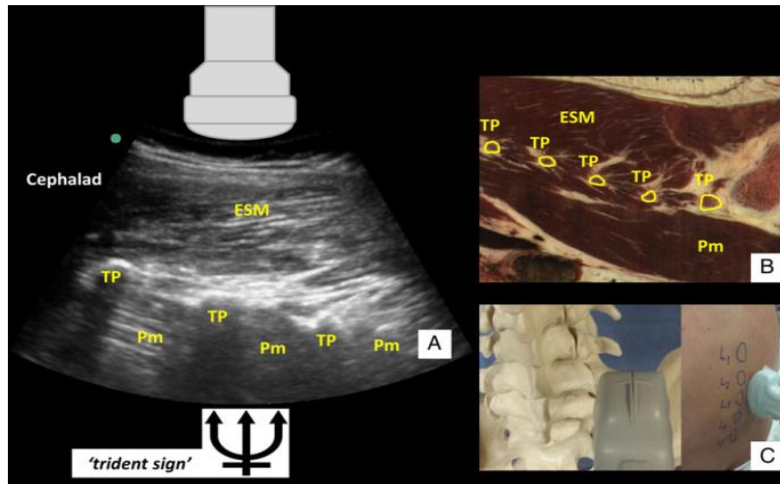
- a) Penampang parasagittal proses transversal
- b) Penampang parasagittal proses artikular
- c) Penampang parasagittal oblik (interlamina)
- d) Penampang transversal proses spinanalis
- e) Penampang transversal interlamina (interspina)

Penampang parasagittal oblik dan transversal interlamina atau interspina

merupakan penampang yang paling sering digunakan pada praktek klinis. Hal ini dikarenakan penampang tersebut dapat memberikan tampilan dari struktur neuraksial meliputi ligamentum flavum, duramater posterior, kanal spinal, duramater anterior dan ligamentum longitudinal posterior.¹

I. Penampang Parasagittal Prosesus Transversal

Probe ultrasound diletakkan di atas



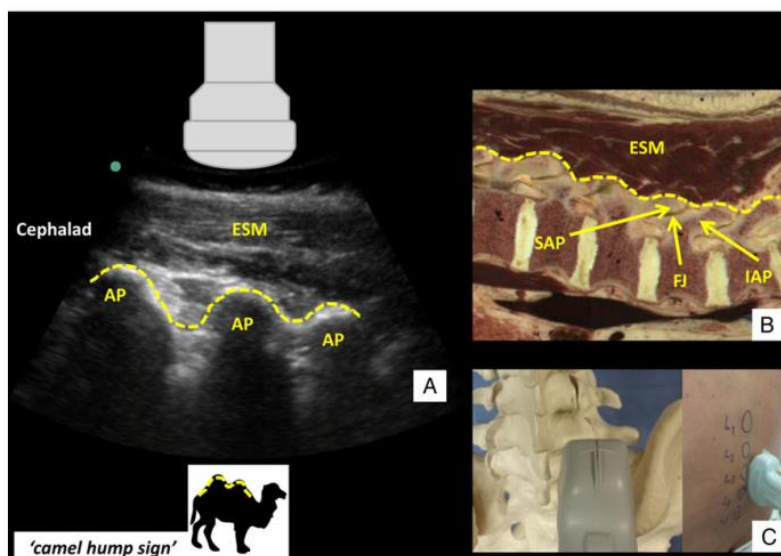
Gambar 9. Penampang Parasagittal Prosesus Transversal¹

vertebra lumbal bawah dengan oriesntasi parasagittal, beberapa sentimeter ke lateral dari garis tengah. Penampang transversal akan menampilkan gambaran bayangan yang menyerupai jari, yang dipisahkan oleh serabut otot psoas mayor, yang mana berada didalam pada prosesus transversum, lalu pada superfisial (posterior) dari prosesus transversum terdapat otot erektor spina.¹

II. Penampang Parasagittal Prosesus Artikular

Probe ultrasound digerakkan ke arah medial dengan tetap menjaga orientasi sagittal sampai bayangan dari prosesus

transversum memberikan gambaran seperti punuk dari unta, yang dibentuk oleh prosesus superior dan inferior yang saling tumpang tindih.¹



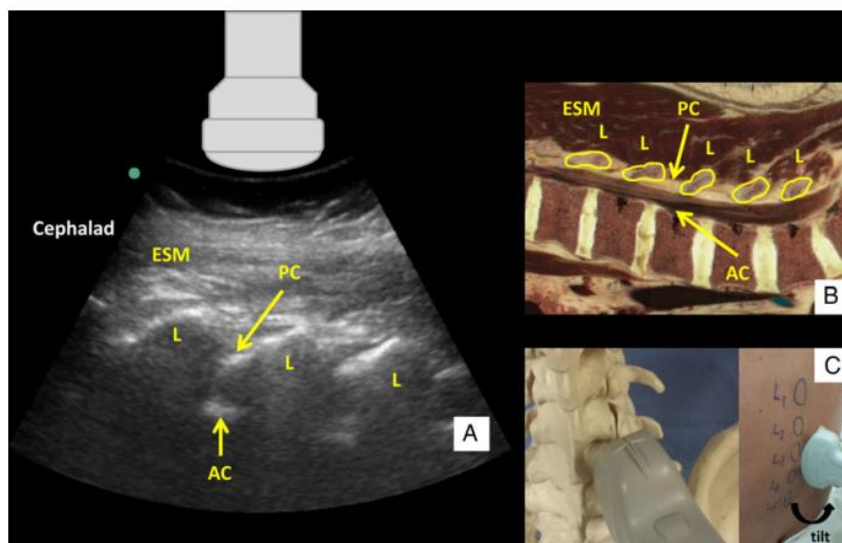
Gambar 10. Penampang Parasagittal Prosesus Artikular¹

III. Penampang Parasagittal Oblik (Interlaminal)

Probe ultrasonografi dimulai dari posisi penampang parasagittal prosesus artikular lalu posisi probe dimiringkan dan diarahkan ke lateral sampai medial sampai gambaran punuk dari prosesus artikular berubah menjadi gambaran gigi gergaji (*sawtooth*). Gambaran gigi menunjukkan struktur turunan dari lamina dan jarak diantaranya menggambarkan spasium interlamina. Penampang ini juga dapat memberikan gambaran kanal vertebra kepada kita.

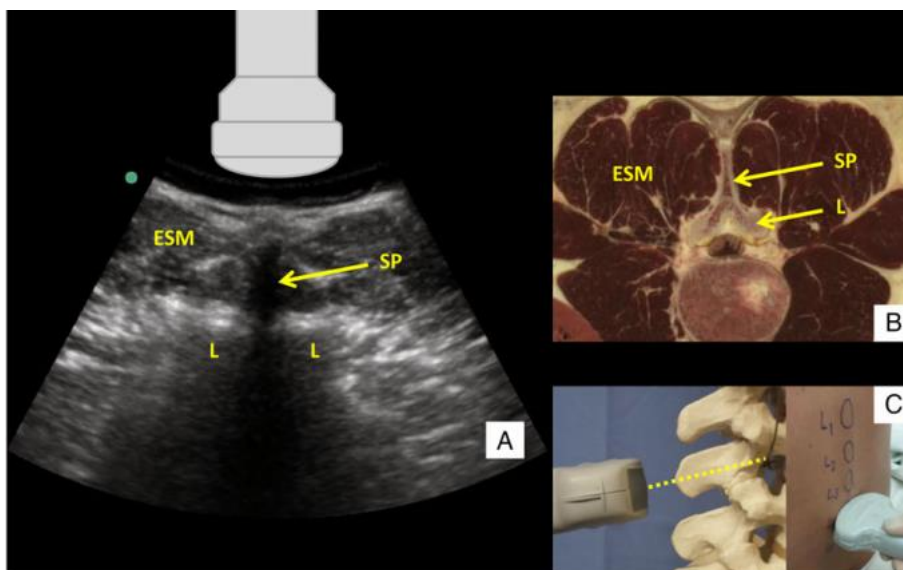
Struktur yang dilewati oleh gelombang

ultrasonografi dari posterior ke anterior antara lain : ligamentum flavum, spatium epidural, duramater (posterior), spasmus intratecal, duramater (anterior) serta ligamentum longitudinal posterior. Ligamentum flavum, spasmus epidural dan duramater posterior memberikan gambaran hiperekoik linear dan dikelompokkan kedalam kompleks posterior, sedangkan duramater anterior, ligamentum longitudinal posterior dan batas posterior dari badan vertebra dan diskus akan memberikan gambaran hiperekoik linear yang lebih pekat yang dikelompokkan pada kompleks anterior (Gambar 3)¹



Gambar 11. Penampang Parasagittal Oblik¹

IV. Penampang Transversal Prosesus Spina

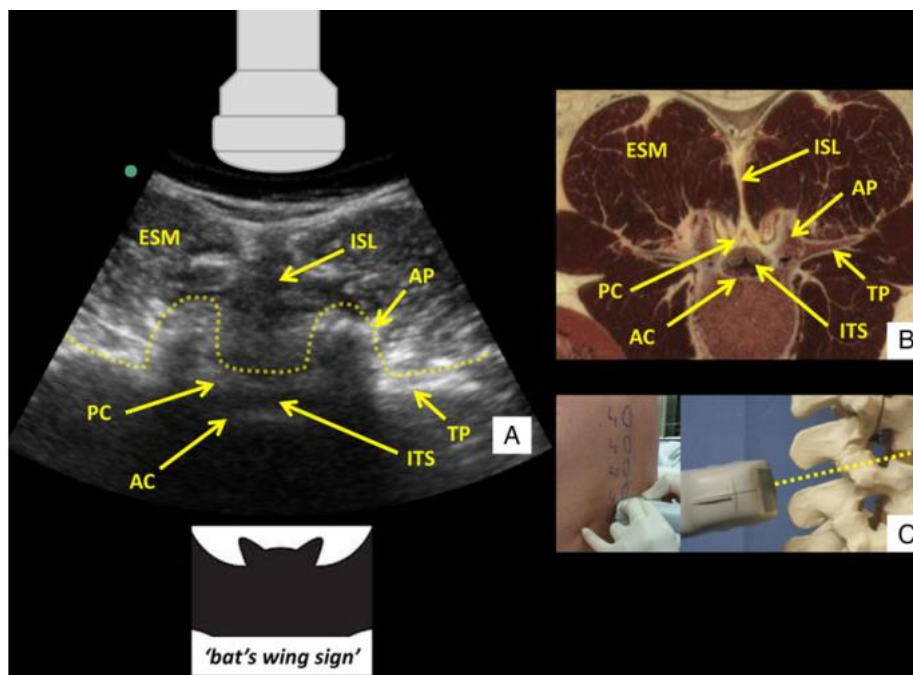


Gambar 12. Penampang Transversal Prosesus Spina¹

Untuk mendapatkan penampang transversal prosesus spina, probe dari ultrasound di posisikan secara horizontal dengan pusat dari probe melewati garis tengah. Apabila gelombang Itrasonografi ditempatkan melwati prosesus spinosus, ujung dari prosesus spinosus akan menunjukkan gambaran hiperekoik 'cap' superficial. Lateral dari prosesus spinosus, terdapat otot erektor spina yang tervisualisasi, dengan lamina dari badan vertebra yang memberikan gambaran bayangan yang padat, pada tepi anterior dari otot erektor spina (Gambar 4).¹

Untuk mendapatkan gambaran penampang transversal interlamina atau interspina, diawali dari posisi penampang prosesus transversal spina lalu probe digeser ke arah cephalad atau kaudal sampai gelombang masuk diantara prosesus spinosus. Posisi sedikit miring ke cephalad pada bidang horizontal mungkin dapat dilakukan untuk mengkompensasi *angulation* dari proses spinosus. Ligamen interspinosa dapat muncul dengan gambaran garis tengah hipoekoik. Untuk spasium intrathecal menempel secara anterior dan posterior sehingga memberikan gambaran garis hiperekoik dari kompleks anterior dan posterior (Gambar 5).¹

V. Penampang Transversal Interlamina/Interspina



Gambar 13. Penampang Transversal Interlamina/Interspina¹

3. Pendekatan Sistematis Blok Neuraksial Dengan USG Dari Posisi Tengah

I. Posisi pasien dan alat

- ◆ Tempatkan pasien pada posisi duduk atau lateral, dengan fleksi ke depan dari tulang lumbal.

- ◆ Mencoba untuk identifikasi garis tengah dari tulang lumbal dengan cara palpasi dari penanda anatomi
- ◆ Menggunakan probe *curve-array* frekuensi rendah (2-5MHz)

II. Penampang Parasagittal Prosesus Transversal

Posisikan probe pada bidang sagittal 3-4 cm ke lateral dari garis tengah tulang lumbal, sedikit ke arah cephalad dari sacrum untuk identifikasi bayangan menyerupai jari tangan dari prosesus transversus.

III. Penampang Parasagittal Prosesus Articular

- ◆ Geser probe ke arah medial dengan secar bersamaan menjaga posisi parasagittal
- ◆ Amati perubahan dari pola yang tidak berkelanjutan ke pola yang berkelanjutan dari prosesus transversal, juga gambaran garis hiperekoik yang dibentuk oleh prosesus artikular

IV. Penampang Parasagittal Oblik (Interlamina) (Penampang PSO)

- ◆ Dari penampang parasagittal prosesus artikular, miringkan probe secara oblik untuk mengarahkan secara langsung gelombang ultrasonografi lebih medial ke kanal vertebra
- ◆ Amati perubahan dari gambaran 'punuk' dari prosesus artikular ke gambaran bayangan seperti gigi gergaji (*sawtooth*) dari lamina, dengan kompleks hiperekoik anterior dan posterior diantaranya

V. Mengidentifikasi dan Menandai Ruang Intervertebra dengan Penampang PSO

Pada penampang PSO, geser probe ke kaudal sampai sakrum teridentifikasi sebagai garis horizontal panjang hiperekoik, ini merupakan penanda yang penting dan mudah dikenali sebagai penanda ultrasonografi. Jarak antara garis hiperekoik dari sakrum dan gambaran gigi gergaji dari perpanjangan lamina L5 adalah penggambaran dari celah L5-S1.

VI. Penampang Transversal Interlamina/Interspina (Penampang TI)

- ◆ Putar probe 90° ke bidang transversal dan geser ke cephalad atau kaudal untuk mendapatkan penampang TI dari celah lumbal
- ◆ Penanda ultrasonografi yang penting adalah kompleks anterior, karena kompleks posterior sering susah dilihat
- ◆ Dengan memiringkan probe ke cephalad dapat memberikan gambaran yang lebih baik, terutama pada celah yang sempit.

VII. Identifikasi dan Menandai Pemasukan Jarum Untuk Pendekatan dari Garis Tengah Dengan Penampang TI

- ◆ Pusatkan garis tengah neuraksial pada layar usg
- ◆ Buat penanda kulit pada : 1. titik tengah dari tepi probe yang telah sesuai dengan garis tengah neuraksial, 2. titik tengah dari tepi probe yang telah sesuai dengan spasium interspinosum/interlamina. Perpotongan dari 2 titik ini memberikan titik yang harus di tusuk oleh jarum untuk pendekatan dari garis tengah.
- ◆ Perkirakan kedalaman untuk memasukkan jarum dengan mengukur jarak dari kulit ke dalam kompleks posterior

VIII. Memasukkan Jarum

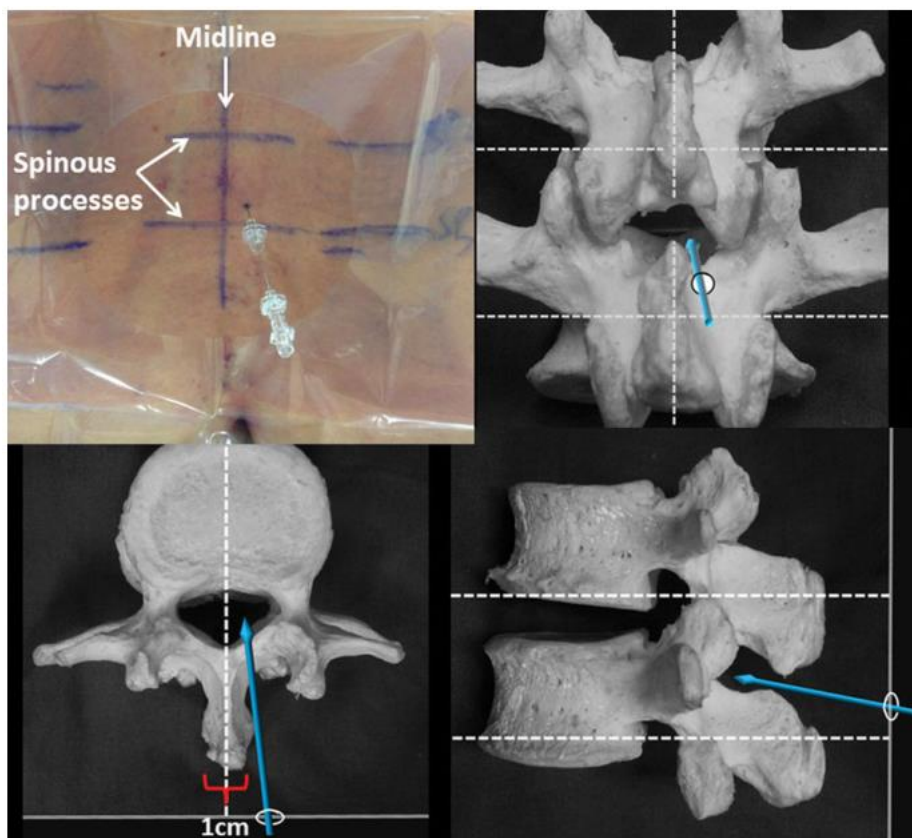
- ◆ Masukkan jarum pada tempat yang sudah ditandai di garis tengah
- ◆ Jaga sudut cephalad tanpa mengabaikan bidang horizontal dari probe
- ◆ Masukkan jarum dan mengubah arah jarum yang di dasarkan dari umpan balik taktil (kontak dengan tulang, perasaan menembus ligamentum flavum)
- ◆ Memastikan perubahan arah jarum yang tidak begitu besar, dan tidak ada defleksi dari lintasan yang seharusnya, terutama saat menggunakan jarum ukuran kecil¹³

4. Alternatif Penanda Kulit dan Penusukan Jarum Dengan Pendekatan Paramedian

Pada pasien dengan celah interspinosum yang sempit, pendekatan paramedian pada penusukkan jarum mungkin diperlukan untuk keberhasilan masuk ke ruang intratekal. Penggunaan usg untuk memfasilitasi pendekatan paramedian baru-baru ini juga sudah banyak dilakukan.¹²

Dengan menggunakan penampang transversal prosesus spinosus untuk mengidentifikasi garis tengah neuraksial dan prosesus spinosus yang membatasi celah intervertebra. Bayangan dari prosesus spinosus ditempatkan ditengah pada

layar usg, berikan penanda dikulit pada : 1. titik tengah dari tepi probe yang telah sesuai dengan garis tengah neuraksial, 2. titik tengah dari tepi probe yang telah sesuai dengan prosesus spinosus pada bidang transversal. Pada penusukan awal jarum ditandai dengan 1cm kelateral dari garis tengah dan 1cm superior dari garis yang menandakan prosesus spinosus bagian bawah. Jarum ditusukkan dengan sedikit ke arah medial dan angulasi cephalad (5° - 10°) disepanjang prosesus spinosus (Gambar 7).



Gambar 14. Pendekatan Paramedian¹²

Pada studi meta analisis yang dilakukan oleh Shaikh *et al* menunjukkan penurunan yang signifikan dari percobaan penusukan kulit dengan jarum dan perubahan arah jarum dengan penggunaan usg, Perlas *et al* juga mengatakan bahwa terdapat penurunan jumlah tusukan jarum ke kulit yang dilakukan. Hal ini secara klinis dapat menurunkan kejadian trauma jaringan akibat penusukan jarum dan kejadian komplikasi yang disebabkan oleh tindakan penusukan jarum

tersebut.^{14,11}

Kesimpulan

Berdasarkan bukti dan literatur yang ada penggunaan dari usg pada neuraksial blok terutama spinal anestesi blok pada pasien *Sectio Caesarea* dapat membantu untuk identifikasi secara akurat ketinggian dari intervertebra lumbal. Penggunaan usg pada neuraksial blok sendiri dapat meningkatkan efektifitas dan

keamanan dari spinal anestesi blok dengan cara menurunkan jumlah tusukan perubahan arah jarum ke kulit.

Daftar Pustaka

1. Ghosh SM, Madjdpour C, Chin KJ. Ultrasound-guided lumbal central neuraxial block. *BJA*. 2016; 16 (7) : 213-220
2. Narouze SN, Atlas of Ultrasound Guided Procedure In Interventional Pain Management. 2011. Springerlink
3. Ellis, H., Clinical Anatomy A Revision and Applied Anatomy for Clinical Students, 11th edition, 2006, Blackwell Publishing
4. Levine, C.W, Clinical Anesthesia Procedures Of Massachusetts General Hospital , 7th edition , 2007,
5. Morgan and Mikhail's, Clinical Anesthesiology, 5th edition, 2013, John Butterwood, David, John D, Lane
6. Miller, R.D., *Miller's Anesthesia*, 7th edition, 2010, Churchill Livingstone
7. Chestnut D, Wong C, Tsen L, Kee WDN, Beilin Y, Mhyre J, Bateman BT, Nathan N. *Obstetric Anesthesia Principle and Practice* ,6th edition, 2020, Elsevier
8. Barash, P.G., Cullen, F.B., Stoelting, R.K, Cahalan, M.,K., Stock, M.,C, 2009, Clinical Anesthesia, 6th edition, Lippincott William&Wilkins
9. Laffite CD, Hamel O, Glemarec J, Maugars Y, Goff BL. *Ultrasonography of The Lumbal Spine : Sonoanatomy and Practical*. Elsevier Masson. 2014. BONSOI-3941; 130-136
10. Jankovic D, Peng P, Regional Nerve Blocks in Anesthesia and Pain Therapy. 2015, Springerlink
11. Perlas A, Chaparro L, Chin KJ. Lumbar neuraxial ultrasound for spinal and epidural anesthesia: a systematic review and meta-analysis. *Reg Anesth Pain Med* 2015; 40: 2015
12. Chin KJ, Perlas A, Chan V. The ultrasound-assisted paraspinous approach to lumbar neuraxial blockade: a simplified technique in patients with difficult anatomy. *Acta Anaesthesiol Scand* 2015; 59: 668–73
13. Mullroy, F.M., Bernards, C.M., McDonalds, S.B., Salinas, F.C., 2009, A Practical Approach to Regioal Anesthesia, Lippincott William&Wilkins
14. Shaikh F, Brzezinski J, Alexander S. Ultrasound imaging for lumbar punctures and epidural catheterizations: systematic review and meta-analysis. *Br Med J* 2013; 346: f1720–31



This work is licensed under a **Creative Commons Attribution-Non Commercial-Share Alike 4.0 International**