

ARTIKEL PENELITIAN

Perbandingan tinggi dan lebar kondilus serta kesimetrisan vertikal mandibula pada perawatan ortodonti maloklusi kelas I

Najla Andini Saputro*✉, Elih Syiarudin**, Deni Sumantri Latif**

*Pendidikan Kedokteran Gigi, Fakultas Kedokteran Gigi, Universitas Padjadjaran, Bandung, Jawa Barat, Indonesia

**Departemen Ortodonsia, Fakultas Kedokteran Gigi, Universitas Padjadjaran, Bandung, Jawa Barat, Indonesia

*Jl Sekeloa Selatan 1, Bandung, Jawa Barat, Indonesia; ✉ koresponden: najla17002@mail.unpad.ac.id

ABSTRAK

Maloklusi diperkirakan sebagai faktor yang berkontribusi terhadap perubahan posisi sendi temporomandibular. Perawatan ortodonti berisiko menyebabkan resorpsi kondilus sebagai bentuk adaptasi terhadap perubahan bentuk jaringan akibat kekuatan mekanik pada TMJ. Penelitian ini bertujuan untuk mengetahui perbandingan tinggi dan lebar kondilus serta kesimetrisan vertikal mandibula pada pasien sebelum dan sesudah perawatan ortodonti cekat. Penelitian analitik komparatif ini menggunakan data sekunder dengan teknik *purposive sampling*. Sampel penelitian berjumlah 35 pasang radiograf panoramik digital dari pasien dengan maloklusi kelas I dentoskeletal yang telah selesai dilakukan perawatan ortodonti cekat di RSGM Universitas Padjadjaran pada tahun 2015-2019 dengan kelompok tanpa pencabutan sebanyak 27 pasang serta kelompok dengan pencabutan 4 premolar pertama sebanyak 8 pasang sesuai dengan kriteria inklusi dan eksklusi. Pengukuran tinggi dan lebar kondilus serta kesimetrisan vertikal mandibula menggunakan *software* Image J win 64 dan dilakukan uji signifikansi *Paired t test* dengan nilai signifikan $p < 0,05$. Hasil penelitian menunjukkan terdapat perbedaan signifikan pada tinggi kondilus kiri setelah perawatan ortodonti cekat pada kelompok tanpa pencabutan ($p < 0,05$). Selain itu, hasil penelitian menunjukkan bahwa lebar kondilus kiri maupun kanan pada semua kelompok menunjukkan perbedaan yang tidak signifikan ($p > 0,05$), serta ketidaksimetrisan vertikal mandibula sebelum perawatan sama dengan sesudah perawatan pada semua kelompok ($p > 0,05$). Dari hasil penelitian dapat disimpulkan bahwa perawatan ortodontik memiliki pengaruh yang signifikan terhadap perubahan tinggi kondilus, namun tidak ada pengaruh yang signifikan terhadap lebar kondilus dan simetri vertikal mandibula.

Kata kunci: kesimetrisan vertikal mandibula; lebar kondilus; maloklusi kelas I; ortodonti cekat; tinggi kondilus

ABSTRACT: *Comparison of condyle height, condylar width, and vertical symmetry of the mandible in orthodontic treatment of class I malocclusion.* Malocclusion is considered a contributing factor to changes in the position of the temporomandibular joint. Orthodontic treatment has a risk of condylar resorption as a form of adaptation to changes in tissue shape due to mechanical forces on the TMJ. The purpose of this study was to determine the ratio of the height and width of the condyle and the vertical symmetry of the mandible in patients before and after fixed orthodontic treatment. This is a comparative analytic study with purposive sampling using secondary data from panoramic radiographs. The sampel of this study was 35 pairs of digital panoramic radiographs of class I dentoskeletal malocclusions who had finished being treated with fixed orthodontics treatment at the Orthodontic clinic of Padjadjaran University dental hospital in 2015-2019 consists of 27 pairs without extraction groups and 8 pairs with fours first premolars extraction groups according to the inclusion and exclusion criteria. Measurement of the height and width of the condyle and the vertical symmetry of the mandible using Image J win 64 software. The data was analyzed by using paired t-test with a significant value ($p < 0.05$). Results: There was a significant difference in the height of the left condyle after fixed orthodontic treatment in the group without extraction ($p < 0.05$) while in the width of the left and right condyles in all groups reveals no significant difference ($p > 0.05$). Mandibular vertical asymmetry before treatment was the same as after treatment in all groups ($p > 0.05$). It can be concluded form the study that fixed orthodontic treatment had a significant effect on changes in condyle height. However, there was no significant effect on condyle width and mandibular vertical symmetry.

Keywords: vertical symmetry of mandible; width of condyle; class I malocclusion; fixed orthodontic treatment; height of condyle

PENDAHULUAN

Maloklusi kelas 1 dental seharusnya tidak disertai dengan adanya kelainan karena merupakan acuan oklusi normal. Kelainan posisi atau kondisi *Temporomandibular Joint* (TMJ) tidak mungkin ditemukan pada individu dengan oklusi yang sempurna.¹ TMJ adalah sendi kompleks yang terdiri dari kondilus, diskus dan fossa glenoidalis yang menghubungkan rahang bawah dengan dasar tengkorak.² Perawatan ortodonti menghasilkan kondisi ideal berupa relasi sentrik yaitu hubungan rahang atas dan rahang bawah ketika kondilus mandibula berada pada posisi paling posterior dari fossa glenoidalis.³

Perawatan ortodonti berisiko terhadap *Temporomandibular Disorder* (TMD) jika terjadi hambatan oklusi selama perawatan ortodonti berupa perpindahan kondilus ke posterior.³ Kliking dapat menjadi tanda gejala awal TMD yang kadang disertai rasa sakit atau sensitivitas pada kondilus maupun otot pengunyahan.⁴ Penelitian terdahulu menunjukkan bahwa tidak terdapat bukti bahwa perawatan ortodonti aktif dapat mencegah atau meredakan gangguan pada TMJ.² Terdapat dugaan bahwa ketidakpastian hubungan antara penyebab sebenarnya dari TMD merupakan kelainan multifaktorial. Penilaian kesimetrisan mandibula penting dalam perawatan ortodonti yang komprehensif terkait dengan tujuan perawatan ortodonti terutama terhadap evaluasi fungsional dan estetika kraniofasial.⁵

Radiograf panoramik mencakup gambaran gigi dan tulang wajah secara luas yang dihasilkan dengan paparan dosis radiasi yang rendah terhadap pasien.⁶ Radiograf panoramik umum digunakan untuk menilai asimetri mandibula karena gambaran seluruh rahang dapat terlihat pada satu radiograf tersebut sehingga dapat dengan mudah dilakukan pengukuran perbedaan vertikal antara kedua sisi mandibula. Radiograf panoramik memudahkan pengamatan komponen yang menjadi area pengukuran untuk menilai kesimetrisan vertikal mandibula. Tujuan penelitian ini adalah membandingkan tinggi dan lebar kondilus serta kesimetrisan mandibula pada

maloklusi kelas I sebelum dan sesudah perawatan ortodonti dengan dan tanpa pencabutan premolar melalui pengamatan radiograf panoramik.

METODE

Jenis penelitian yang dilakukan adalah analitik komparatif dimana peneliti akan menganalisa mengenai ada atau tidaknya perbandingan yang signifikan terhadap tinggi kondilus, lebar kondilus dan kesimetrisan vertikal mandibula pada maloklusi kelas I dentoskeletal sebelum dan sesudah perawatan ortodonti cekat dengan dan tanpa pencabutan melalui pengamatan pada radiograf panoramik. Populasi yang digunakan dalam penelitian ini yaitu radiograf panoramik pasien maloklusi kelas I dentoskeletal yang telah selesai dilakukan perawatan ortodonti dengan alat cekat di klinik Program Pendidikan Dokter Gigi Spesialis (PPDGS) Ortodonti Rumah Sakit Gigi dan Mulut (RSGM) Universitas Padjadjaran (Unpad) 2015-2019. Pengambilan sampel dilakukan dengan menggunakan teknik *purposive sampling*, yaitu teknik pengambilan sampel dengan kriteria inklusi dan eksklusi pada pasien maloklusi kelas I dentoskeletal yang telah selesai dilakukan perawatan ortodonti menggunakan alat cekat.

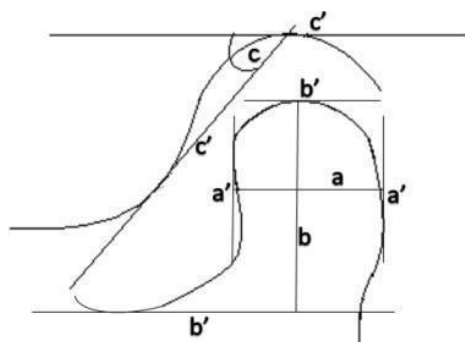
Sampel penelitian berjumlah 35 pasang radiograf panoramik. Kriteria inklusi penelitian ini adalah pasien maloklusi kelas I dentoskeletal dengan ANB 0-4, pasien dengan usia lebih dari 18 tahun dan pasien yang telah selesai perawatan ortodonti alat cekat. Kriteria eksklusi pada penelitian ini antarlain tidak terpenuhinya radiograf panoramik sebelum maupun sesudah perawatan, gambaran *superimposed* pada radiograf panoramik, dan pasien dengan kehilangan gigi molar pertama, molar kedua, serta gigi anterior yang tidak lengkap. Alat dan bahan penelitian ini meliputi radiograf panoramik digital dan *software Fiji ImageJ win 64* menggunakan *straight line tools* dengan satuan milimeter (mm) untuk mengukur jarak pada seluruh variabel penelitian.

Variabel pada penelitian ini yaitu, (1) Tinggi kondilus dengan menarik garis *linear* tegak lurus dari kondilus mandibula superior ke garis yang

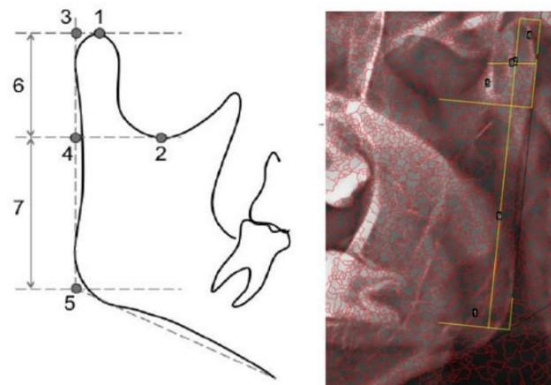
$$\text{Kjellberg Symmetry Index} = \frac{\left(\frac{CH}{RH_A}\right)}{\left(\frac{CH}{RH_B}\right)} \quad (1)$$

dibangun pada titik paling rendah dari *sigmoid notch* dan tegak lurus dengan garis yang tegak lurus dengan permukaan posterior ramus (Gambar 1). (2) Lebar kondilus dengan menarik garis sejajar dengan titik terluar mesial ke titik terluar distal kondilus (Gambar 1) (3) Tinggi ramus yaitu jarak antara proyeksi tegak lurus *sigmoid notch* pada garis ramus tangen dan titik potong antara garis ramus tangen dengan garis inferior mandibula (Gambar 2). (4) Kesimetrisan vertikal mandibula diukur berdasarkan rasio tinggi kondilus (*Condilar Height* (CH)) dan tinggi ramus (*Ramus Height* (RH)) kiri dan kanan (Gambar 2) mengacu pada *Kjellberg's technique* sesuai Persamaan (1).

Data yang diperoleh selanjutnya diolah dengan analisis statistik parametrik menggunakan uji signifikansi *Paired T-Test* yang digunakan untuk mengetahui perbandingan dua rata-rata sampel yang berpasangan yaitu sampel sebelum dan sesudah perawatan ortodonti cekat. Penelitian ini dilakukan pada bulan Februari-April 2021 di klinik PPDGS Ortodonti RSGM Unpad dan telah mendapatkan izin dari Komisi Etik Penelitian Universitas Padjadjaran dengan nomor 127/UN6. KEP/EC/2021 pada tanggal 19 Februari 2021.



Gambar 1. Skema Tinggi dan Lebar Kondilus.⁷ pada a. lebar kondilus mandibula yaitu garis paralel memanjang dari titik terluar mesial kondilus (a') ke titik terluar distal kondilus (a'), b. tinggi kondilus mandibula yaitu jarak linear tegak lurus dari kondilus mandibula superior (b') ke garis yang dibangun pada titik paling rendah dari *sigmoid notch* (b')



Gambar 2. Titik Kesimetrisan Vertikal Mandibula dengan Teknik Kjellberg.⁸ 1, titik paling superior dari kepala kondilus; 2, *Sigmoid Notch* (titik terdalam antara *coronoid process* dan *condylar process*); 3, Titik yang memotong proyeksi tegak lurus titik 1 dan garis ramus tangen; 4, proyeksi tegak lurus titik 2 pada garis ramus tangen; 5, Titik potong antara garis ramus tangen dan garis inferior mandibula. 6, Tinggi Kondilus; 7, Tinggi Ramus

HASIL PENELITIAN

Populasi penelitian berjumlah 117 pasang radiograf panoramik pasien maloklusi kelas 1 dentoskeletal yang telah selesai perawatan ortodonti cekat pada tahun 2015-2019 dengan kelompok tanpa pencabutan sebanyak 101 pasang dan dengan pencabutan 4 premolar pertama sebanyak 16 pasang. Adapun sampel yang digunakan dalam penelitian ini berjumlah 35 pasang radiograf panoramik digital sebelum dan sesudah perawatan ortodonti cekat pada pasien maloklusi kelas I dentoskeletal dengan kelompok tanpa pencabutan sebanyak 27 pasang dan dengan pencabutan 4 premolar pertama sebanyak 8 pasang pada tahun 2015- 2019 yang telah dipilih berdasarkan kriteria inklusi dan eksklusi (Tabel 1).

Tabel 1. Karakteristik jumlah sampel penelitian

Jenis Perawatan	Jenis Kelamin	Jumlah Pasang Sampel	Total Pasang
Tanpa Pencabutan	Perempuan	22	27
	Laki-laki	5	
Pencabutan	Perempuan	6	8
	Laki-laki	2	

Tabel 2. Uji normalitas *Kolmogorov-Smirnov* terhadap tinggi dan lebar kondilus

Variabel	Tanpa Pencabutan				Pencabutan			
	kiri		kanan		kiri		kanan	
	Sig. (p)		Sig. (p)		Sig. (p)		Sig. (p)	
	sebelum	sesudah	sebelum	sesudah	sebelum	sesudah	sebelum	sesudah
Tinggi	0,147	0,093	0,083	0,123	0,246	0,233	0,127	0,171
Lebar	0,155	0,123	0,085	0,084	0,246	0,233	0,127	0,171

($p < 0,05$) : distribusi tidak normal

Tabel 3. Uji normalitas *Kolmogorov-Smirnov* terhadap kesimetrisan vertikal mandibula

Variabel	Tanpa Pencabutan		Pencabutan	
	Sig. (p)		Sig. (p)	
	sebelum	sesudah	sebelum	sesudah
Kesimetrisan Vertikal	0,124	0,153	0,244	0,165

($p < 0,05$) : distribusi tidak normal

Tabel 4. Hasil uji signifikan *paired t-test* terhadap tinggi kondilus sebelum dan sesudah perawatan

Jenis perawatan		Variabel	Mean	Std. Deviation	t	Sig. (p)
Tanpa Pencabutan	Pair 1	T-kanan-sblm	1,139	3,281	1,804	0,083
		T-kanan-ssdh				
	Pair 2	T-kiri-sblm	1,133	2,744	2,145	0,041*
		T-kiri-ssdh				
Pencabutan	Pair 1	T-kanan-sblm	0,203	2,603	0,221	0,831
		T-kanan-ssdh				
	Pair 2	T-kiri-sblm	-0,435	2,458	-0,501	0,631
		T-kiri-ssdh				

T : Tinggi Kondilus
 ($p < 0,05$) : Signifikan

Tabel 5. Hasil uji signifikan *paired t-test* terhadap lebar kondilus sebelum dan sesudah perawatan

Jenis perawatan		Variabel	Mean	Std. Deviation	t	Sig. (p)
Tanpa Pencabutan	Pair 1	T-kanan-sblm	0,551	1,839	1,557	0,131
		T-kanan-ssdh				
	Pair 2	T-kiri-sblm	0,572	1,962	1,516	0,142
		T-kiri-ssdh				
Pencabutan	Pair 1	T-kanan-sblm	0,462	1,195	1,094	0,310
		T-kanan-ssdh				
	Pair 2	T-kiri-sblm	0,207	1,110	0,529	0,613
		T-kiri-ssdh				

L : Lebar Kondilus
 ($p < 0,05$) : Signifikan

Tabel 6. Hasil uji t one-tail kesimetrisan vertikal mandibula dengan indeks simetris 0.937

Jenis perawatan		t	df	t-table	Sig.(p)
Tanpa Pencabutan	Sebelum	-3,191	26	1,706	Tidak Simetris
	Sesudah	-2,181			Tidak Simetris
Pencabutan	Sebelum	-748	7	2,365	Tidak Simetris
	Sesudah	-1,809			Tidak Simetris

Tabel 7. Hasil uji signifikan *paired t-test* terhadap kesimetrisan vertikal mandibula sebelum dan sesudah

Jenis perawatan		Std. Deviation	t	df	Sig.(p)
Tanpa Pencabutan	SIM-sblm	0,086	-0,17	26	0,987
	SIM-ssdh				
Pencabutan	SIM-sblm	0,065	1,075	7	0,318
	SIM-ssdh				

SIM : Kesimetrisan Vertikal Mandibula
($P < 0,05$) : Signifikan

Tabel 2 dan 3 menunjukan hasil uji normalitas data menggunakan metode *Kolmogorov-Smirnov*. Hasil uji menghasilkan bahwa seluruh data penelitian berdistribusi normal ($p > 0,05$), sehingga selanjutnya analisis statistik parametrik *Paired t-test* dengan batas signifikan $p < 0,05$ dilakukan untuk menganalisis data.

Berdasarkan Tabel 4, hasil perbandingan menggunakan uji *paired t-test* memperlihatkan bahwa nilai rata-rata tinggi kondilus kiri antara sebelum dan sesudah perawatan ortodonti cekat kelompok tanpa pencabutan terdapat perbedaan yang signifikan ($p < 0,05$). Sedangkan terhadap variabel tinggi kondilus lainnya (Tabel 4) tidak terdapat perbedaan yang signifikan pada kelompok pencabutan dan tanpa pencabutan ($p > 0,05$).

Berdasarkan Tabel 5, hasil perbandingan menggunakan uji *paired t-test* memperlihatkan bahwa nilai rata-rata lebar kondilus kiri maupun kanan antara sebelum dan sesudah perawatan ortodonti cekat pada kelompok pencabutan dan tanpa pencabutan tidak terdapat perbedaan yang signifikan ($p > 0,05$).

Pada uji kesimetrisan vertikal mandibula dilakukan uji terhadap rata-rata kesimetrisan untuk mengetahui bagaimana kondisi kesimetrisan vertikal mandibula sebelum maupun sesudah

perawatan menunjukan simetris atau tidak dengan indeks simetris 0,937 atau lebih rendah didefinisikan sebagai asimetri vertikal mandibula. Hasil uji t *one-tail* memperlihatkan bahwa keadaan sebelum maupun sesudah perawatan menunjukkan ketidak-simetrisan pada semua kelompok (Tabel 6).

Analisis selanjutnya adalah membandingkan nilai rata-rata kesimetrisan vertikal mandibula antara sebelum dan sesudah dilakukan perawatan dengan dugaan awal bahwa keadaan kesimetrisan sebelum perawatan sama dengan sesudah perawatan. Berdasarkan hasil pengolahan statistik dengan uji *paired t test* (Tabel 7) memperlihatkan bahwa keadaan kesimetrisan sebelum perawatan sama dengan sesudah perawatan pada kelompok pencabutan dan tanpa pencabutan ($p > 0,05$).

PEMBAHASAN

Kondisi maloklusi yang menyertai kelas I oklusi Angle berupa *crowded* dan *crossbite* dapat mengubah keadaan *overjet* dan *overbite* normal. Tipe oklusi mampu memengaruhi posisi kondilus sehingga tidak lagi tepat pada sentral fossa mandibularis saat terjadi interkuspsi maksimum.⁹ Perawatan ortodonti harus mampu

menciptakan oklusi dan sistem stogmatonati yang seimbang, terutama pada TMJ.⁵ Perawatan ortodonti dengan alat cekat selain menghasilkan oklusi normal dan keseimbangan fungsi dapat menyebabkan reposisi kondilus pada TMJ.¹⁰ Hasil penelitian ini menunjukkan perbedaan yang signifikan antara sebelum dan sesudah perawatan ortodonti cekat terhadap tinggi kondilus kiri pada kelompok tanpa pencabutan (Tabel 4). Penelitian ini memberikan hasil yang sama dengan penelitian yang dilakukan oleh Pranamik *et al* (2017) dan Rajaduray *et al* (2019) yang menyatakan terdapat perbedaan yang signifikan terhadap tinggi kondilus pada pasien klicking dan tidak klicking.^{4,7} Dislokasi diskus dengan reduksi yang ditandai adanya gejala klicking dan terkadang disertai nyeri sendi kemudian diikuti rasa nyeri pada otot merupakan suatu kelainan sendi yang paling sering dijumpai pada penderita kelainan TMJ.⁹ Terjadi proses yang cukup panjang dari munculnya klicking hingga terjadi perubahan pada morfologi kondilus, mulai dari perubahan morfologi diskus, posisi diskus hingga akhirnya terjadi perubahan morfologi kondilus.¹¹ Pada usia dewasa keadaan kepala kondilus mengalami proses remodeling yang terus menerus, sehingga mempengaruhi volume dan bentuk kondilus yang berpengaruh terhadap tinggi kondilus dalam jangka waktu yang lama.¹¹ Disfungsi TMJ merupakan kondisi abnormal dan timbul bila kebutuhan fungsional sendi melampaui kemampuan adaptasinya.¹¹

Hasil evaluasi hubungan antara perawatan ortodonti dan TMD pada populasi Korea Selatan menunjukkan prevalensi klicking TMJ yang lebih besar pada kelompok perawatan ortodonti. Temuan tersebut kemungkinan terkait dengan maloklusi sebelum perawatan ortodonti.¹² Gangguan oklusal tidak dapat dihindari selama perawatan ortodonti. Klicking TMJ dilaporkan sebagai akibat dari gangguan oklusal, terutama karena deviasi lateral antara posisi retrusi dan oklusi sentrik. Hal tersebut menunjukkan pentingnya pencatatan gejala dan tanda TMD, terutama klicking TMJ sebelum dan selama perawatan ortodonti.¹²

Alat ortodonti cekat terdiri dari 3 komponen dasar yaitu *bracket*, *archwire*, dan asesoris. Pergerakan gigi diinduksi oleh tekanan ortodontik yang selanjutnya memicu proses *remodeling* tulang alveolar dan jaringan periodontal.^{13,14} Aktivasi komponen aktif ortodonti akan menghasilkan gaya mekanis yang mampu menekan gigi lalu diteruskan pada jaringan sekitar gigi termasuk gingiva, ligamen periodontal dan tulang alveolar.¹⁴ Tekanan biomekanik yang berlebih pada TMJ dalam jangka waktu yang lama akan mengakibatkan *remodeling* pada struktur sendi. *Remodeling* adalah proses adaptasi bentuk dari sendi sebagai respon terhadap tekanan biomekanik untuk menahan efek akumulatif dari tekanan biomekanik yang berasal dari pergerakan fungsional rahang sehingga proses remodeling dapat menyebabkan terjadinya perubahan bentuk pada struktur sendi.¹⁵ Ketika penggunaan fungsional melebihi kapasitas adaptif sendi maka akan mempengaruhi TMJ yang mengakibatkan maladaptasi dan respon jaringan. Konidis TMJ dapat bergeser dari adaptasi menjadi degenerasi dan destruksi.¹⁵ Perubahan degeneratif adalah perubahan bentuk yang mengakibatkan bekurangnya fungsi suatu jaringan, sedangkan perubahan adaptif adalah perubahan jaringan sebagai suatu penyesuaian terhadap perubahan lingkungan.¹⁵ Perawatan ortodonti dengan ekstraksi premolar memiliki risiko terjadinya kelainan TMJ. Kehilangan gigi posterior akibat pencabutan premolar berpotensi menghasilkan tekanan yang lebih besar pada TMJ akibat fungsi menggigit dengan menggunakan gigi anterior serta mempengaruhi keadaan dimensi vertikal dan perubahan posisi distal mandibula. Pada maloklusi Angle kelas I tipe 2 dengan protrusi anterior maksila akan mempengaruhi pola pergerakan mandibula karena permukaan gigi yang cukup curam dapat mengakibatkan remodeling kondilus.¹⁰ Maloklusi Angle kelas I tipe 5 dengan adanya pergeseran mesial pada molar juga akan mempengaruhi posisi kondilus. *Premature loss* gigi molar mempengaruhi keseimbangan semua oklusi secara negatif

karena mesialisasi gigi posterior. Oklusi yang tidak seimbang menyebabkan perpindahan rahang bawah ketika terjadi *maximum intercuspal* dan menyebabkan *remodeling* kondilus.¹⁰ Kondisi maloklusi kelas 1 tipe 3 dan 4 dengan *crossbite* juga mempengaruhi posisi kondilus yang tidak lagi berada pada posisi sentrik.

Pengamatan terhadap perbandingan lebar kondilus pada penelitian ini menunjukkan hasil yang tidak signifikan antara sebelum dan sesudah perawatan ortodonti cekat pada kelompok tanpa pencabutan maupun dengan pencabutan 4 premolar (Tabel 5). Penelitian sebelumnya yang dilakukan oleh Pranamik *et al* (2017) dan Rajaduray *et al* (2019) menyatakan tidak terdapat perbedaan yang signifikan terhadap lebar kondilus pada pasien klining dan tanpa klining.^{4,7} Hal tersebut mungkin terjadi karena resorpsi pada daerah mesial dan distal kondilus mandibula lebih sedikit daripada pengurangan pada tinggi kondilus sebagai penerima beban terbesar ketika mandibula menjalankan fungsinya.⁴

Selanjutnya, penelitian ini memperlihatkan bahwa kondisi kesimetrisan vertikal mandibula sebelum maupun sesudah perawatan menunjukkan ketidaksimetrisan pada kelompok tanpa pencabutan dan pencabutan dengan batas indeks simetris 0,937 atau lebih rendah didefinisikan sebagai asimetri vertikal mandibula berdasarkan *Kjellberg symmetry index* (Tabel 6). Hasil penelitian ini sejalan dengan penelitian sebelumnya^{5,16} yang menyatakan terdapat ketidaksimetrisan mandibula yang kemudian dikaitkan dengan terjadinya TMD. Ji Young *et al* mengatakan bahwa asimetri yang menghasilkan lebih dari 4,37% perbedaan antara ketinggian mandibula dapat meningkatkan risiko TMD, meskipun tidak menunjukkan hubungan sebab-akibat secara langsung antara perbedaan ketinggian mandibula dengan TMD.¹⁶ Penelitian yang dilakukan di Sumatra⁵ menunjukkan ada gejala TMD umum pada pasien ortodonti dewasa muda, tetapi tidak ada hubungan signifikan antara asimetri vertikal mandibula dan gejala TMD. Perbedaan ketinggian vertikal

kondilus dalam penilaian asimetri mandibula dapat memicu terjadinya perubahan struktural sehingga mewakili faktor risiko terjadinya TMD.⁵

Tingkat asimetri dari mandibula kiri dan kanan pada radiograf panoramik jika melebihi angka 6% maka memperlihatkan asimetri nyata pada daerah fasial dengan adanya selisih yang besar terhadap asimetri tinggi kepala kondilus dan perlu dianalisa lebih lanjut sehingga dapat diketahui tingkat abnormalitas yang terjadi.¹⁷ Apabila kurang dari 6% kemungkinan asimetri ini terjadi karena elongasi atau tidak tepatnya posisi kepala pasien saat proses pengambilan gambar.¹⁷ Penelitian ini menggunakan teknik Kjellberg karena dinilai lebih memudahkan untuk mengidentifikasi tinggi kondilus daripada metode Habets dalam penilaian simetri vertikal mandibula.¹⁷ Metode Habets menggunakan jarak dari titik tertinggi kondilus ke titik paling lateral kondilus untuk mengukur tinggi kondilus. Metode Habets dinilai lebih rumit ketika membuat titik acuan paling lateral pada kondilus yang memiliki variasi anatomi kondilus. Namun, teknik Kjellberg lebih mudah dalam hal mengidentifikasi titik dan pengukuran karena tinggi kondilus diukur dengan menarik garis linear tegak lurus dari titik kondilus mandibula superior ke titik paling rendah dari *sigmoid notch*. Penelitian ini memperlihatkan adanya kesimetrisan vertikal mandibula sebelum perawatan sama dengan sesudah perawatan pada kelompok pencabutan dan tanpa pencabutan (Tabel 7), hal ini menunjukkan bahwa perlakuan perawatan ortodonti cekat tidak mempengaruhi perubahan kesimetrisan vertikal mandibula secara signifikan. Perawatan ortodonti secara umum cenderung memperbaiki daripada memperburuk kondisi TMJ. Status penilaian TMJ merupakan faktor penting untuk dipertimbangkan dalam diagnosis ortodonti karena berhubungan dengan ketidakseimbangan oklusi dan perkembangan asimetri mandibula.⁵ Diagnosis kelainan TMJ dianjurkan dilakukan setiap kunjungan untuk mewaspadaai timbulnya kelainan TMJ karena kesalahan perawatan yang dilakukan.³ Perawatan ortodonti dapat memiliki efek positif atau negatif tetapi tidak signifikan pada

tanda dan gejala TMD. Namun, tidak ada bukti yang mengaitkan perawatan ortodonti dengan adanya TMD, baik kausatif maupun preventif. Perawatan ortodonti bukanlah faktor etiologi utama untuk TMD.¹⁸ Etiologi TMD dipandang sebagai asosiasi kompleks dari beberapa faktor yang berinteraksi bersama dalam cara tertentu.¹⁸

Anatomi kondilus membuat setiap individu berbeda dalam bentuk dan ukurannya. Profil kondilus memiliki banyak variasi dalam kelompok umur dan jenis kelamin untuk masing-masing individu. Diperkirakan bahwa kedua kondilus dan angulasi sangat individual dan sering ada perbedaan antara kanan dan kiri.⁷ Faktor lain yang mempengaruhi bentuk kondilus dalam kondisi normal adalah bentuk wajah, gaya oklusal, dan perbedaan beban fungsional juga dapat dikaitkan.⁴ TMJ merupakan area yang sulit diselidiki secara radiografis. Penelitian tentang disfungsi TMJ masih memberi hasil berbeda, disebabkan oleh banyak faktor yang mempengaruhi terjadinya disfungsi TMJ atau bisa juga karena penelitian telah dilakukan hanya untuk memeriksa satu sebab atau gejala saja.⁷ Gangguan TMJ yang mengarah terhadap etiopatogenesis TMD masih kurang dipahami jika hanya melibatkan satu faktor, karena kompleksitas faktor biomekanik, neuromuskular, bio-psikososial dan biologis berkontribusi pada gangguan kelainan TMJ.²⁰

Radiograf panoramik secara rutin digunakan di klinik dibandingkan dengan tomografi bilateral TMJ dan radiograf posteroanterior. Penggunaan radiograf panoramik ditujukan untuk asesmen ortodonti serta *screening* dan mengamati proses perkembangan.⁵ Teknik radiografi panoramik dapat memberikan gambaran seluruh struktur gigi dengan jaringan pendukung rahang, termasuk kondilus.¹¹ Radiograf panoramik dapat digunakan untuk melihat bentuk kepala kondilus serta kesimetrisan pada kedua sisi.¹¹ Penelitian sebelumnya tentang radiograf panoramik melaporkan bahwa pengukuran horizontal pada radiograf panoramik cenderung tidak dapat diandalkan karena variasi perbesaran

nonlinier pada kedalaman objek yang berbeda, sedangkan pengukuran vertikal dan sudut dapat diterima, asalkan kepala pasien diposisikan dengan benar.¹⁹ Meskipun penggunaan radiograf panoramik memiliki keterbatasan seperti distorsi gambar, artefak proyeksi, dan perbedaan pengukuran linier menurut jenis mesin panoramik, beberapa metode kuantitatif telah digunakan untuk mengukur rasio.⁸

Penelitian ini menggunakan radiograf panoramik digital yang kemudian diamati menggunakan *software Fiji ImageJ win 64* sebagai alat pengukuran. Penggunaan *software* digital sebagai alat pengukuran lebih memudahkan karena menghasilkan ukuran yang lebih konsisten ketika menempatkan suatu titik ke titik lainnya. *Software Fiji ImageJ win 64* menggunakan menu *plugins morpholibJ* dan memilih *morphological segmentation* dengan tujuan memperjelas batas anatomi, namun penggunaan radiograf panoramik digital dua dimensi memperlihatkan tingkat superimposed yang tinggi sehingga tetap saja menemukan kesulitan untuk menentukan batas anatomi terutama pada bagian *sigmoid notch* dan batas paling superior dari kondilus.

Pada penelitian ini hanya menggunakan data sekunder berupa radiograf panoramik sehingga hanya dapat menganalisis perbandingan bentuk kondilus dan kesimetrisan vertikal mandibula sebelum dan sesudah perawatan ortodonti tanpa mengetahui hubungan sebab akibat yang jelas antara perawatan ortodonti dengan kelainan TMJ. Hal tersebut terjadi akibat faktor yang mempengaruhi kondisi TMJ sangat multifaktorial. Hasil penelitian mengenai perbandingan bentuk kondilus dan kesimetrisan vertikal mandibula pada penelitian ini pun tidak ditinjau dari lamanya waktu perawatan yang berhubungan dengan respon *remodelling* dan resorpsi jaringan.

KESIMPULAN

Berdasarkan penelitian yang telah dilakukan dengan pengamatan menggunakan radiograf panoramik terdapat perbedaan tinggi kondilus

kiri yang signifikan pada kelompok perawatan ortodonti cekat tanpa pencabutan. Namun pada lebar kondilus dan kesimetrisan vertikal mandibula tidak terdapat perbandingan yang signifikan antara kelompok perawatan ortodonti cekat tanpa pencabutan dengan kelompok pencabutan 4 premolar. Penulis menyarankan untuk penelitian selanjutnya menggunakan radiografi 3D. Selain itu, penelitian selanjutnya dapat dilakukan secara longitudinal disertai dengan data hasil pemeriksaan TMJ untuk mengetahui hubungan antara TMD dengan hasil pengukuran linear pada kondilus.

DAFTAR PUSTAKA

1. Khoo J, Bergman T, Avi L, Firman R. Evaluation of changes in TMJ position for angle class I malocclusion after orthodontic treatment by using cephalometric radiograph. *UIP Heal MED*. 2016; 1(1): 58–62.
2. Nelson S. *Wheeler's Dental Anatomy, Physiology, and Occlusion*. 10th ed. Vol. (5)2. Elsevier Saunders; 2015. 285–299.
3. Luther F, Layton S, Mcdonald F. Orthodontics for treating temporomandibular joint (TMJ) disorders. *Cochrane Database Syst Rev*. 2016; 2016(1).
4. Aditya G. Perubahan pada Sendi Temporo-Mandibula dan Otot-Otot Pengunyahan Setelah Perawatan Ortodonti dengan Pencabutan Premolar. *Maj Ilm Sultan Agung*. 2020; 48(123): 1–11.
5. Pramanik F, Firman RN, Sam B. Differences of temporomandibular joint condyle morphology with and without clicking using digital panoramic radiograph. *Padjadjaran J Dent*. 2016; 28(3): 159–64.
6. Manja CD, Rajaduray D. Analysis of height and width of mandibular condyle and shape of the articular eminence with and without clicking using TMJ radiography. 2019; 4(3): 99–103.
7. Auerkari EI, Sofyanti E, Boel T, Soegiharto B. TMD symptoms and vertical mandibular symmetry in young adult orthodontic patients in North Sumatra, Indonesia: A cross-sectional study. *F1000Research*. 2018; 7.
8. Noh J-Y, Lee J-Y. Relationship between mandibular asymmetry and temporomandibular disorders. *J Oral Med Pain*. 2014; 39(3): 100–106.
9. Oshagh M, Shahidi S, Najafi HZ, Saki M. Panoramic radiography: A tool for evaluation of orthodontic patients' sagittal and vertical skeletal relations. *Galen MedJ*. 2014; 3(1): 29–38.
10. Ts K, Ooi K, Fujita T, Sakaguchi Y. Condylar height of the mandible in skeletal class I orthodontic patients with facial asymmetry. *J Dent Oral Disord*. 2018; 4(5): 1103.
11. Ginting R, Napitupulu FMN. Gejala klinis dan faktor penyebab kelainan temporomandibular joint pada kelas I oklusi Angle. *J Kedokt Gigi Univ Padjadjaran*. 2019; 31(2).
12. Ramadhan R, Pramanik F, Epsilawati L. Radiograf panoramik digital bentuk kepala kondilus pada pasien kliking dan tidak kliking. *Padjadjaran J Dent Res Students*. 2019; 3(2): 134.
13. Sim HY, Kim HS, Jung DU, Lee H, Han YS, Han K, et al. Investigation of the association between orthodontic treatment and temporomandibular joint pain and dysfunction in the South Korean population. *Korean J Orthod*. 2019; 49(3): 181–187.
14. Suwandi T. Keterkaitan antara bidang orthodonti dan periodonti dalam perawatan estetika rongga mulut. *Jurnal Kedokteran Gigi Terpadu*. 2020; 2(1): 68–74.
15. Amin MN, Permatasari N. Aspek biologis pergerakan gigi secara ortodonti. *Stomatognatic*. 2016; 13(1): 22–27.
16. Sugiatno E, Tjahjanti ThME. Pengaruh kehilangan gigi posterior rahang atas dan rahang bawah terhadap gangguan sendi temporomandibula (Tinjauan klinis radiografi sudut inklinasi eminensia artikularis). *J Kedokt Gigi*. 2015; 6(3): 315–320.
17. Hirpara N, Jain S, Hirpara VS, Punyani PR. Comparative assessment of vertical

- facial asymmetry using posteroanterior cephalogram and orthopantomogram. *J Biomed Sci.* 2017; 6(1).
18. Ortega A, Pozza D, Rodrigues L, Guimarães. A relationship between orthodontics and temporomandibular disorders: a prospective study. *J Oral Facial Pain Headache.* 2016; 30(2): 134–138.
19. Chisnoiu AM, Picos AM, Popa S, et al. Factors involved in the etiology of temporomandibular disorders - a literature review. *Clujul Med.* 2015; 88(4): 473–478.