

STUDI KASUS

Custom split dowel core pada gigi posterior pasca perawatan saluran akar

Elvina Dewi*, Wignyo Hadriyanto[✉]**

*Program Pendidikan Dokter Gigi Spesialis Konservasi Gigi, Fakultas Kedokteran Gigi, Universitas Gadjah Mada, Yogyakarta, Indonesia

**Departemen Konservasi Gigi, Fakultas Kedokteran Gigi, Universitas Gadjah Mada, Yogyakarta, Indonesia

**JI Denta No. 1 Sekip Utara, Yogyakarta, Indonesia; ✉ koresponden: wignyo.hadriyanto@ugm.ac.id

ABSTRAK

Perawatan saluran akar bukan sekedar melakukan perawatan untuk menyelamatkan gigi yang rusak namun mempertimbangkan juga bagaimana agar setelah dirawat gigi tersebut dapat bertahan lama menjalankan fungsinya didalam rongga mulut. Pada gigi pasca perawatan saluran akar dengan kerusakan yang luas diperlukan pemasangan pasak untuk memperkuat struktur gigi yang tersisa. Laporan kasus ini bertujuan untuk mengevaluasi gigi dengan kerusakan yang luas dan anatomi saluran akar distal yang lebar, pasca perawatan saluran akar dan *crown lengthening* dengan restorasi mahkota porselin fusi metal dan *custom split dowel core*. Seorang wanita berusia 22 tahun datang ke klinik Konservasi Gigi RSGM UGM Prof. Soedomo untuk memeriksakan gigi geraham bawah kirinya yang sudah ditambal sejak sekitar 2 tahun yang lalu. Satu tahun setelah ditambal, gigi tersebut kadang muncul rasa sakit jika digunakan untuk mengunyah makanan dan merasa kurang nyaman ketika minum minuman yang hangat. Diagnosis gigi #37 adalah karies profunda dengan nekrosis pulpa. Perawatan yang dipilih pada kasus ini adalah perawatan saluran akar dan *crown lengthening* dilanjutkan dengan restorasi mahkota porselin fusi metal dengan *custom split dowel core*. Hasil pemeriksaan pada kontrol 1 bulan, menunjukkan hasil restorasi yang baik, pasien tidak menunjukkan adanya keluhan. Kesimpulan perawatan ini adalah penggunaan *custom split dowel core* efektif memperkuat gigi karena pasak tersebut mampu mengisi sesuai bentuk saluran akar yang ada serta menyediakan *ferrule* yang cukup untuk restorasi akhirnya nanti.

Kata Kunci: crown lengthening; custom split dowel core; mahkota porselin fusi metal; perawatan saluran akar

ABSTRACT: Custom split dowel core on endodontically treated posterior tooth. Root canal treatment is not just the treatment to save the tooth that is damaged but also considers how long the teeth will be able to perform its functions in the oral cavity. The post-core is required to support the remaining tooth structure, particularly on endodontically treated teeth with an extensively damaged tooth. This case report aims to evaluate an extensively damaged tooth that has a wide distal root canal anatomy, post endodontic treatment, and crown lengthening followed by porcelain fused to the metal crown with custom split dowel core. A 22-year-old woman came to the Dental Conservation clinic of Prof. Soedomo FKG UGM to check the lower left molars that have been restored about two years ago. One year after the restoration, the toothache sometimes appears when the tooth was used for chewing the food, and she felt less comfortable when drinking warm water. Diagnosis of #37 was profunda caries with pulp necrosis. The treatment chosen for this case was the root canal treatment followed by crown lengthening as well as full porcelain fused to metal crown restoration with custom split dowel core. One month follow-up examination showed no complaint from the patient and good result of the restoration. The conclusion of this treatment was a custom split dowel core effectively strengthened the tooth by filling the root canal space following the form of the root canal to create an adequate ferrule for the final restoration.

Keywords: crown lengthening; custom split dowel core; porcelain fused to metal crown; root canal treatment

PENDAHULUAN

Saat ini, perawatan saluran akar merupakan pilihan utama perawatan pada gigi yang mengalami kondisi pulpitis maupun nekrosis pulpa sebelum dilakukan tindakan pencabutan gigi. Merestorasi gigi berakar

ganda dengan kerusakan yang luas merupakan tantangan tersendiri bagi seorang endodontist. Tujuan yang akan dicapai yaitu mendapatkan kesuksesan klinis dalam perawatan saluran akar serta menghasilkan restorasi yang memiliki

nilai estetik dan kekuatan yang baik sehingga gigi tersebut dapat bertahan lama menjalankan fungsinya didalam rongga mulut.¹ Sebelum memulai perawatan saluran akar, pemeriksaan yang teliti pada gigi yang akan dirawat sangat diperlukan. Rencana perawatan yang komprehensif ditentukan setelah dilakukan evaluasi pada kondisi sistemik dan kondisi gigi itu sendiri apakah masih memungkinkan untuk dilakukan restorasi, bagaimana keadaan fungsi oklusal, kesehatan periodontal, biological width serta perbandingan mahkota akarnya.²

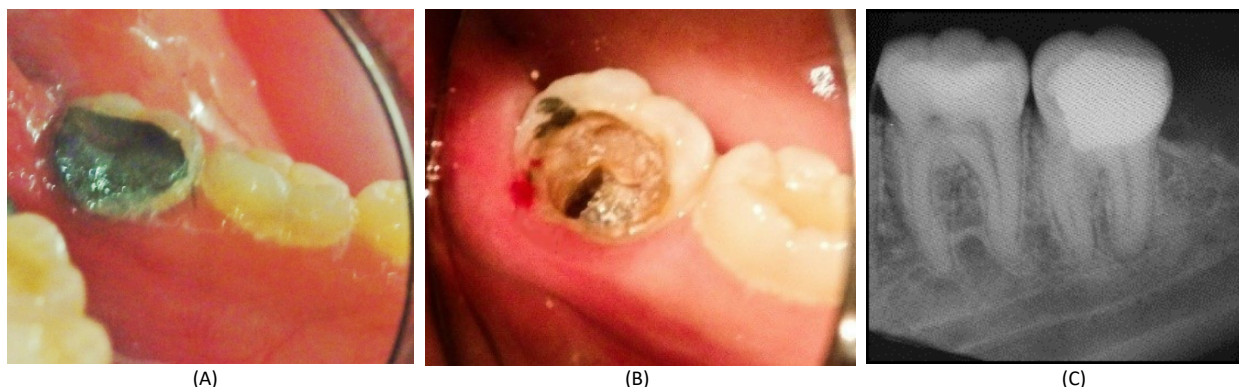
Perawatan saluran akar meliputi pengambilan jaringan nekrotik dan terinfeksi diikuti dengan pengisian saluran akar yang hermetis untuk mencegah proliferasi mikroba lebih lanjut kedalam sistem saluran akar. Adanya potensi masuknya kembali mikroba ke dalam sistem saluran akar akan berpengaruh terhadap keberhasilan perawatan saluran akar.³ Perawatan saluran akar yang baik dapat dicapai dengan menjalankan prinsip dasar endodontik yang meliputi triad endodontik yaitu preparasi, disinfeksi dan obturasi. Preparasi saluran akar meliputi pembuatan akses dan pembentukan saluran akar sehingga nantinya akan dapat memfasilitasi penempatan bahan obturasi kedalam saluran akar. Disinfeksi saluran akar dicapai melalui pembersihan komponen didalam saluran akar menggunakan instrument yang dikombinasikan dengan bahan pembersih kimia. Obturasi merupakan penutupan dan penempatan permanen saluran akar. Penutupan apek dan tubuli dentinalis pada dinding saluran akar dilakukan dengan menggunakan semen saluran akar sedangkan ruang saluran akar ditumpat dengan bahan inert solid atau semi solid.⁴

Gigi pasca perawatan saluran akar cenderung lemah akibat dari berkurang dan berubahnya struktur gigi. Hal ini berkaitan dengan adanya karies ataupun restorasi sebelumnya, adanya fraktur atau trauma, pembuatan akses dan instrumentasi selama perawatan saluran akar serta berkurangnya kelembaban gigi. Kelemahan ini juga berkaitan langsung dengan banyaknya struktur dentin yang telah hilang. Pasca perawatan saluran akar, berbagai macam bahan dan teknik restorasi

digunakan menyesuaikan dengan struktur gigi yang ada.⁵

Pada gigi posterior pasca perawatan saluran akar keadaanya sering hanya tersisa sedikit jaringan keras saja akibat dari proses karies dan kebutuhan akses selama perawatan saluran akar bahkan terkadang hingga hampir seluruh struktur dinding koronal hilang dan hanya meninggalkan bagian radikuler saja. Pada kasus seperti ini, ketika ferrule masih tersedia dan retensi koronal dengan core buildup tidak memungkinkan maka retensi intraradikuler dengan custom post and core digunakan untuk menggantikan struktur koronal gigi yang telah hilang. Retensi dicapai dengan dua atau lebih post pada saluran yang divergen. Keadaan ini dapat dicapai melalui pembuatan multisection post and core dengan arah akses masuk sendiri-sendiri atau single piece post and core dengan post tambahan terpisah.⁶ Post merupakan suatu material dental yang ditempatkan didalam akar gigi dengan struktur yang cukup dan retensi tambahan diperlukan untuk mempertahankan inti dan restorasi koronal. Tujuan dari post dan inti ini terutama untuk menggantikan struktur koronal gigi yang hilang untuk memberikan retensi dan resistensi yang memadai untuk mahkota sehingga akhirnya akan mengembalikan fungsi dan estetika gigi.⁷

Gigi pasca perawatan saluran akar memerlukan restorasi ekstrakoronal dan core koronal radikuler. Tujuan dari restorasi core yaitu untuk menggantikan struktur dentin yang telah hilang, menciptakan dukungan internal dan retensi untuk mahkota serta ketahanan gigi terhadap fraktur servikal. Adanya ferrule yang cukup pada interface mahkota dan akar gigi merupakan hal penting dalam kesuksesan gigi pasca perawatan saluran akar yang direstorasi dengan mahkota. Ketika mahkota ditempatkan dengan ferrule yang optimal maka mahkota dan akar tersebut akan berfungsi menjadi satu kesatuan unit yang akan menyalurkan tekanan oklusal secara fungsional normal ke jaringan periodonsium. Sebaliknya jika tidak tersedia cukup ferrule maka tekanan oklusal akan disalurkan langsung ke core ataupun post sehingga memungkinkan terjadinya fraktur gigi,



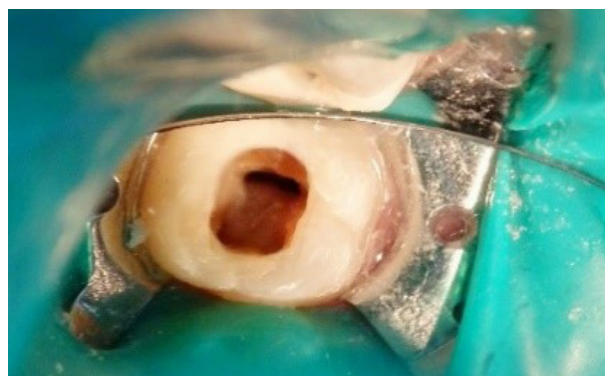Gambar 1. (A) Kondisi klinis gigi 37 tampak lingual terdapat tumpatan amalgam pada permukaan oklusolingual; (B) Kondisi gigi 37 tampak lingual setelah tumpatan amalgam dibongkar; (C) Gambaran radiograf preoperatif

akar atau post dan juga terjadinya perpindahan post. Pada kondisi gigi pasca perawatan saluran akar dengan ferrule yang tidak mencukupi, salah satu cara yang dapat dilakukan yaitu dengan tindakan bedah crown lengthening.⁵

Tujuan dari laporan kasus ini yaitu untuk memaparkan tatalaksanaan gigi berakar ganda pasca perawatan saluran akar yang direstorasi dengan custom split dowel core dan mahkota porselin fusi metal. Pasien telah menyetujui perawatan dan pemaparan kasus ini sebagai materi studi kasus serta telah menandatangani *informed consent*.

METODE

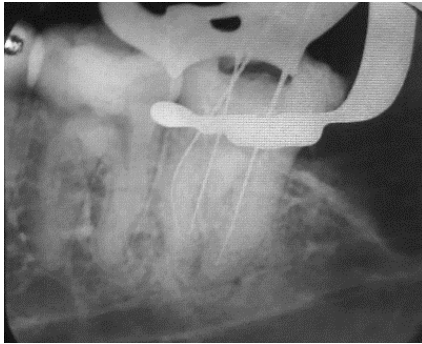
Pasien perempuan berusia 22 tahun datang ke klinik Konservasi Gigi RSGM Prof. Soedomo UGM untuk memeriksakan gigi geraham bawah kirinya yang sudah ditambal sejak sekitar 2 tahun yang lalu. Sekitar 1 tahun yang lalu gigi tersebut pernah terasa sakit jika untuk mengunyah tapi dibiarkan saja. Sejak 2 minggu yang lalu gigi mulai terasa kurang nyaman saat digunakan untuk minum hangat. Pemeriksaan klinis gigi 37 terdapat tumpatan amalgam yang melibatkan permukaan oklusal hingga lingual (Gambar 1A). Setelah dilakukan pembongkaran tumpatan amalgam, tampak kavitas yang luas dengan pulpa terbuka (Gambar 1B). Tes termal: (-), perkusi: (-), palpasi: (-) dan mobilitas: (-). Pasien memiliki kebersihan rongga mulut yang baik dan relasi rahang klas I Angle. Hasil pemeriksaan radiograf tampak gambaran radiopak pada permukaan oklusal dan sedikit radiolusen di area periapikal (Gambar 1C).



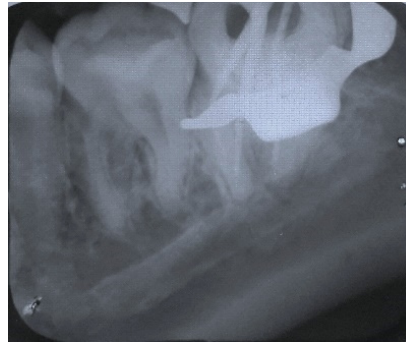
Gambar 2. Telah dilakukan pembuatan artificial wall, isolasi dengan rubber dam dan pembersihan kavitas pada gigi 37, tampak 3 orifis (mesiolingual, mesiobukal dan distal) pada kamar pulpa

Diagnosis yang ditegakkan pada gigi 37 yaitu karies profunda dengan nekrosis pulpa. Rencana perawatan yang akan dilakukan sebagai berikut, dilakukan perawatan saluran akar kemudian dilanjutkan dengan *crown lengthening* regio lingual. Perawatan diselesaikan dengan restorasi mahkota penuh porselin fusi metal (PFM) dengan pasak *custom dowel core* dan *Dental Health Education* (DHE). Setelah mempertimbangkan pemeriksaan subjektif, objektif dan pendukung maka prognosis kasus ini adalah baik.

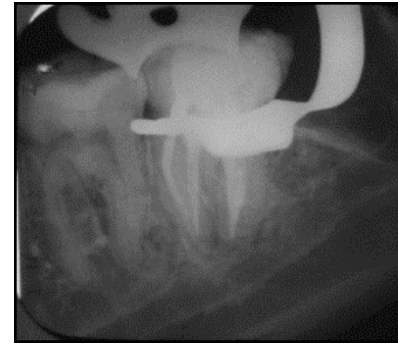
Pada kunjungan pertama dilakukan pemeriksaan subjektif, pemeriksaan objektif, pengambilan foto klinis dan foto radiografis, kemudian ditentukan diagnosis dan rencana perawatan. Pasien diberi penjelasan mengenai prosedur rencana perawatan dan biaya serta waktu perawatan. Setelah pasien menyetujui seluruh prosedur perawatan, kemudian pasien mengisi dan menandatangani *informed consent*. Pembuatan



Gambar 3. Pemeriksaan dengan radiograf dilakukan menggunakan K-File #10 pada saluran akar ML sepanjang 17 mm, H-File #15 pada saluran akar MB sepanjang 17 mm & K-File #10 pada saluran akar D sepanjang 19 mm



Gambar 4. Pengepasan poin guta perca dikonfirmasi dengan radiograf yang menunjukkan ujung poin guta perca tepat pada apikal konstiksi



Gambar 5. Radiograf hasil obturasi menunjukkan saluran akar terisi secara hermetis

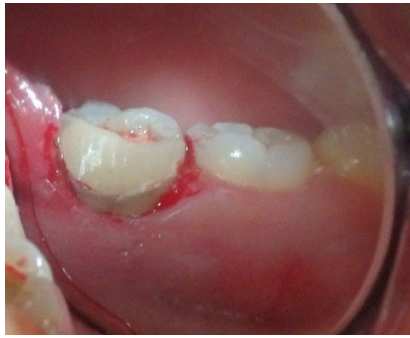artificial wall (Gambar 2) pada permukaan dinding lingual menggunakan bahan semen ionomer kaca modifikasi resin (*Fuji II LC, GC*).

Daerah kerja kemudian diisolasi dengan *rubber dam*, dan dilakukan pembukaan atap pulpa. Panjang kerja estimasi diukur dengan metode observasi radiograf, diperoleh panjang kerja estimasi saluran akar mesiobukal 17 mm, mesiolingual 17 mm dan distal 19 mm. Preparasi saluran akar mesiobukal dan mesiolingual menggunakan teknik *crown down* dengan file *ProTaper hand use* (Dentsply) sedangkan saluran akar distal menggunakan teknik konvensional menggunakan K-file. Negosiasi dan pengukuran panjang kerja sebenarnya dengan K-file #10 pada saluran akar mesiolingual dan distal serta H-file #15 pada saluran mesiobukal kemudian dikonfirmasi menggunakan *Electric Apex Locator* (*Dentaport ZX, Morita*). Hasil pengukuran dikonfirmasi lagi menggunakan radiograf (Gambar 3), didapatkan panjang kerja sebenarnya sesuai dengan panjang kerja estimasi. Panjang kerja saluran akar mesiobukal 17 mm, mesiolingual 17 mm dan distal 19 mm.

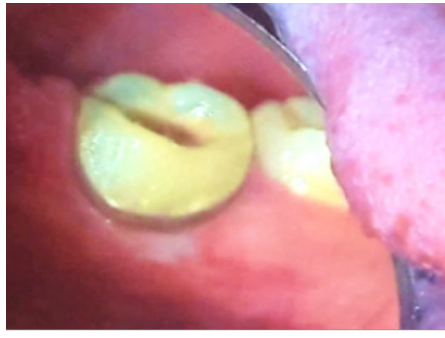Pelebaran pada bagian koronal, 2/3 panjang kerja estimasi pada saluran akar mesiobukal dan mesiolingual menggunakan file S1 dan S2. Preparasi saluran akar menggunakan file ProTaper sampai file terakhir ukuran F2 sesuai panjang kerja. Preparasi saluran akar distal menggunakan K-file #45 dengan panjang kerja 19 menggunakan teknik konvensional dengan gerakan *circumferential filing*.

Setiap pergantian alat, saluran akar diirigasi dengan larutan NaOCl 2,5% dan salin. File ProTaper dan K-file diolesi dengan gel EDTA (*Glyde, Dentsply*) sebelum dimasukkan dalam saluran akar. Saluran akar dikeringkan dengan *paper point*, kemudian dilakukan medikasi saluran akar menggunakan Ca(OH)_2 yang dicampur dengan *glycerin* dan penutupan kavitas dengan tumpatan sementara (*Cavition*).

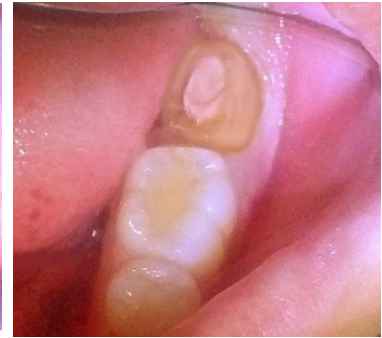Kunjungan berikutnya, hasil pemeriksaan subjektif tidak ada keluhan rasa sakit di antara waktu kunjungan, pemeriksaan objektif menunjukkan perkusi dan palpasi negatif. Selanjutnya dilakukan pengisian saluran akar. Tumpatan sementara dibuka, irigasi dengan larutan NaOCl 2,5% dan air steril kemudian dikeringkan dengan *paper point*. Pengepasan poin guta perca ISO size sesuai file yang digunakan terakhir yaitu #45 pada saluran distal, poin guta perca ProTaper F2 pada saluran akar mesiobukal dan mesiolingual, beri tanda sesuai dengan panjang kerja kemudian dikonfirmasi dengan pengambilan foto radiograf (Gambar 4). Persiapan obturasi saluran akar: poin guta perca didesinfeksi. Saluran akar diirigasi dengan larutan NaOCl 2,5%, EDTA cair 17%, kemudian didesinfeksi dengan *chlorhexidine digluconate* 2% selama 1 menit dan dikeringkan dengan *paper point*. Teknik obturasi dengan teknik kondensasi lateral untuk saluran akar distal dan teknik *single cone* pada saluran akar mesiobukal dan mesiolingual menggunakan siler berbahan dasar resin (*Topseal, Dentsply*). Poin guta



(A)

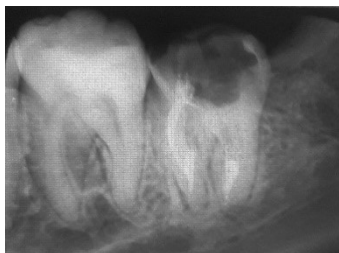

(B)

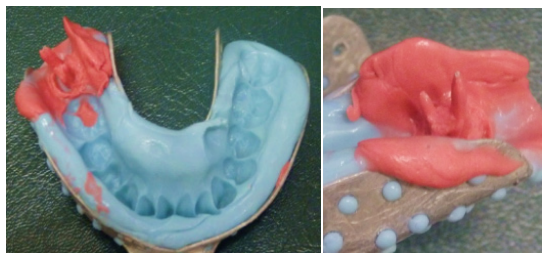

Gambar 7. Tenggak tampak oklusal setelah preparasi

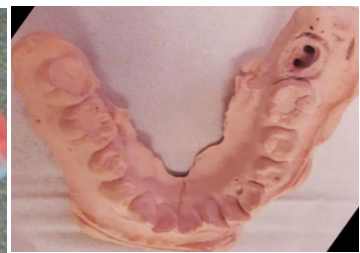Gambar 6. (A) Tampak klinis bagian lingual gigi 37 setelah dilakukan crown lengthening; (B) Gambaran klinis saat kontrol 1 minggu pasca crown lengthening



Gambar 8. Radiograf gigi 37 setelah preparasi saluran pasak



Gambar 9. Hasil pencetakan dengan double impression dan hasil pengisian dengan glass stone gips

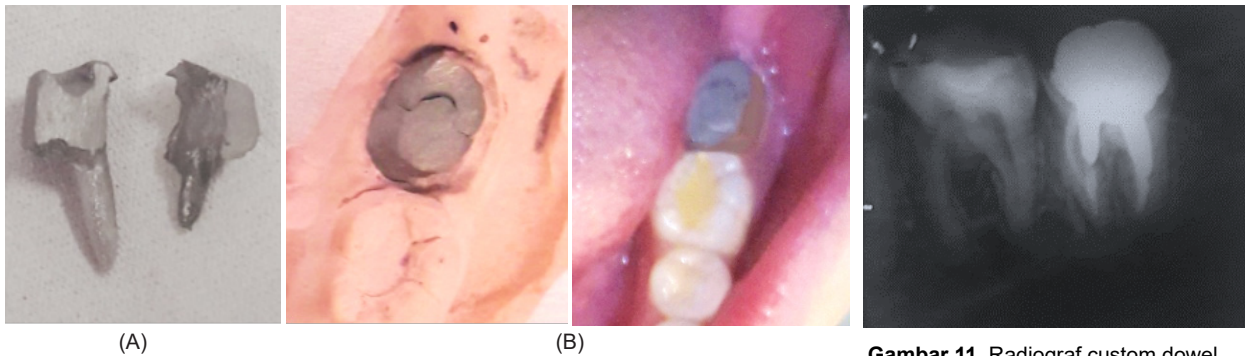


perca ISO size #45 dimasukkan ke dalam saluran akar distal setelah sepertiga bagian apikal diolesi siler, *finger spreader* ditekan ke apikal sehingga guta perca tersisih ke lateral, kemudian ruangan yang terbentuk diisi poin guta perca dengan ukuran yang lebih kecil, demikian seterusnya sampai saluran akar terisi penuh. Poin guta perca ProTaper dimasukkan ke dalam saluran akar mesiobukal dan mesiolingual setelah 1/3 apikal diolesi siler. Sisa guta perca bagian koronal kemudian dipotong 2 mm dari orifis ke arah apikal dengan plugger yang dipanaskan dan dikondensasi secara ringan. Orifis ditutup dengan semen seng fosfat dan ditumpat sementara. Hasil pengisian saluran akar diperiksa dengan foto radiograf (Gambar 5). Perawatan dilanjutkan dengan prosedur *crown lengthening* pada permukaan lingual. Kontrol hasil *crown lengthening* dilakukan 1 minggu kemudian (Gambar 6A dan 6B).

Kunjungan berikutnya dilakukan preparasi koronal. Preparasi pada bagian bukal, proksimal dan lingual dilakukan menggunakan *round end tapered bur* dengan pundak terletak di margin gingiva. Bentuk pundak *hollowground*. Preparasi *counter bevel* mengelilingi *cavosurface* oklusal

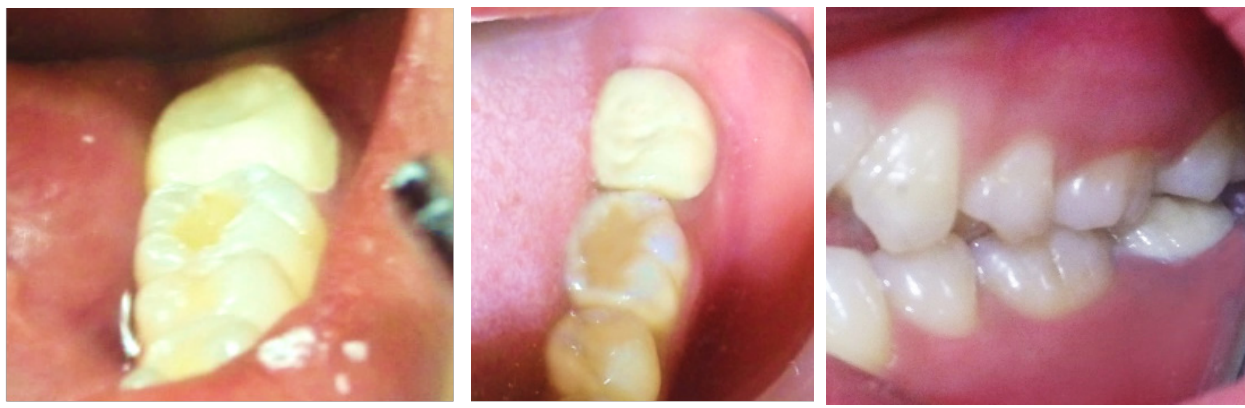menggunakan *flame diamond bur* (Gambar 7). Selanjutnya dilakukan pengambilan Gutta perca dengan menyisakan gutta perca sebagai *apical seal* sepanjang 5 mm pada saluran akar distal dan 4 mm pada saluran akar mesiolingual kemudian dikonfirmasi dengan foto radiograf (Gambar 8). Dilanjutkan dengan pencetakan pasak dengan teknik *double impression* (Gambar 9). Hasil cetakan dikirim laboratorium teknik gigi dan kavitas ditutup dengan tumpatan sementara.

Kunjungan selanjutnya yaitu insersi *custom dowel core*. Dilakukan desinfeksi saluran pasak dengan *chlorhexidine digluconate 2%* selama 1 menit dan dikeringkan dengan *paper point*. Luting semen Fuji I diaplikasikan ke dinding saluran pasak menggunakan lentulo kemudian pasak yang telah diolesi luting semen Fuji I diinsersikan ke saluran pasak. Lakukan finishing bagian tepi pasak menggunakan *finishing diamond bur*, hilangkan semua undercut agar didapatkan akses yang mudah pada saat insersi mahkota porselen fusi metal (Gambar 10). Pengambilan foto radiograf dilakukan untuk mengkonfirmasi hasil sementara (Gambar 11) kemudian dilakukan pemasangan mahkota sementara (Gambar 12).



Gambar 10. (A) Custom dowel core sebelum diinsersikan; (B) Custom dowel core setelah diinsersikan ke dalam saluran pasak

Gambar 11. Radiograf custom dowel core yang sudah diinsersikan kedalam saluran pasak



Gambar 12. Pemasangan mahkota sementara

(A)

(B)

Gambar 13. (A) Hasil insersi mahkota tampak oklusal; (B) Hasil insersi mahkota tampak bukal

Pada kunjungan berikutnya insersi restorasi mahkota penuh PFM. Mahkota sementara dilepas menggunakan *crown remover* dan dilakukan pengepasan mahkota penuh PFM dengan memeriksa warna, kontur, embrasur, kerapatan tepi, oklusi, dan kontak proksimal. Sebelum mahkota diinsersikan, dilakukan desinfeksi tonggak dengan chlorhexidine digluconate 2% selama 1 menit dan daerah sekitar tonggak dikeringkan dengan hembusan udara dan diisolasi dengan *cotton roll*. Daerah kerja diisolasi menggunakan gulungan kapas lalu *fitting surface* mahkota porselin fusi metal dioleskan larutan ceramic primer (*Rely X Ceramic primer*) dan dibiarkan mengering. Semen resin (*Rely X U200*) diaplikasikan pada *fitting surface* mahkota porselin fusi metal lalu diinsersikan. Kelebihan semen dibersihkan menggunakan *spoon ekskavator* kemudian disinari selama 20 detik dan dilakukan pengecekan oklusi menggunakan

artikulating paper. Pasien diinstruksikan untuk kontrol satu minggu kemudian. Hasil insersi dapat dilihat pada Gambar 13.

PEMBAHASAN

Keberhasilan klinis gigi pasca perawatan saluran akar tergantung pada perawatan saluran akar yang adekuat diikuti dengan restorasi pasca perawatan saluran akar yang adekuat pula.⁸ Selain hal tersebut, keberhasilan klinis perawatan saluran akar dapat dianalisa berdasarkan tiga aspek berbeda dengan melakukan penilaian khusus yang melibatkan dokter gigi, pasien dan keadaan gigi tersebut. Referensi yang didapat dari dokter gigi berupa penilaian terhadap gejala yang muncul yaitu tidak adanya keluhan dan rasa sakit, penilaian pada gambar radiograf berupa pengisian saluran akar yang hermetis dan tidak adanya lesi periapikal serta penilaian pada kondisi klinis yaitu restorasi gigi

yang baik dan gigi dapat berfungsi sebagaimana mestinya.² Restorasi gigi pasca perawatan saluran akar menjadi suatu bagian integral dalam kedokteran gigi restoratif. Restorasi yang tepat pasca perawatan saluran akar melibatkan pengetahuan tentang endodontik, periodontal, restoratif serta prinsip oklusi, sedangkan preparasi saluran post juga memerlukan pengetahuan tentang anatomi gigi agar tidak terjadi kesalahan bentuk preparasi.⁹

Ketika telah banyak struktur gigi yang hilang baik akibat dari proses karies, restorasi sebelumnya ataupun karena prosedur perawatan saluran akar itu sendiri, maka diperlukan suatu teknik khusus untuk merestorasi gigi tersebut. Hilangnya struktur gigi ini menyebabkan permasalahan dalam hal retensi pada restorasinya serta meningkatkan kemungkinan terjadinya fraktur ketika gigi tersebut berfungsi.⁹ Penyebab utama kegagalan dari gigi pasca perawatan saluran akar yaitu terjadinya fraktur. Ketahanan fraktur gigi pasca perawatan saluran akar terhadap tekanan horizontal dan vertikal berkaitan dengan banyaknya struktur dentin sehat yang tersisa.⁵ Pada kasus ini gigi 37 memiliki kavitas yang besar dan tidak memiliki struktur gigi bagian koronal yang cukup untuk retensi mahkota sehingga diperlukan prosedur *crown lengthening* dan penguat intraradikuler. Tinggi dan ketebalan dentin yang tersisa juga menjadi pertimbangan dalam preparasi restorasi ekstra koronal. Jika jaringan dentin supragingival yang tersisa tingginya kurang dari 2 mm dan lebarnya kurang dari 1mm setelah preparasi koronal untuk mahkota maka gigi tersebut tidak mungkin direstorasi tanpa dilakukan *crown lengthening* terlebih dahulu karena hal ini penting agar tercapai *ferrule effect* yang memadai.³ Mempertahankan struktur gigi koronal dan radikuler yang utuh serta memelihara jaringan cervikal untuk menciptakan ferrule effect adalah penting agar dapat mengoptimalkan sifat biomekanik dari gigi yang telah direstorasi. Ferrule effect dapat diartikan sebagai kesejajaran dinding dentin yang meluas ke arah koronal dari tepi mahkota, yang akan memberikan suatu "ferrule". Setelah dikelilingi oleh mahkota akan memberikan efek perlindungan dengan mengurangi tekanan yang terjadi didalam gigi sehingga akan meningkatkan *resistance form*

dari mahkota agar tidak mudah lepas dari struktur dentin gigi.⁸ Ketika mahkota ditempatkan pada gigi dengan ferrule yang cukup maka fungsi dari mahkota dan akar akan menjadi satu kesatuan unit yang terintegrasi sehingga tekanan oklusal akan ditransmisikan secara fisiologi normal ke jaringan periodonsium. Sebaliknya ketika ferrule effect tidak memadai maka tekanan oklusal akan ditransmisikan langsung ke core dan atau post sehingga memungkinkan terjadinya fraktur gigi, akar atau post, bahkan juga memungkinkan terjadinya pergeseran dari post.⁵

Keputusan untuk menggunakan custom dowel core sebagai penguat intraradikuler pada gigi ini karena anatomi saluran akar distal yang lebar sehingga jika menggunakan *prefabricated post* kemungkinan terjadinya kegagalan pada interface post dan core sangat besar. Desain post yang digunakan yaitu satu post yang panjang di saluran akar distal dan satu post yang pendek di saluran akar mesiolingual. Pemilihan saluran akar mesiolingual karena anatomi saluran akar mesiobukalnya bengkok sehingga tidak memungkinkan untuk dipasang post. Saluran akar yang divergen juga tidak memungkinkan penggunaan dua post dengan satu unit core yang menyatu karena arah masuk dari dua post tersebut akan berbeda sehingga diputuskan pembuatan dua unit post core yang terpisah dan masing-masing unit memiliki arah insersi sendiri-sendiri.⁶ Penggunaan *custom dowel core* ini memiliki beberapa keuntungan diantaranya yaitu dapat menyesuaikan dengan bentuk konfigurasi akar, dapat beradaptasi pada saluran dan orifis dengan bentuk yang besar dan tidak teratur serta memiliki kekuatan yang baik. Selain keuntungan juga terdapat kekurangan yaitu retensinya rendah, biayanya tinggi, resiko ketidakakuratan *casting*, pengurangan tambahan struktur gigi serta jumlah kunjungan yang banyak.⁹

KESIMPULAN

Pada gigi posterior pasca perawatan saluran akar dengan kehilangan struktur mahkota yang luas serta memiliki bentuk saluran akar yang lebar dan tidak teratur, penggunaan *custom dowel core* dan mahkota porselin fusi metal sangat

direkomendasikan. Penggunaan *custom dowel core* dengan desain terpisah akan memberi retensi tambahan pada gigi yang memiliki akar divergen dan saluran akarnya tidak memungkinkan untuk dilakukan insersi post dengan jalur insersi yang sama sekaligus.

DAFTAR PUSTAKA

1. Kumar L, Jurel SK, Mishra N, Yadav A, Gupta DS. Split post and core: A systematic approach to restore grossly decayed teeth. *IJMDS*. 2013; 2(2): 224-228.
2. Estrela C, Holland R, Estrela CRA, Alencar AHG, Sousa-Neto MD, Pecora JD. Characterization of successful root canal treatment. *Brazilian Dental Journal*. 2014. 25(1): 3-11.
3. Eliyas S, Jalili J, Martin N. Restoration of the root canal treated tooth. *British Dental Journal* 2015; 218: 53-62.
4. Klugh DO. Principles of equine dentistry. CRC press. Taylor and Francis Group. 2010. 211
5. McComb D. Restoration of the endodontically treated tooth. *Ensuring Continued Trust. DISPATCH*. 2008. 2-20.
6. Bansal R, Mehrotra N, Chowdhary P, Gurtu A. Management of grossly decayed mandibular molar with different designs of split cast post and core. *Case reports in dentistry. Hindawi publishing corporation*. 2016. 1-6.
7. Uniya S, Aeran H, Kwatra B, Nautiya A, Case reports: Post & core: an easy and effective treatment modality for severely damaged teeth. *International Journal of Oral Health Dentistry*. 2015; 1(2): 99-104.
8. Juloski J, Radovic I, Goracci C, Vulicevic ZR, Ferrari M. Ferrule effect: A literature review. *JOE*. 2012; 38(1): 11-19.
9. Gogna R, Jagadish S, Shashikala K, Prasad K. Case reports: Restoration of badly broken, endodontically treated posterior teeth. *J Conserv Dent*. 2009; 12(3): 123-128.