

STUDI KASUS

Pasak *customized* fiber dengan mahkota jaket komposit pada gigi fraktur Ellis kelas III

Dyah Tri Kusumawati*✉ dan Diatri Nari Ratih**

*Program Studi Konservasi Gigi, Program Pendidikan Dokter Gigi Spesialis Fakultas Kedokteran Gigi, Universitas Gadjah Mada, Yogyakarta, Indonesia

**Departemen Konservasi Gigi, Fakultas Kedokteran Gigi, Universitas Gadjah Mada, Yogyakarta, Indonesia

*JI Denta No. 1 Sekip Utara, Yogyakarta, Indonesia; ✉ koresponden: dyah_trikusumawati@yahoo.com

ABSTRAK

Gigi fraktur Ellis kelas III merupakan kasus fraktur mahkota dengan terbukanya pulpa. Fraktur mahkota yang luas dengan pulpa terbuka mengakibatkan terjadinya nekrosis pulpa sehingga memerlukan perawatan saluran akar. Laporan kasus ini bertujuan untuk mengevaluasi perawatan gigi fraktur Ellis kelas III dengan perawatan saluran akar dan restorasi pasak *customized fiber reinforced composite (FRC)* disertai mahkota jaket resin komposit. Pasien wanita, 17 tahun datang ke Klinik Konservasi FKG UGM untuk merawat gigi depan kanan atas yang patah 3 tahun lalu. Diagnosis gigi 11 Fraktur Ellis kelas III dengan nekrosis pulpa disertai lesi periapikal. Pasien dirawat dengan perawatan saluran akar multi kunjungan (meliputi pembersihan dan pembentukan, sterilisasi serta pengisian saluran akar), kemudian gigi direstorasi dengan restorasi pasak *customized FRC* disertai mahkota jaket resin komposit. Kesimpulan dari hasil evaluasi klinis dan radiografis saat kontrol tidak ada keluhan dan pasien merasa puas.

Kata kunci : gigi fraktur Ellis kelas III; mahkota jaket resin komposit; pasak *customized FRC*

ABSTRACT: *Customized fiber post and composite resin crown restoration for Ellis class III fracture. Ellis class III fracture is a case of crown fracture with exposing the pulp. Extended crown fracture with exposed pulp caused pulp necrosis needs root canal treatment. This case study aims to evaluate the success of Ellis class III fracture with root canal treatment, customized Fiber Reinforce Composite (FRC) post and composite resin crown restoration. A 17 years –old female patient who came to the Faculty of Dentistry UGM complained about her maxillary right incisor teeth, which was broken three years ago. The diagnosis was Ellis class III fracture, pulp necrosis with the periapical lesion. The patient was treated with multi-visit root canal treatment (consist of cleaning and shaping, sterilization, and obturation of root canal), then restored with customized FRC post and composite resin crown restoration. Based on the result of the clinical and radiographic evaluation, it is concluded that treatment using fiber-reinforced resin composite and jacket crown after root canal treatment was successful since the patient had no pain and was satisfied with her appearance.*

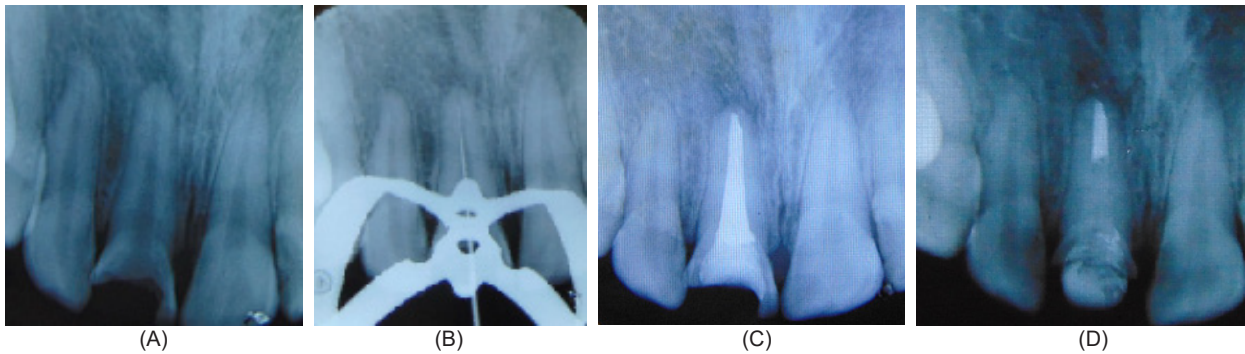
Keywords: *Ellis class III fracture; composite resin crown; customized FRC post*

PENDAHULUAN

Gigi anterior maksila merupakan gigi yang paling sering mengalami trauma.¹ Penyebab paling sering adalah kecelakaan, kekerasan, perkelahian, maupun olahraga.² Selain itu, patahnya gigi anterior maksila dapat terjadi akibat rapuhnya gigi pasca perawatan endodontik, karies, serta restorasi yang luas.¹ Fraktur Ellis kelas III merupakan fraktur gigi yang mengenai dentin dan melibatkan terbukanya pulpa.³ Trauma pada gigi terutama yang menyebabkan terbukanya pulpa mengakibatkan terjadinya gangguan aliran darah dalam pulpa yang

selanjutnya menjadi pulpitis ireversibel.⁴ Pulpitis ireversibel cepat atau lambat akan berkembang menjadi nekrosis pulpa. Gigi dengan nekrosis pulpa membutuhkan perawatan saluran akar.⁵

Perawatan saluran akar terdiri dari preparasi biomekanis saluran akar, desinfeksi, dan obturasi.⁶ Gigi pasca perawatan saluran akar dengan kehilangan struktur gigi yang luas memerlukan restorasi dengan pasak sebagai penguat.⁷ Pasak adalah bangunan yang terbuat dari logam maupun non logam yang kaku, dimasukkan ke dalam saluran akar gigi yang telah mendapat



Gambar 1. (A) Gambaran radiografi preoperatif gigi 11; (B) Pengukuran panjang kerja; (C) Pengisian saluran akar, dan; (D) Sementasi pasak FRC.

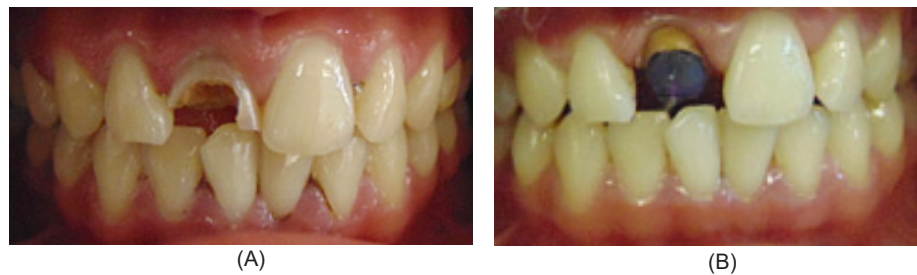perawatan endodontik. Fungsi pasak adalah menambah retensi restorasi dan mendistribusikan tekanan yang diterima gigi secara merata ke sepanjang akar.⁴ Preparasi ruang pasak terdiri dari pembuangan guta perca sepanjang yang diperlukan dengan menyisakan minimal 4 mm di ujung apek.⁵ Berdasarkan pembuatannya, pasak dapat dibagi menjadi dua, yaitu logam dan non-logam. Pasak non-logam terdiri dari: pasak resin komposit, keramik, dan *fiber reinforced polymers*. *Fiber reinforced polymer* terbuat dari karbon atau serat silika yang diselubungi oleh polimer resin (umumnya resin epoksi) disebut sebagai *fiber reinforced composite (FRC)*. Syarat pasak endodontik adalah *high tensile strength*, *high fatigue resistance* dari arah oklusal, *shear loading*, dan *stress-free distribution* yang dapat mempengaruhi saluran akar. Akhir-akhir ini, sistem FRC banyak digunakan untuk membangun pasak dan inti karena dapat beradaptasi dengan dinding saluran akar tanpa memperluas saluran akar pasca perawatan saluran akar dan dapat mendistribusikan tekanan merata ke sepanjang saluran akar. Hal ini dihubungkan dengan modulus elastisitas FRC yang menyerupai dentin (20 GPa) sehingga tercipta suatu *monoblock dentin-post-core system*.⁸ Studi kasus ini bertujuan untuk mengevaluasi perawatan gigi fraktur Ellis kelas III dengan perawatan saluran akar dan restorasi pasak *customized fiber reinforced composite (FRC)* disertai mahkota jaket resin komposit.

METODE

Seorang perempuan 17 tahun datang ke klinik Konservasi Gigi RSGM Prof. Soedomo FKG UGM dengan keluhan gigi depan kanan atas yang patah

akibat kecelakaan sejak 3 tahun yang lalu. Gigi tersebut pernah sakit sekali sampai tidak bisa tidur kira-kira 3 tahun yang lalu tetapi dibiarkan saja tanpa perawatan, kemudian gigi tersebut tidak sakit lagi tapi terasa mengganggu penampilan. Terkadang gusi di atas gigi membengkak, tetapi kemudian sembuh dengan sendirinya. Terdapat kavitas pada permukaan labio palatal kedalaman pulpa dengan Fraktur Ellis kelas III disertai nekrosis pulpa, lesi peripikal, dan diskolorasi. Tes sondasi (-), perkusi (+), palpasi (-), CE (-). Pada pemeriksaan radiografis gigi 11 terlihat gigi Fraktur Ellis kelas III dan area radiolusen di daerah periapikal gigi 11 (Gambar 1A). Diagnosis gigi 11 Fraktur Ellis kelas III dengan Nekrosis pulpa disertai lesi periapikal. Rencana perawatan: perawatan saluran akar teknik preparasi konvensional, restorasi mahkota jaket resin komposit dengan pasak *customized* resin komposit dengan penguat fiber, *Dental Health Education (DHE)*.

Kunjungan pertama pada 25 Agustus 2015 dilakukan pemeriksaan subjektif, objektif, foto intraoral, diagnosis, dan penentuan rencana perawatan serta penjelasan kepada pasien. Setelah pasien setuju untuk dirawat, perawatan dimulai dengan perawatan saluran akar. Preparasi Saluran Akar diawali dengan pemasangan isolator *rubber dam* pada gigi yang akan dirawat dan pembersihan kavitas dari jaringan karies. Akses kavitas dibuat menggunakan *endo access bur* dan *diamendo (Dentsply Maillefer, Canada)* serta dilakukan irigasi dengan NaOCl 2,5%. Dilakukan pengukuran panjang kerja estimasi menggunakan radiograf diagnostik, yaitu: dengan cara panjang



Gambar 2. (A) Gambaran kondisi awal gigi pasien; (B) Hasil model malam pembuatan pasak FRC

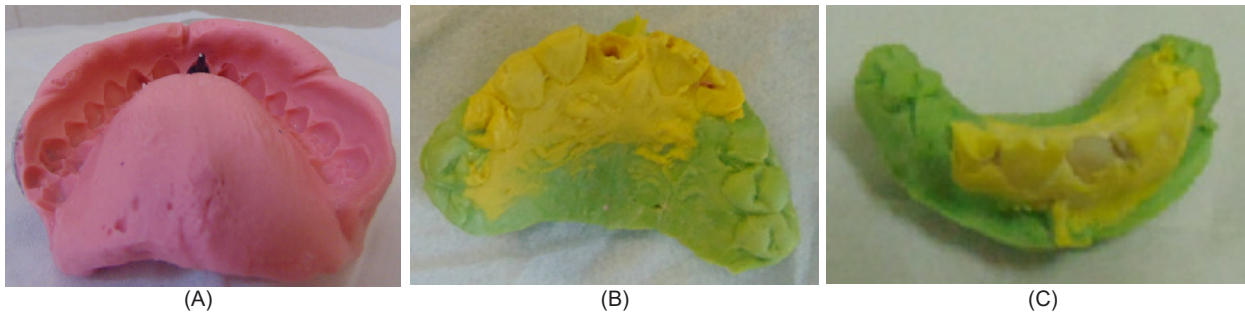
gigi pada radiograf dikurangi 1mm. Didapatkan panjang kerja estimasi 15 mm dan dikonfirmasi dengan *electric apex locator (Dentaport ZX, J. Morita Mfg. Corp., Kyoto, Japan)*. Setelah itu diambil gambaran radiograf dengan menggunakan initial file (file terbesar yang dapat masuk ke dalam saluran akar sesuai panjang kerja sebelum saluran akar dipreparasi) K- file #45 diperoleh panjang kerja 15 mm (Gambar 1B). Dilanjutkan preparasi saluran akar dengan metode konvensional. Preparasi saluran akar dilakukan dimulai dengan K-file #45 sampai K-file #140 dengan panjang kerja tetap 15 mm. Setelah itu diirigasi dengan NaOCl 2,5 % dan EDTA cair 17% lalu dilakukan pengeringan saluran akar menggunakan *paper point, dressing* saluran akar menggunakan serbuk Ca(OH)_2 dicampur dengan gliserin. Setelah itu kavitas ditutup dengan tumpatan sementara Caviton.

Kunjungan kedua pada tanggal 01 September 2015. Pemeriksaan subjektif pasien tidak ada keluhan (tidak ada rasa sakit di antara waktu kunjungan). Pada pemeriksaan objektif tampak tumpatan sementara masih baik, tidak ada kebocoran. perkusi (-) palpasi (-). Dilakukan pemasangan *rubber dam* dan pembukaan tumpatan sementara. Ca(OH)_2 dibersihkan dengan diirigasi menggunakan NaOCl 2,5% kemudian dikeringkan dengan *paper point* steril. Dilakukan pembuatan guta perca *customized* melalui metode penggabungan dua konus guta perca dengan pemanasan di atas api dan dipilin dengan dua plat kaca, dipaskan pada saluran akar hingga diperoleh ukuran yang sesuai.¹¹ Kemudian guta perca dicobakan ke dalam saluran akar hingga mencapai kedudukan yang sesuai dengan panjang kerja yaitu 15 mm. Setelah itu dilakukan pengambilan radiograf.

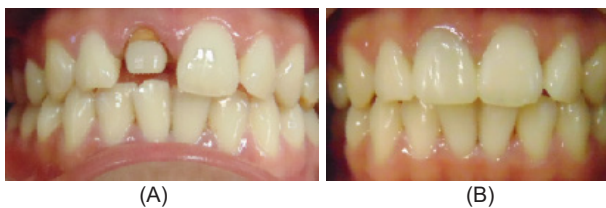Guta perca disterilkan dengan larutan NaOCl 5,25% selama 1 menit, kemudian dikeringkan. Saluran akar lalu diirigasi dengan larutan NaOCl 2,5%, saline, dan *chlorhexidine digluconate* 2% selama 1 menit kemudian dikeringkan. Teknik obturasi menggunakan teknik kondensasi lateral dengan siler (*Topseal, Dentsply Maillefer, Ballaigues, Switzerland*). Setelah itu ditutup dengan *Glass Ionomer Cement (GIC)* dan dilanjutkan dengan tumpatan sementara Caviton (*GC Corp, Tokyo, Jepang*) tampak pada Gambar 1C.

Kunjungan ketiga tanggal 10 September 2015 dilakukan kontrol perawatan saluran akar dengan pemeriksaan subjektif tidak ada keluhan (tidak ada rasa sakit di antara waktu kunjungan) dan pemeriksaan objektif tumpatan sementara masih baik, tidak ada kebocoran, perkusi: (-), palpasi: (-). Selanjutnya dilakukan tahap preparasi jaringan keras gigi, preparasi saluran pasak, dan pembuatan pasak *customized* resin komposit dengan penguat pita fiber. Jaringan keras yang tersisa cukup tipis (Gambar 2A) sehingga preparasi bagian mahkota dilakukan seminimal mungkin untuk mencegah mahkota patah. Dilakukan preparasi gigi 11 pada bagian fasial dilakukan menggunakan *round end tapered bur* dengan pundak terletak di subgingiva. Preparasi palatal pada sisi singulum menggunakan *round end tapered diamond* dengan pundak pada margin gingiva. Bentuk pundak *hollowground*. Saluran pasak diirigasi dengan saline dan dikeringkan dengan *paper point* steril. Pemasangan *gingival retraction cord* kemudian dilakukan pembuatan model malam pasak (Gambar 2B).

Selanjutnya dilakukan persiapan pencetakan saluran pasak, yaitu: dengan menggunakan bahan cetak *irreversible hydrocolloid (Alginate)*,



Gambar 3. (A) Hasil cetakan alginate RA; (B) Hasil cetakan *Vinyl polysiloxane* dan *Hydrophilic polysiloxane* teknik double impression pada saluran pasak, dan; (C) Hasil pasak *custom resin* komposit dengan penguat fiber.



Gambar 4. (A) Hasil insersi pasak FRC; (B) Insersi mahkota jaket komposit.

GC America Inc., USA) pada rahang atas yang telah dipasang model pasak rahang atas (Gambar 3A) dan juga pada rahang bawah. Saluran pasak diirigasi dengan salin, kemudian dikeringkan dengan *paper point*. Setelah itu saluran pasak ditutup dengan tumpatan sementara *double seal* (caviton dan GIC). Pasien kemudian dipulangkan. Cetakan rahang atas diisi dengan *hydrophilic polysiloxane impression material, type 3 light body* (Exaflex, GC America Inc., USA) diikuti dengan *vinyl polysiloxane impression material* (Putty, GC America Inc., USA) terlihat pada Gambar 3B dan 3C. Untuk pencetakan rahang bawah diisi dengan *hard stone gips*. Setelah mengeras, dilepas dari cetakan dan diperiksa oklusinya untuk kemudian dibuat pasak resin komposit dengan penguat fiber yang polimerisasinya menggunakan oven.

Kunjungan ketiga tanggal 14 September 2015 diperoleh pemeriksaan subjektif tidak ada keluhan (tidak ada rasa sakit di antara waktu kunjungan), pemeriksaan obyektif tumpatan sementara masih baik, tidak ada kebocoran (perkusi:-, palpasi : -). Tindakan selanjutnya adalah pengepasan pasak *customized FRC*. Pertama daerah kerja diisolasi, kemudian pasak *customized FRC* dipaskan, dilakukan pemeriksaan kerapatan tepi, arah

inklinasi dan letak *insisal edge* dalam lengkung gigi. Saluran pasak diirigasi dengan salin dan klorheksidin diglukonat 2%, kemudian dikeringkan dengan *paper point*. Proses selanjutnya adalah insersi pasak *customized FRC* dan pencetakan mahkota jaket komposit. Pasak *customized FRC* dimasukkan ke dalam saluran pasak (Gambar 1D) dan dilakukan penyinaran selama 20 detik (Gambar 4A). Semua *undercut* dihilangkan agar didapatkan akses yang mudah pada saat insersi mahkota jaket resin komposit. Gingiva gigi 11 diretraksi dengan *gingival retraction cord* yang sebelumnya dicelupkan ke dalam cairan yang mengandung agen hemostatik. Dilakukan pencetakan dengan *double impression* untuk rahang atas. Cetakan rahang atas diisi dengan *glass stone gips*. Setelah mengeras, dilepas dari cetakan dan diperiksa oklusinya dengan cetakan gigi antagonis yang sudah dicetak pada saat pencetakan Pasak Custom Resin Komposit dengan Penguat Fiber. Penyesuaian warna penggunaan *Vitalumin shade guide*, diperoleh warna A2. Pembuatan mahkota jaket sementara menggunakan *Revotec*.

Kunjungan keempat pada tanggal 21 September 2015, pemeriksaan subjektif tidak ada keluhan (tidak ada rasa sakit di antara waktu kunjungan) dan pemeriksaan obyektif : mahkota sementara masih baik (perkusi: -, palpasi : -). Tindakan selanjutnya adalah insersi mahkota jaket resin komposit. Mahkota sementara dilepas kemudian mahkota jaket resin komposit dicobakan. Dilakukan pemeriksaan kontur, *embrasure*, kerapatan tepi, oklusi, kontak proksimalnya, dan letak *insisal edge*. Setelah semua baik maka dapat

dilakukan sementasi mahkota jaket resin komposit. Daerah kerja diisolasi. Semen resin diaplikasikan pada *fitting surface* mahkota jaket resin komposit lalu sementasikan pada gigi 11 kemudian disinari selama 20 detik. Pengecekan oklusi menggunakan artikulating paper (Gambar 4B).

Kunjungan kelima (kontrol) tanggal 5 Oktober 2015, diperoleh pemeriksaan subjektif : tidak ada keluhan terhadap restorasi yang dipakai, pemeriksaan objektif : mahkota jaket resin komposit pada gigi 11 dalam kondisi baik, kerapatan tepi baik, tidak ada ingival oklusi dan tidak ada kelainan ingival dan mukosa. Edukasi pada pasien untuk menjaga kebersihan mulut dengan menyikat gigi minimal 2x sehari (pagi setelah makan dan malam) sebelum tidur, serta berkumur dengan *mouth rinse*. Rutin memeriksakan diri ke dokter gigi minimal 6 bulan-1 tahun sekali.

PEMBAHASAN

Pada kasus pasien, terdapat saluran akar yang lebar. Saluran akar yang lebar selain terlihat dari gambaran radiografis saat dibandingkan dengan lebar dinding saluran akar juga terlihat dari besar *file* preparasi awal yang dapat masuk dengan mudah sampai panjang kerja (*Initial Apical File*) yaitu minimal *file* No. 35.⁹ Saluran akar lebar pada kasus pasien memerlukan preparasi saluran akar metode konvensional. Preparasi saluran akar metode konvensional ini memang sudah banyak ditinggalkan, tetapi pada kasus lebih menguntungkan dibanding metode *step back* yang bertujuan untuk memperbesar jalan masuk ke preparasi apikal dan dapat menyebabkan dinding saluran akar semakin tipis di bagian koronal. Metode konvensional akan mempertahankan bentuk dinding saluran akar yang cenderung sudah lebar dan tujuan utamanya adalah membersihkan dinding saluran akar yang terinfeksi.¹⁰ Minimalisasi pelebaran saluran akar yang berlebihan akan mengurangi resiko fraktur pada akar.⁵

Saluran akar yang lebar juga menyulitkan saat obturasi. Obturasi pada saluran akar lebar apabila dilakukan dengan guta perca standar dapat mengakibatkan pengisian tidak padat dan

menyebabkan kegagalan endodontik. Selain itu, jumlah konus guta perca standart yang dibutuhkan untuk obturasi saluran akar yang lebar cukup banyak sehingga tidak efisien. Pembuatan guta perca *customized* diperlukan untuk saluran akar lebar diikuti teknik pengisian saluran akar metode kondensasi lateral. Cara membuat konus guta perca *customized* adalah dengan memanaskan beberapa konus dan memadatkannya di atas dua plat kaca sampai homogen. Bentuk apek yang akurat dapat diperoleh dengan dua cara, yaitu dengan memanaskan batang konus di atas api atau ke dalam air panas lalu dimasukkan ke dalam saluran akar dan disesuaikan dengan bentuk saluran akar di apeks atau dengan mencelupkan kon dengan cepat ke dalam cairan pelarut (kloroform) lalu dimasukkan ke dalam saluran akar sampai terbentuk ujung apek yang sesuai.¹¹

Gigi pasca perawatan saluran akar lemah terhadap tekanan mastikasi sehingga perlu retensi tambahan berupa pasak.⁷ Tujuan pasak *customized* atau *individual FRC* adalah untuk dapat mengisi keseluruhan ruang dari saluran akar mengikuti bentuk anatomi dengan preparasi minimal.¹² Pasak *FRC* menjadi pilihan karena memiliki modulus elastisitas menyerupai dentin sehingga tekanan akan didistribusikan sepanjang pasak dan di seluruh akar.⁷ Sifat biomekanik gigi juga terstimulasi dengan baik akibat penempatan pasak yang sedekat mungkin dengan dinding dentin pada saluran akar.¹² Pasak *FRC* dibuat sendiri oleh operator dengan anyaman pita fiber berupa *polietilen fiber* dan semen resin (*Built it FR*) dimasukkan ke dalam saluran pasak. Pasak *FRC* (*fiber reinforced composite*) terdiri dari kumpulan serat berdiameter 7-10 μm , berbentuk jalinan pita, anyaman, dan longitudinal. Pasak *FRC* tidak memerlukan pelebaran saluran akar yang berlebihan sehingga mengurangi resiko fraktur akar maupun perforasi.⁷ Pasak dan inti yang dibuat sendiri (*customized*) akan memungkinkan pembuangan dentin seminimal mungkin baik di saluran akar maupun koronal.⁵ Pembuatan pasak *FRC* dan inti teknik indirek dilakukan untuk mengurangi *polymerization shrinkage* dan meningkatkan sifat mekanis material karena

dapat meningkatkan rantai polimerisasi pada resin komposit.¹³ Setelah pasak dan inti diaktivasi sinar, reaksi polimerisasi masih terjadi pada suhu ruangan yang hanya sekitar 48% hingga 60%. Teknik indirek pada polimerisasi pasak diperlukan terutama untuk gigi yang harus menahan beban kunyah yang besar. Komposisi bahan pada teknik indirek sama dengan yang biasa ditempatkan langsung di dalam mulut atau tanpa pemanasan tambahan.¹⁴ Pasak *FRC* dan inti yang sudah dibuat dari cetakan kemudian dipanaskan di dalam oven.¹⁵ Setelah dipanaskan, kemudian disementasi pada kavitas. Suhu untuk resin komposit dengan pemanasan tambahan yang biasa digunakan berkisar antara 120° - 140° C, yang dapat memungkinkan peningkatan rantai polimerisasi yang signifikan. Efek dari pemanasan tambahan akan meningkatkan kekerasan dari material yang terkandung pada resin komposit.¹⁶

Pemilihan restorasi akhir tergantung dari besar struktur gigi yang tersisa, tekanan horizontal, dan beban pengunyahan.⁷ Pasak akan berikatan dengan dentin saluran akar melalui mekanisme adesif dengan bantuan resin semen untuk sementasi. Semen resin menghasilkan retensi yang baik dalam sistem monoblok yang tidak terpisahkan antara dinding saluran pasak dengan pasak *FRC*.⁷ Pada pasien dipilih restorasi mahkota jaket resin komposit untuk mencegah tekanan berlebihan saat oklusi dengan gigi antagonis mengingat gigi antagonis malposisi dan sudah terjadi atresi.

KESIMPULAN

Kesimpulan dari laporan kasus di atas adalah pasak *customized FRC* merupakan pasak yang sesuai untuk perawatan gigi dengan fraktur Ellis kelas III karena memiliki sifat biomekanik yang baik dan dapat mencegah fraktur gigi, sedangkan restorasi resin komposit dapat menjadi pilihan untuk gigi dengan beban oklusi tinggi tanpa menyebabkan kerusakan pada gigi antagonis. Untuk saluran akar yang relatif lebar, pada pengisian saluran akar juga disarankan penggunaan guta perca *customized* sehingga didapatkan obturasi yang padat dan mencegah kebocoran apical.

DAFTAR PUSTAKA

1. Barutçigil C, Harorli OT, Yildiz M. Restoration of crown fractures with a fiber post, polyethylene fiber and composite resin : a combined restorative technique with two case reports. *Rev Clin Pesq Odontol*. 2009; 5(1): 73-77.
2. Gutierrez FO, Marquez BM, Larios SA, Rodriguez MSR, Guillen AP. *Case report* : "management and followup of complicated crown fractures in young patients treated with partial pulpotomy". *Case Report in Dentistry* 2013: 1-5.
3. Pagadala S, Tadikonda DC. An overview of classification of dental trauma. *IAIM*. 2015; 2(9): 157-164.
4. Suryadi W, Hadriyanto W, Untara RTE. Restorasi resin komposit dan mahkota jaket poselin fusi metal dengan pasak fiber pasca perawatan saluran akar gigi incisivus maksila fraktur ellis kelas III luksasi ekstrusi. *J Ked Gi*. 2010; 1(2): 67-74.
5. Walton RE, Torabinejad M. Prinsip dan praktik ilmu endodonsi. Edisi 3. Jakarta: EGC; 2008.80.
6. Grossman LI, Oliet S, Del Rio CE. Ilmu endodontik dalam praktek. Edisi 11. Jakarta : EGC; 2013.196.
7. Ariani R, Hadriyanto W. Perawatan satu kunjungan restorasi pasak fiber reinforced composite pada gigi incisivus atas. *Maj Ked Gi*. 2013; 20(1): 45-51.
8. Ardana E, Trilaksana AC. Pasak estetik dari bahan fiber reinforced composite. *Dentofasial*. 2015; 12(1):54-59.
9. Bence R. Buku pedoman endodontik klinik terj. UI-Press; 2005.147.
10. Harty FJ. Endodonti klinis terj. Edisi 3. Jakarta: Hipokrates; 1991. 140-141.
11. Ayu DNPA. Penggunaan guta perca *customized* pada pengisian saluran akar lebar. *IJD*. 2006; Edisi Khusus KPPIKG XIV: 46-50
12. Tanner J, Ronnlof AM. Fiber-reinforced dental materials in the restoration of root-canal treated teeth. Springer. Minneapolis. 2016; 77-79.

13. Miranda CB, Pagani C, Bottino MC, Benetti AR. A comparison of microhardness of indirect composite restorative materials. *J Appl Oral Sci.* 2010; 11(2): 157-161.
14. Borba M, Bona AD, Cecchetti D. Flexural strength and hardness of direct and indirect composites. *Braz Oral Res.* 2009; 23(1): 5-10.
15. Nandini S. Indirect resin composite. *JCD.* 2010; 13(4): 184-194.
16. Santana IL, Junior JGM, Correa CS, Goncalves LM, Souza EM, de Sousa RC. Effects of heat treatment on the microhardness of direct composite at different depths of restoration. *Rev Odonto Cienc.* 2012; 27(1): 36-40.