

STUDI KASUS

HAEM, DIEM atau OEM?

Agam Ferry*✉, Tenny Setiani Dewi**

*Program Pendidikan Dokter Gigi Spesialis Ilmu Penyakit Mulut, Fakultas Kedokteran Gigi, Universitas Padjadjaran, RSUP Dr. Hasan Sadikin, Bandung, Jawa Barat, Indonesia

**Departemen Ilmu Penyakit Mulut, Fakultas Kedokteran Gigi, Universitas Padjadjaran, Bandung, Jawa Barat, Indonesia

*Jl Sekeloa Selatan, No.1, Bandung, Jawa Barat, Indonesia; ✉koresponden: agam14001@mail.unpad.ac.id

ABSTRAK

Diagnosis *erythema multiforme* (EM) diklasifikasikan menjadi tipe mayor dan minor. EM dapat dipicu oleh obat (*drug-induced erythema multiforme*/DIEM) atau infeksi virus herpes simplex (*herpes associated erythema multiforme*/HAEM), dengan dua gambaran utama: lesi target tipikal atau atipikal pada kulit dan nekrosis sel satelit atau epitelium yang luas. *Oral erythema multiforme* (OEM) dimasukkan dalam klasifikasi diagnosis EM kategori ketiga selain tipe mayor dan minor dengan gambaran klinis berupa ulserasi pada bibir dan mukosa intra oral khas EM, tanpa disertai lesi target di kulit. Seorang wanita, 14 tahun, datang ke Poli Ilmu Penyakit Mulut SMF Gimul RSHS setelah sebelumnya dirujuk dari bagian Bedah Mulut RSHS dengan diagnosa suspek EM. Pada pemeriksaan ekstra oral terlihat lesi krusta berwarna coklat kehitaman pada bibir atas dan bawah, yang diakui pasien muncul setelah mengonsumsi obat untuk penyakit kulit yang dideritanya dan mengganggu aktivitas bicara serta makan. Pasien diterapi menggunakan salep steroid racikan selama 1 minggu disertai instruksi untuk menghentikan pemakaian obat untuk penyakit kulitnya. Pasien memperlihatkan perbaikan yang signifikan pada kunjungan kontrol 1 minggu. Diagnosis suspek DIEM dan suspek Lesi oral terkait hipersensitivitas ditegakkan pada pasien ini. Berdasarkan pertimbangan adanya pengaruh medikasi untuk pengobatan kelainan kulit yang dideritanya. Hasil pemeriksaan IgE negatif dan IgG anti HSV-1 yang reaktif serta hasil observasi pada kunjungan kontrol lebih lanjut, juga mengarahkan penegakkan diagnosis HAEM dan OEM. Penting mendiagnosa EM dengan baik, agar mampu melakukan tatalaksana dini yang tepat, untuk mendapatkan prognosis yang baik.

Kata kunci: diagnose; erythema multiforme; hipersensitivitas; oral

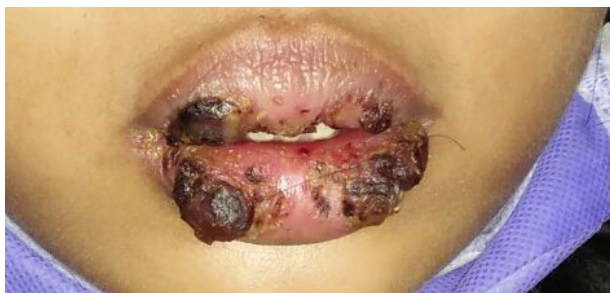ABSTRACT: HAEM, DIEM, or OEM? *Erythema multiforme diagnosis has been classified into major and minor types. EM can be triggered by adverse drug reactions (drug-induced erythema multiforme/DIEM) or Herpes simplex virus infections (herpes-associated erythema multiforme/HAEM) showing two common features: typical or less typical cutaneous target lesions and satellite-cell or more widespread necrosis of the epithelium. Oral erythema multiforme (EM) is considered as the third category of EM other than EM minor and major that manifested clinically with oral and lip ulcerations typical of EM without any skin lesions. A 14-years-old female patient was referred to Dr. Hasan Sadikin Hospital Oral Medicine Department from Dr. Hasan Sadikin Oral Surgery Department with the diagnosis of suspect EM. Extraoral examination revealed blackish-brown encrusted lips, admitted by the patient which erupted after consuming medications for her skin disorders, making it difficult to talk and/ or eat. The patient was given steroid concoction ointment for 1 week accompanied by instructions to stop her medication. The patient showed significant improvement in her 1-week control. Diagnosis of suspect DIEM and suspect Oral lesions related to hypersensitivity reactions was established due to considerations that the drugs used to treat her skin disorders as the etiological factor. Serological tests of negative IgE and reactive IgG anti-HSV-1, and further observation in control visits, led to the diagnosis of suspect HAEM and suspect OEM. It is important to properly diagnose EM, to conduct early management, thus resulting in a good prognosis.*

Keywords: diagnosis; erythema multiforme; hypersensitivity; oral

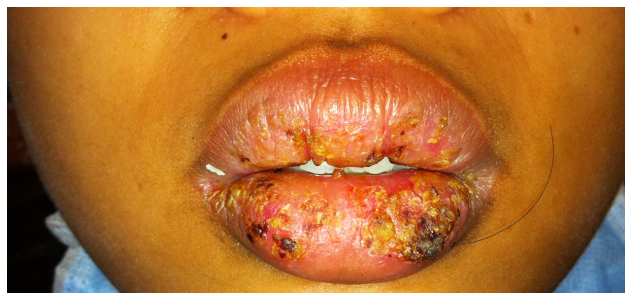PENDAHULUAN

Reaksi merugikan (*adverse reaction*) yang muncul terhadap pemberian obat secara sistemik memiliki manifestasi klinis yang beragam, seperti eritema multiforme, sidroma Steven Johnson, stomatitis

anafilaktik, *intraoral fixed drug eruptions*, *lichenoid drug reactions*, dan *pemphigoid-like drug reactions*.¹ Eritema multiform (EM) memiliki gambaran klinis yang khas: lesi target tipikal atau atipikal pada kulit dan nekrosis sel satelit atau epitelium yang luas.



Gambar 1. Kondisi klinis ekstraoral pasien. Terdapat lesi pada bibir atas dan bawah



Gambar 3. Lesi pada bibir atas dan bawah mengalami perbaikan

Berdasarkan derajat keparahan lesi dan jumlah mukosa yang terlibat, EM disubklasifikasi menjadi EM tipe minor dan tipe mayor. EM tipe minor memperlihatkan lesi target kulit tipikal dan adanya ulserasi pada satu lokasi atau tanpa keterlibatan mukosa oral. EM tipe mayor memperlihatkan lesi target kulit tipikal dan adanya ulserasi pada beberapa lokasi di mukosa oral. EM dapat dipicu oleh obat atau infeksi virus herpes simplex (*herpes associated erythema multiforme/ HAEM*) atau reaksi merugikan (*adverse reaction*) dari obat (*drug-induced erythema multiforme/ DIEM*).^{2,3}

Beberapa peneliti melaporkan kasus berupa ulserasi pada mukosa oral dan lesi bibir tipikal EM tanpa manifestasi lesi kulit, yang selanjutnya diklasifikasikan dalam kategori baru yang dikenal dengan Eritema multiform oral (*Oral erythema multiforme/ OEM*).⁴ OEM dimasukkan dalam klasifikasi diagnosis EM kategori ketiga selain tipe mayor dan minor dengan gambaran klinis berupa ulserasi pada bibir dan mukosa intra oral khas EM, tanpa disertai lesi target di kulit.⁵

Meskipun serangan primer OEM terbatas hanya pada mukosa oral, serangan lanjutannya dapat menyebabkan kondisi EM yang lebih parah dengan keterlibatan kulit, karena itu penting untuk dapat mengidentifikasi dan membedakan secara dini dari kelainan ulseratif rongga mulut lainnya serta melakukan tatalaksana dan follow up yang tepat.^{6,7}

Studi kasus ini akan membahas mengenai kemungkinan HAEM, DIEM dan OEM sebagai diagnosa terhadap lesi bibir khas EM, untuk meningkatkan kemampuan diagnosa dini dan penentuan rencana perawatan yang tepat. Pasien

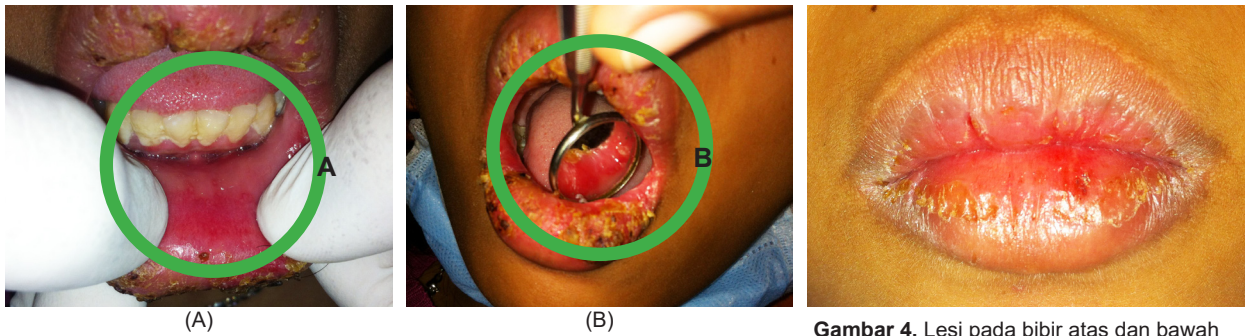
telah menyetujui kasus perawatan rongga mulutnya untuk dipublikasikan.

METODE

Seorang wanita, pelajar berusia 14 tahun datang ke poli Ilmu Penyakit Mulut Rumah Sakit Umum Pusat Nasional (RSUPN) Dr. Hasan Sadikin Bandung, diantar oleh ibunya, dengan keluhan keropeng di bibir atas dan bawah sejak lebih kurang 2 minggu yang lalu, disertai rasa sakit bila dipakai makan dan bicara. Sekitar 1 minggu yang lalu terdapat riwayat berobat ke dokter umum di salah satu RS swasta di Bandung, karena keluhan penyakit di kulitnya. Kemudian diberi salep kulit dan pil yang diminum tetapi tidak ada perbaikan. Riwayat demam dan alergi disangkal pasien.

Pada pemeriksaan umum, tanda-tanda vital, kesadaran dan kondisi umum pasien cukup baik, namun cenderung diam karena kesulitan membuka mulut secara baik. Pemeriksaan ekstraoral, tidak ada kelainan pada kelenjar limfe submandibular, sublingual dan servikal. Bibir atas dan bawah terdapat pembengkakan disertai krusta serosanguis multipel, berwarna kuning kehitaman, bentuk ireguler, terasa sakit dan cenderung berdarah spontan (*tend to bleed*) (Gambar 1). Pemeriksaan intra oral tidak dapat dilakukan dengan baik karena kesulitan membuka mulut yang dialami pasien.

Diagnosa kerja yang ditegakkan pada kasus ini adalah *drug induced erythema multiforme (DIEM)*, dengan diagnosis banding *susp/drug-induced lesion*. Penatalaksanaan dari bagian Ilmu Penyakit Mulut meliputi tatalaksana farmakologis dan non-farmakologis. Penatalaksanaan farmakologis meliputi instruksi untuk kompres lesi



Gambar 3. (A) Ulser multiipel pada mukosa labial bibir bawah. (B) Erosif pada mukosa bukal kiri

Gambar 4. Lesi pada bibir atas dan bawah mengalami perbaikan

bibir menggunakan kasa yang dibasahi NaCl 0,9% selama 1-2 menit, pemberian salep racikan deksametason dan vitamin B12. Tatalaksana non-farmakologis meliputi pemberian *Oral Hygiene Instruction* (OHI) untuk menjaga kondisi kebersihan mulutnya juga informasi mengenai kemungkinan penyakit yang diderita serta penggunaan obat yang diberikan. Pasien dirujuk untuk pemeriksaan hematologi hitung darah lengkap 8 parameter, dan imunoserologi IgE total.

Pada kontrol pertama, 7 hari dari kunjungan pertama keluhan pasien berkurang, lesi bibir mengalami perbaikan kondisi, seperti terlihat pada gambar 2. Pasien juga telah dapat membuka mulutnya dengan lebih baik. Pemeriksaan intra oral memperlihatkan lesi ulser multiipel pada mukosa labial bawah regio 32-42, daerah erosi pada mukosa bukal kiri dan kanan, seperti terlihat pada Gambar 2 dan 3.

Pemeriksaan IgE total menunjukkan nilai normal 146,9. Hasil pemeriksaan hematoserologi ini dan pemeriksaan klinis memunculkan penegakan diagnosis kerja susp/ HAEM. Namun pasien menolak untuk dilakukan pengambilan darah lagi untuk pemeriksaan IgG anti HSV 1. Perawatan yang diberikan berupa OHI, KIE (cara merawat kebersihan rongga mulut dan penjelasan tentang penggunaan obat dan informasi mengenai penyakit HAEM), menghentikan salep bibir racikan Dexamethason, melanjutkan kompres NaCl 0,9% dan terapi vitamin B12, pemberian antibiotik sefadroksil dan merencanakan kontrol 1 minggu.

Pada kontrol ke-3 14 hari dari kunjungan awal, lesi ekstraoral dan intraoral mengalami

penyembuhan. Lesi di bibir semakin berkurang, keluhan sakit akibat lesi di mukosa labial dan bukal berkurang karena lesi-lesi mengalami perbaikan seperti terlihat pada gambar 4. Terapi yang diberikan meliputi menghentikan pemberian antibiotik sefadroksil, melanjutkan kembali terapi salep bibir racikan Dexamethason, melanjutkan kompres NaCl 0,9% dan terapi vitamin B12, dan merencanakan kontrol 1 minggu. Pasien tidak datang untuk kunjungan kontrol ke 4 karena dirawat akibat kelainan paru, namun konfirmasi ke keluarga pasien memastikan lesi di bibir tidak mengalami kekambuhan lagi hingga saat ini.

PEMBAHASAN

Pada laporan ini membahas kasus pada seorang anak perempuan berusia 14 tahun dengan keluhan keropeng di bibir atas dan bawah sejak lebih kurang 2 minggu yang terasa sakit saat bicara. Kondisi ini baru pertama kali dialami oleh pasien. Pasien memiliki riwayat terapi untuk penyakit kulit ± 2minggu yang lalu. Riwayat konsumsi obat untuk pengobatan kelainan kulit dan munculnya krusta pada bibir beberapa hari setelahnya mengarahkan kepada diagnosis DIEM.

Hasil pemeriksaan imunoserologi pada kunjungan kontrol 7 hari memperlihatkan nilai IgE dalam batas normal. Selain itu, muncul lesi multiipel ulser pada mukosa labial bawah dan lesi erosi pada mukosa bukal kiri dan kanan. Gambaran klinis dan hasil pemeriksaan penunjang mengarahkan penegakan diagnosa HAEM. Pasien menolak dirujuk untuk pemeriksaan imunoserologi IgG anti HSV-1. Pada kunjungan kontrol 14 hari

dari kunjungan awal, terlihat lesi ekstraoral dan intraoral mengalami perbaikan dan pasien tidak mengeluhkan sakit saat menelan dan bicara.

Eritema multiforme merupakan kelainan inflamatoris yang memperlihatkan manifestasi klinis pada kulit, mukosa ataupun keduanya.⁸ Eritema multiforme umumnya disebabkan oleh virus herpes simpleks (herpes associated erythema multiforme/HAEM) dan jarang, namun dapat disebabkan karena reaksi terhadap obat-obatan (drug-induced erythema multiforme/DIEM). Pada kasus ini diagnosa kerja DIEM ditegakkan pertama kali, sebab diduga terdapat hubungan antara krusta pada bibir dengan riwayat pengobatan, karena setelah penghentian obat dari dokter kulit dan kelamin terlihat perbaikan lesi pada bibir. Hal tersebut juga mengeksklusi kemungkinan diagnosa penyakit autoimun vesikobulosa. Obat-obatan yang dapat memicu EM diantaranya adalah *long acting sulfa drugs* terutama sulphonamides, co-trimoxazole, phenytoin, carbamazepine dan *nonsteroidal antiinflammatory drugs* seperti diklofenak, ibuprofen, dan salisilat.

Pemeriksaan pada kontrol 7 hari memperlihatkan lesi bibir mengalami perbaikan. Namun, pasien mengeluhkan ulser multipel pada mukosa labial bawah, serta mukosa bukal kiri dan kanan yang erosif. Kondisi klinis yang nampak disertai hasil pemeriksaan IgE dengan nilai Normal, menghilangkan kemungkinan DIEM sebagai diagnosa kerja dan memunculkan diagnosa kerja baru, yaitu, HAEM. Untuk mendukung penegakkan diagnosa tersebut, pasien dirujuk untuk melakukan pemeriksaan imunoserologi IgG anti HSV-1. Terapi yang diberikan adalah menghentikan penggunaan salep racikan Deksametason, melanjutkan kompres NaCl 0,9% dengan tujuan melembabkan bibir dan juga melanjutkan terapi vitamin B12 serta memberikan terapi antibiotik sefadroksil selama 7 hari.

Nilai IgG anti HSV-1 tidak didapatkan sebagai penunjang diagnosa HAEM, saat pasien datang untuk kontrol 14 hari dari kunjungan pertama, karena pasien menolak melakukan pemeriksaan imunoserologi tersebut. Namun karena lesi rongga

mulut telah mengalami perbaikan tanpa pemberian antivirus, diagnosa kerja HAEM dipertimbangkan sebagai diagnosis banding, sedangkan diagnosis kerja diduga sebagai OEM. OEM dipertimbangkan sebagai diagnosis karena manifestasi klinis khas EM pada pasien hanya muncul di mukosa oral tanpa adanya lesi tipikal di kulit. Hal ini sesuai dengan definisi OEM sebagai penyakit EM dengan manifestasi mukosa tanpa disertai lesi kulit (*kutan*).

Terapi untuk EM berdasarkan atas berat ringannya gambaran klinis. Kondisi ringan biasanya akan sembuh dalam 2-6 minggu. Perlindungan terhadap lesi, topikal analgetik dan anastesi untuk kontrol rasa sakit dan makanan cair sangat dianjurkan dalam kondisi ini. Bagi kasus berat pengelolaan intensif dengan cairan intravena bisa diberikan oral antihistamin dan topikal steroid. Sistemik kortikosteroid dapat diberikan dan sukses pada beberapa kasus pasien, tetapi dasar pemberian obat ini untuk Erythema Multiforme masih terbatas.⁹

Pada pasien ini diberikan kortikosteroid dan antihistamin topikal dalam bentuk salep racikan deksametason. Pasien juga diberikan multivitamin B₁₂ dan Asam folat. Asam folat atau vitamin B₉ mempunyai fungsi membantu tubuh dalam proses metabolisme protein dan pembentukan sel darah merah, yang berfungsi membawa oksigen untuk diedarkan keseluruh tubuh. Vitamin B₁₂ bersama-sama asam folat membentuk senyawa *S-adenosylmethionine* (SAME) yang terlibat dalam fungsi kekebalan tubuh, vitamin B₁₂ juga berfungsi menjaga dan meningkatkan energi serta membantu mengatur pembentukan sel darah merah. Sehingga dengan pemberian vitamin B₁₂ dan asam folat diharapkan dapat mempercepat penyembuhan lesi.²

KESIMPULAN

Oral EM adalah varian EM yang jarang ditemukan dan dibahas. Meskipun awalnya serangan primer OEM hanya melibatkan mukosa oral, namun serangan lanjutannya dapat mengakibatkan keterlibatan lesi kulit yang parah dan kemungkinan berkembang menjadi EM tipe minor, tipe mayor hingga SJS atau

TEN. Penting untuk dapat membedakan OEM dari diagnosis banding lain seperti HAEM dan DIEM sehingga mampu melakukan tatalaksana segera dan follow-up yang baik.

DAFTAR PUSTAKA

1. Neville BW, Damm DD, Allen CM, Bouquot J. Oral, and Maxillofacial Pathology, 3rd Edition - 9781416034353. 3rd ed. Saunders; 2009.
2. Joseph TI, Vargheese G, George D, Sathyan P. Drug-induced oral erythema multiforme: A rare and less recognized variant of erythema multiforme. *J Oral Maxillofac Pathol.* 2012; 16(1): 145-148. doi: 10.4103/0973-029X.92995.
3. A Simbli M. Erythema multiforme: challenging diagnosis for internists. *J Clin Case Reports.* 2013; 3(7). doi: 10.4172/2165-7920.1000285.
4. Ayangco L, Rogers RS. Oral manifestations of erythema multiforme. *Dermatol Clin.* 2003; 21(1): 195-205. doi: 10.1016/S0733-8635(02)00062-1.
5. Burnett JW, Laing JM, Aurelian L. Acute skin eruptions that are positive for herpes simplex virus DNA polymerase in patients with stem cell transplantation: a new manifestation within the erythema multiforme reactive dermatoses. *Arch Dermatol.* 2008; 144(7): 902-907. doi: 10.1001/archderm.144.7.902.
6. Kennett S. Erythema multiforme affecting the oral cavity. *Oral Surg Oral Med Oral Pathol.* 1968; 25(3): 366-373. doi: 10.1016/0030-4220(68)90010-8.
7. Bean SF, Quezada RK. Recurrent oral erythema multiforme. Clinical experience with 11 patients. *JAMA.* 1983; 249(20): 2810-2812. doi: 10.1001/JAMA.1983.03330440048031.
8. Scully C, Bagan J. Oral mucosal diseases: erythema multiforme. *Br J Oral Maxillofac Surg.* 2008; 46(2): 90-95. doi: 10.1016/j.bjoms.2007.07.202.
9. Bajaj P, Sabharwal R, Mohammed RP, Garg D, Kapoor C, Bajaj Professor P. Erythema Multiforme Classification and Immunopathogenesis. *J Adv Med Dent Scie.* 2013; 1(2): 40-47.