

## STUDI KASUS

# Bikuspidisasi dan *crown lengthening* pada gigi geraham kedua kanan mandibula

Putu Mariati Kaman Dewi\* dan Raphael Tri Endra Untara\*\*

\*Program Studi Konservasi Gigi Program Pendidikan Dokter Gigi Spesialis, Fakultas Kedokteran Gigi, Universitas Gadjah Mada, Yogyakarta, Indonesia

\*\*Departemen Konservasi Gigi, Fakultas Kedokteran Gigi, Universitas Gadjah Mada, Yogyakarta, Indonesia

\*Jl Denta No 1 Sekip Utara, Yogyakarta, Indonesia; e-mail: putuima@ymail.com

---

### ABSTRAK

Gigi pasca perawatan saluran akar rentan mengalami fraktur karena kehilangan bagian koronal yang cukup banyak akibat karies, trauma, serta perawatan saluran akar itu sendiri. Pasak digunakan untuk meningkatkan retensi restorasi pada gigi dengan kerusakan yang luas. *Radix anchor* adalah salah satu pasak metal yang memiliki modulus elastisitas yang tinggi sehingga tekanan pengunyahan yang berlebihan dapat menyebabkan terjadinya fraktur. Studi kasus ini melaporkan hasil perawatan bikuspidisasi dan *crown lengthening* yang diikuti restorasi mahkota porselin fusi metal pada gigi pasca perawatan saluran akar yang mengalami fraktur setelah direstorasi dengan pasak *Radix Anchor*. Seorang pasien laki-laki usia 46 tahun datang dengan keluhan gigi geraham kanan bawah sakit saat mengunyah setelah makan makanan keras. Gigi tersebut pernah dilakukan perawatan saluran akar 2 tahun yang lalu. Berdasarkan pemeriksaan subjektif, objektif dan radiografis, diagnosis dari kasus ini adalah gigi nonvital pasca perawatan saluran akar disertai fraktur Ellis kelas VI dan lesi pada bifurkasi derajat 2. Perawatan yang dilakukan adalah bikuspidisasi gigi 47 dan *crown lengthening*, kemudian gigi direstorasi dengan mahkota penuh porselin fusi metal dengan pasak fiber pada akar mesial. Satu bulan pasca perawatan menunjukkan bahwa gejala sakit saat mengunyah sudah tidak ada dan gigi dapat berfungsi dengan normal. Bikuspidisasi merupakan perawatan alternatif untuk menghindari pencabutan gigi dan menjaga jaringan keras yang tersisa untuk membangun restorasi yang fungsional.

**Kata kunci:** bikuspidisasi; *crown lengthening*; geraham kedua kanan mandibular

**ABSTRACT:** *Bicuspidization and crown lengthening on mandibular second molar. Endodontically treated teeth were more susceptible to fractures due to loss of coronal sections caused by caries, trauma, and root canal treatment itself. Posts are used to increase the retention of the restoration on the tooth with extensive defect. Radix Anchor system is one of metal post that has a high elastic modulus and with the excessive mastication forces, it can lead to fractures. This article reported the result of surgical endodontic treatment followed by porcelain fused to metal crown on endodontically treated tooth which fracture after being restored with Radix Anchor post. A 46 years old male patient came with complaints of pain in the lower right molar after eating a solid food. Root canal treatment was conducted on the same tooth 2 years ago. According to subjective, objective and radiograph examination, diagnosis of this case is non-vital tooth after root canal treatment with class VI Ellis fracture and grade 2 bifurcation lesion. The treatment for this case is bicuspidization and crown lengthening of the tooth 47. The tooth was restored with full porcelain fused to metal crown and fiber post on mesial root. One month after treatment, the symptoms diminished and the tooth was normally functioned. Bicuspidization was an alternative treatment to avoid extraction and preserve remaining tooth structure to build a functional restoration.*

**Keywords:** *bicuspidization; crown lengthening; mandibular second molar*

---

### PENDAHULUAN

Gigi yang telah dilakukan perawatan saluran akar mengalami perubahan fisik dan kimiawi karena berkurangnya elastisitas, perubahan morfologi, sifat biomekanis, serta kehilangan propriosepsi.

Perubahan internal yang terjadi pada gigi menyebabkan gigi menjadi rawan terhadap fraktur. Kehilangan struktur koronal yang luas akibat karies menyebabkan sisa struktur gigi menjadi berkurang. Prosedur perawatan saluran akar yang terdiri dari

preparasi akses ke kavitas, pembentukan akses yang lurus ke akar gigi, preparasi saluran akar, penggunaan berbagai macam larutan irigasi, dapat mengurangi struktur gigi yang pada akhirnya dapat mempengaruhi resistensi fraktur.<sup>1</sup> Kondisi pasca perawatan saluran akar gigi berhubungan secara signifikan dengan fraktur subgingiva. Fraktur subgingiva biasanya terjadi pada gigi geraham rahang bawah.<sup>2</sup> Terdapat hubungan antara sisa struktur gigi yang tersedia dan kemampuan untuk menahan tekanan oklusal sehingga diperlukan restorasi pasca perawatan saluran akar yang sesuai dan dilakukan secepat mungkin setelah perawatan saluran akar selesai dilakukan.<sup>1</sup> Restorasi resin komposit yang luas pada gigi vital maupun pasca perawatan endodontik, tanpa desain preparasi yang melindungi kuspas gigi, menyebabkan gigi tersebut rawan fraktur.<sup>2</sup>

Pasak intraradikular diindikasikan pada gigi pasca perawatan saluran akar yang mengalami kerusakan yang berat. Pasak intraradikular bekerja dengan cara mendistribusikan tekanan ke seluruh akar gigi.<sup>3</sup> Baik pasak *fabricated* atau *pre-fabricated* berbahan metal dapat digunakan untuk rekonstruksi gigi pasca perawatan saluran akar. Pasak prefabricated berbentuk paralel seperti *Radix Anchor*, mendistribusikan tekanan pada akar lebih merata dan lebih retentif jika dibandingkan dengan pasak logam berbentuk *tapered* serta memiliki tingkat kesuksesan lebih tinggi. Namun demikian pasak ini memiliki kerugian biologis dan mekanis karena memiliki modulus elastisitas yang tinggi serta dapat menyebabkan fraktur akar.<sup>4</sup> Diameter pasak *Radix Anchor* yang besar menyebabkan pengurangan struktur gigi menjadi lebih banyak sehingga dapat mengurangi resistensi terhadap fraktur.

Jika gigi pasca perawatan saluran akar yang mengalami fraktur akar disertai lesi furkasi derajat dua atau tiga dengan *biological width* yang terganggu, maka dapat dilakukan perawatan endodontik bedah yaitu bikuspidisasi dan *crown lengthening*.<sup>5</sup> Bikuspidisasi adalah prosedur bedah yang dilakukan pada gigi geraham rahang bawah dengan memisahkan akar mesial dan akar distal melalui furkasi dan mempertahankan kedua akar

tersebut di dalam rongga mulut yang kemudian dipreparasi seperti bentuk premolar, sedangkan *crown lengthening* dilakukan untuk mengekspos bagian gigi yang solid pada gigi yang mengalami fraktur sehingga didapatkan bagian gigi yang cukup baik untuk restorasi selanjutnya.<sup>6</sup>

Studi kasus ini melaporkan hasil perawatan bikuspidisasi dan *crown lengthening* yang diikuti restorasi mahkota porselin fusi metal dengan pasak fiber di akar mesiobukal pada gigi pasca perawatan saluran akar yang mengalami fraktur setelah direstorasi dengan pasak *Radix Anchor*. Dalam naskah publikasi ini, pasien sudah menyetujui bahwa kasusnya akan dipublikasikan untuk kepentingan ilmu pengetahuan.

## METODE

Pasien laki-laki usia 46 tahun datang ke klinik Konservasi Gigi RSGM Prof. Soedomo FKG UGM dengan keluhan gigi geraham kanan bawah sakit saat mengunyah. Gigi tersebut sakit sejak 3 hari yang lalu setelah pasien makan makanan keras. Pasien merasa ada bagian gigi yang patah. Gigi tersebut pernah dilakukan perawatan saluran akar 2 tahun yang lalu. Dari setelah perawatan sampai saat menjelang patah, gigi tersebut tidak pernah sakit. Pasien menyangkal riwayat alergi obat dan penyakit tekanan darah tinggi, penyakit jantung, dan diabetes. Dari pemeriksaan objektif tampak gigi 47 dengan tumpatan komposit kavitas kelas II. Pasien merasa sakit saat perkusi. Hasil pemeriksaan transiluminasi dengan LED tampak garis retakan di bagian distoklusal hingga mencapai subgingiva. Dari pemeriksaan radiograf, tampak radiolusen pada area bifurkasi dari dasar kamar pulpa sampai tulang alveolar. Tampak gambaran garis radiolusen pada tumpatan sisi mesial dan penurunan tulang alveolar pada sisi mesial gigi 47. Diagnosis pada kasus ini adalah gigi 47 non-vital pasca PSA dengan fraktur Ellis kelas VI disertai lesi furkasi derajat 2. Prognosis dinyatakan baik karena sisa struktur gigi yang ada masih dapat direstorasi, akar distal dan mesial didukung oleh tulang alveolar dan jaringan periodontal yang adekuat, pasien kooperatif, dan kebersihan mulut pasien juga cukup baik. Pada kunjungan pertama,

pasien diberi penjelasan mengenai prosedur, rencana perawatan, biaya serta waktu perawatan. Pasien kemudian menandatangani *informed consent* sebelum dilakukan perawatan. Dengan persetujuan pasien, dilakukan pembongkaran restorasi lama. Preparasi saluran pasak dilakukan terhadap saluran akar mesiobukal dengan panjang saluran pasak 14 mm dan menyisakan guta perca 5 mm. Pasak yang dipakai merupakan pasak fiber (Fiberpost, Dentsply). Preparasi saluran pasak dilakukan dengan *precision drill* khusus dengan ukuran yang sesuai dengan pasak fiber yang akan digunakan. Kemudian, saluran akar diirigasi dengan salin lalu dikeringkan dengan *paper point* steril. Etsa diaplikasikan pada saluran pasak selama 15 detik lalu dibilas dengan air dan dikeringkan dengan *paper point* steril. Bonding diaplikasikan pada dinding saluran pasak dan kavitas menggunakan *microbrush*. Kelebihan bonding dibersihkan dengan *paper point* lalu disinari dengan *light curing unit* selama 20 detik. Semen resin dipersiapkan, dimasukkan ke dalam saluran pasak kemudian pasak fiber diinsersikan, disinari dengan *light curing unit* selama 20 detik lalu kavitas diisi dengan bahan komposit *core build-up* (Build itFR, Pentron).

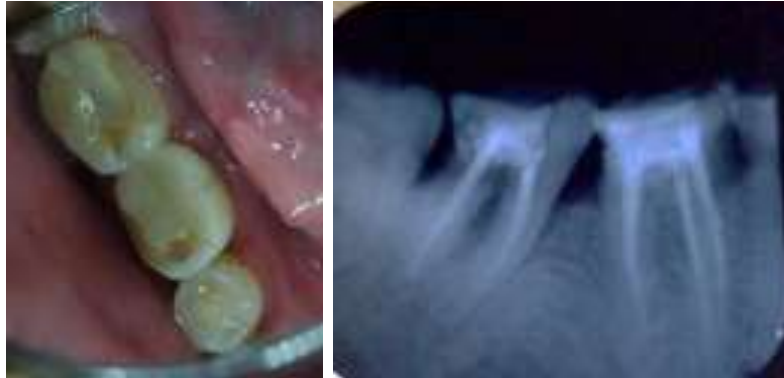Pada kunjungan kedua, dilakukan operasi bikuspidisasi dan *crown lengthening*. Tahapan pertama adalah sterilisasi daerah operasi, gigi, dan jaringan sekitarnya dengan iod lalu dilakukan anestesi intraligamen pada gigi 47 di bagian bukal dan lingual. Separasi pada gigi 47 dilakukan menggunakan bur berbentuk fisur yang panjang. Separasi ini dilakukan dengan teknik pemotongan vertikal arah bukal-lingual hingga membelah mahkota gigi tersebut menjadi 2 bagian mesial dan distal tepat pada bifurkasi. Batas separasi gigi 47 dicek menggunakan *probe periodontal*. Pecahan gigi pada bagian akar distal di dekat pasak logam diambil dan dilakukan penghalusan bagian gigi yang tajam menggunakan *fine finishing bur*. Dilakukan penandaan area gusi bagian distal sampai area bifurkasi dengan *periodontal pocket marker* kemudian dilakukan pemotongan gusi.

Operasi dikompresi menggunakan kapas selama 3 menit lalu ditutup dengan *periodontal pack*. Pasien diberi resep obat antibiotik dan analgesik

serta diberi instruksi pasca bedah tertulis yaitu kompres dingin pada wajah di sisi kiri selama 24 jam pertama jika terjadi pembengkakan, dilarang menyikat area operasi maupun melakukan gerakan menghisap-hisap area bedah, dan menyikat gigi sekitarnya dengan perlahan. Berkumur dengan obat kumur dapat dilakukan 1 minggu sampai kontrol dilakukan. Pasien disarankan agar berhati-hati saat makan dengan sisi yang berlawanan untuk mengunyah sampai waktu evaluasi. Pasien dijadwalkan untuk evaluasi/kontrol pasca bedah, satu minggu setelah bedah.

Pada kunjungan ketiga, *periodontal pack* serta jahitan dilepas kemudian area bedah diirigasi dengan larutan salin. Bangunan inti dibuat menggunakan resin komposit. Setiap lapis bahan resin yang diletakkan untuk membuat bangunan inti diaktivasi dengan *light curing unit* selama 20 detik. Dilakukan preparasi tonggak menyerupai bentuk morfologi gigi premolar. Kemudian, *retraction cord* dipasang pada gigi 47. Selanjutnya, dilakukan pencetakan gigi dengan teknik *double impression* pada rahang bawah serta menggunakan alginat pada rahang atas. Pemilihan warna gigi dilakukan menggunakan *Vita Classic shade guide*. Didapatkan warna gigi A3,5 untuk bagian servikal dan A3 untuk bagian 2/3 insisal, selanjutnya dilakukan pemasangan mahkota sementara pada gigi 47. Model gigi dikirim ke laboratorium untuk pembuatan mahkota penuh porselin fusi metal gigi 47.

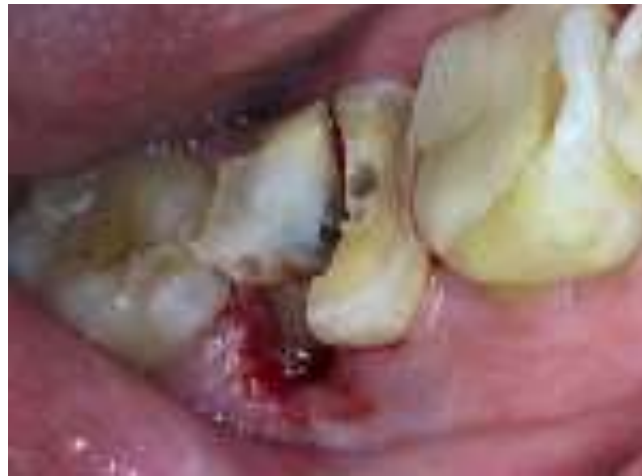Gingiva yang telah ditandai, dipotong menggunakan pisau periodontal Kirkland sesuai dengan area yang telah ditandai. Selanjutnya, dilakukan kuretase jaringan yang dilanjutkan dengan *bone sounding* menggunakan *probe periodontal* dan didapatkan kedalaman *junctional epithelium* terhadap margin gingiva sebesar 2 mm. Pembukaan *flap envelope* pada gigi 47 dilakukan menggunakan rasparatorium. Pengurangan tulang bagian distobukal dilakukan menggunakan bur tulang berbentuk bulat kemudian dilakukan penghalusan dengan *microbone file*. Area operasi diirigasi untuk menghilangkan debris dan sisa-sisa jaringan granulasi. Flap dijahit dengan teknik *interrupted suture* sebanyak 1 jahitan kemudian area.



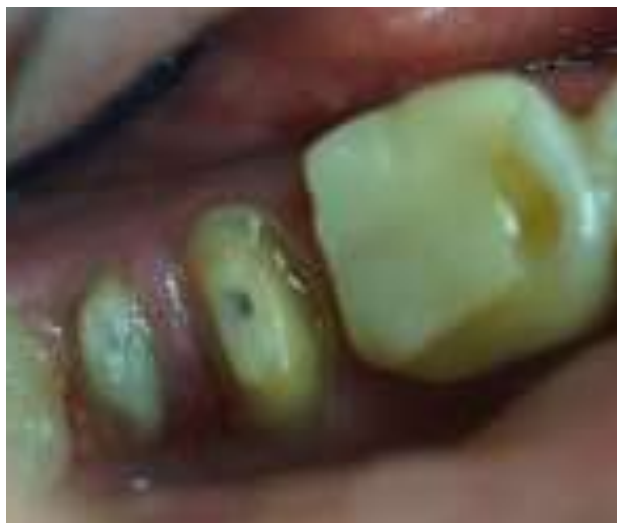(A)

(B)

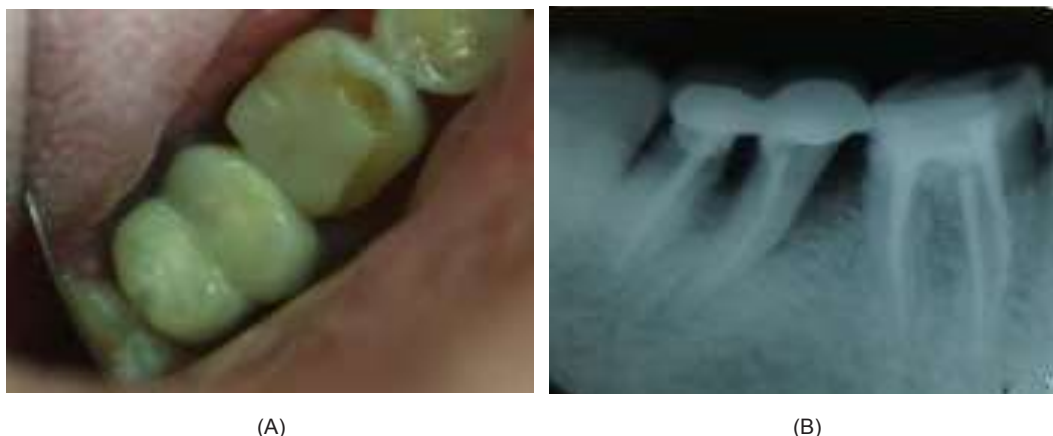
**Gambar 1.** (A) Gambaran klinis tampak oklusal gigi 47 dengan garis fraktur pada sisi distoklusal (B) Gambaran radiografis gigi 47. Tampak gambaran radiolusen pada area bifurkasi



**Gambar 2.** Pemotongan area bifurkasi dan pengurangan gingiva sisi distal



**Gambar 3.** Preparasi Mahkota gigi 47 yang dibuat menyerupai preparasi premolar



**Gambar 4.** (A) Gambaran klinis pasca sementasi mahkota (B) Gambaran radiografis pasca sementasi mahkota

Pada kunjungan keempat, dilakukan pengepasan mahkota penuh porselin fusi metal gigi 47 dan sementasi mahkota dengan semen resin. Penyinaran awal selama 10 detik dilakukan untuk mendapatkan fiksasi kedudukan mahkota penuh porselin fusi metal. Kelebihan semen dibersihkan sebelum melanjutkan penyinaran lagi selama 30 detik. Dilakukan pengecekan oklusi serta pengambilan gambar radiograf pada saat insersi mahkota jaket. Pasien diberikan pengetahuan mengenai cara pembersihan area bifurkasi menggunakan sikat gigi interdental serta rutin kontrol ke dokter gigi. Pasien diminta kontrol 1 minggu kemudian lalu kontrol dilanjutkan 1 bulan kemudian. Setelahnya, pasien disarankan untuk rutin kontrol ke dokter gigi 3 bulan sekali.

## PEMBAHASAN

Pada kasus ini, telah dilakukan perawatan saluran akar terhadap gigi 47 sekitar 2 tahun yang lalu. Pada gigi tersebut juga telah dipasang pasak *parallel serrated* berbahan dasar logam pada saluran akar distal kemudian dilakukan restorasi resin komposit kelas II. Gigi tersebut mengalami fraktur pada bagian distoklusal hingga mencapai akar dan bifurkasi. Pasien mulai merasakan nyeri setelah makan makanan yang keras. Pada kasus ini, fraktur yang terjadi disebabkan oleh restorasi resin komposit yang tidak adekuat dengan desain preparasi yang tidak melindungi kusp gigi, penggunaan pasak *Radix Anchor* berbahan dasar metal dengan diameter yang besar, serta trauma karena

menggigit makanan keras. Beban oklusi pada gigi dengan restorasi luas dan kehilangan dentin yang cukup banyak menyebabkan terjadinya fraktur.

Selain fraktur pada mahkota hingga melibatkan akar, pada kasus ini juga ditemukan lesi pada area bifurkasi. Penyebab utama terjadinya lesi pada furkasi adalah kehilangan perlekatan yang progresif akibat peradangan pada periodontal. Peradangan pada periodontal terjadi akibat bakteri pada plak yang dipengaruhi oleh faktor anatomi lokal. Faktor anatomi lokal dapat mempengaruhi deposisi plak atau mengganggu proses pembersihan plak sehingga hal ini berdampak signifikan terhadap kehilangan perlekatan pada gigi.<sup>7,8</sup> Pada kasus ini, terdapat lesi furkasi derajat II disertai dengan poket periodontal pada interdental gigi 46 dan 47. Pada pasien ditemukan banyak karang gigi di bagian geraham sebelah lingual dan anterior bawah bagian lingual. Selain faktor tersebut, terdapat titik kontak yang kurang baik antara gigi 46 dan 47 sehingga gigi 46 memerlukan pemasangan mahkota untuk perbaikan titik kontak.

Gigi dengan kehilangan struktur koronal yang banyak dan akan diberi restorasi mahkota pasca perawatan saluran akar, memerlukan pemberian pasak untuk retensi mahkota sehingga gigi dapat menahan tekanan fungsional.<sup>9</sup> Pemasangan pasak fiber pada mesiobukal dilakukan sehingga beban terdistribusi lebih merata. Pasak fiber memiliki modulus elastisitas yang rendah dan menyerupai dentin yaitu sebesar 18-42 Gpa.<sup>10</sup>

Pada gigi 47, gigi yang patah melibatkan bagian distal mahkota hingga mencapai sepertiga bagian koronal akar dan bifurkasi sehingga diperlukan prosedur *crown lengthening* pada akar distal untuk mendapatkan *ferrule effect*. *Ferrule effect* adalah cincin metal 360 derajat yang mengelilingi dinding paralel dentin dan meluas ke arah koronal dari pundak preparasi.<sup>6</sup> *Ferrule effect* berfungsi untuk mengurangi gaya unkit, efek *wedging* dari pasak *tapered*, serta tekanan lateral.<sup>11</sup> Sisa struktur koronal sebesar 2 mm diperlukan untuk *ferrule effect*. Apabila sisa struktur gigi tidak mencukupi, maka diperlukan tindakan bedah untuk mendapatkan struktur dentin yang baik. Pengurangan tulang dilakukan dengan menjaga *biological width* agar tidak terjadi inflamasi kronis yang diakibatkan oleh penempatan margin restorasi yang mendekati tulang.<sup>6</sup>

Bikuspidisasi adalah prosedur bedah yang dilakukan pada gigi geraham rahang bawah dengan memecah akar mesial dan akar distal untuk menghilangkan furkasi dan membantu pembersihan bagian furkasi dengan lebih baik. Indikasi dari bikuspidisasi adalah fraktur akar, hilangnya tulang yang melibatkan satu atau dua akar dan tidak dapat diperbaiki dengan prosedur terapi regeneratif, lesi furkasi kelas II atau III, pengisian saluran akar yang kurang baik, adanya kondisi akar yang sangat dekat satu sama lain sehingga tidak cukup untuk membuat ruang embrasur serta fraktur akar atau karies pada akar yang mengganggu *biological width*. Kontra indikasi untuk perawatan ini adalah tingkat kebersihan mulut yang rendah, akar yang menyatu (fusi), bentuk jaringan tidak menguntungkan, akar yang tertanam pada rahang, serta tidak dilakukan perawatan endodontik sebelumnya. Keberhasilan dari bikuspidisasi bergantung pada tiga faktor yaitu stabilitas dan kemampuan tulang dalam mendukung gigi yang telah dibelah, tidak adanya galur yang parah pada sisi mesial akar distal ataupun sisi distal akar mesial, separasi yang cukup pada akar mesial dan akar distal untuk menciptakan embrasur yang cukup untuk kebersihan rongga mulut. Bikuspidisasi merupakan pilihan terapi yang cukup baik untuk mempertahankan gigi yang memiliki prognosis "hopeless" dalam konteks periodontal.<sup>5</sup>

Sisa akar yang tertanam harus dilakukan perawatan saluran akar terlebih dahulu kemudian diberi restorasi mahkota tuang penuh fusi metal dengan bentuk dua premolar yang menyatu.<sup>12</sup> Mahkota tuang penuh merupakan standar baku yang digunakan untuk restorasi pasca perawatan saluran akar dan diindikasikan pada kasus ini karena gigi telah menjadi lemah akibat kerusakan yang luas, adanya keterlibatan yang luas pada enamel bagian servikal serta gigi sudah pernah direstorasi sebelumnya.<sup>13</sup> Tekanan lateral pada gigi dikurangi dengan membuat inklinasi tonjol mahkota menjadi lebih landai.<sup>12</sup>

Kontrol satu bulan pasca restorasi menunjukkan hasil yang baik. Tidak ada keluhan sakit dan gigi sudah bisa digunakan untuk mengunyah. Berdasarkan pemeriksaan klinis, tidak terdapat kemerahan di sekitar gusi sedangkan pada pemeriksaan radiografis tampak radiolusen pada bifurkasi mulai mengecil.

## KESIMPULAN

Gigi non vital pasca PSA dengan fraktur mahkota-akar disertai lesi pada bifurkasi dapat dilakukan perawatan endodontik bedah yaitu bikuspidisasi dan *crown lengthening* dan kemudian direstorasi dengan mahkota penuh porselin fusi metal dan pasak fiber *prefabricated*. Perawatan endodontik bedah merupakan perawatan alternatif untuk menghindari pencabutan gigi dan menjaga jaringan keras yang tersisa untuk membangun restorasi yang fungsional.

## DAFTAR PUSTAKA

1. Chandra S, Agrawal NI, Sivaji SK. Fracture resistance of endodontically treated single rooted premolars restored with sharonlay: an in vitro study. *Journal of Conservative Dentistry*. 2016; 19 (03): 270-273.
2. Tang W, Wu Y, Smales RJ. Identifying and reducing risk for potential fractures in endodontically treated teeth. *J Endod*. 2010; 36 (04): 609- 617.
3. Amarnath GS, Swetha MU, Muddugangadhar BC, Sonika R, Garg A, Rao P. Effect of post material and length on fracture resistance of

- endodontically treated premolars: an in vitro study. *Journal of International Oral Health*. 2015; 7(07): 22-28.
4. Almuhaiza M. Fracture resistance of three different post and core systems on endodontically treated teeth: an in vitro study. *Journal of International Oral Health*. 2016; 8(06): 679-682.
  5. Hussein MA, Watted N, Abdulgani A. Bicuspization of mandibular molar: a clinical review: case report. *IOSR-JDMS*. 2015; 14(06): 77-85.
  6. Hempton TJ, Dominici JT. Contemporary crown-lengthening therapy: a review. *JADA*. 2010; 141(06): 647-655.
  7. Rose LF, Mealey BL, Genco RJ, Cohen DW. *Periodontics: medicine, surgery, and implants*, Missouri: Elsevier Mosby; 2004. 554.
  8. Newman MG, Takei HH, Klokkevold PR, Carranza FA. *Carranza's clinical periodontology* tenth edition, China: Elsevier Mosby; 2006. 991.
  9. Cheung W. A review of the management of endodontically treated teeth post, core and the final restoration. *JADA*. 2005; 136: 611-619.
  10. Bru E, Forner L, Liena C, Almenar A. Fibre post behaviour prediction factors. a review of the literature. *J Clin Exp Dent*. 2013; 5(03): 150-153.
  11. Stankiewicz NR, Wilson PR. The ferrule effect: a literature review. *International Endodontic Journal*. 2002; 35: 575-581.
  12. Sahoo S, Sethi K, Kumar P, Bansal A. Management of periodontal furcation defects employing molar bisection: a case report with review of the literature. *Dental Hypotheses*. 2013; 4(03): 97-101.
  13. Polesel A. Restoration of endodontically treated posterior tooth. *Giornale Italiano di Endodonzia*. 2014; 28: 2-16.