

STUDI KASUS

Skleroterapi injeksi *boiling water* pada hemangioma tipe kavernosa mukosa bukal dekstra

Bulfendri Doni*✉, Maria Goreti Widiastuti**, Elizabeth Riyati Titi Astuti***

*Program Studi Bedah Mulut dan Maksilofasial, Program Pendidikan Dokter Gigi Spesialis, Fakultas Kedokteran Gigi, Universitas Gadjah Mada, Yogyakarta, Indonesia

** Departemen Bedah Mulut dan Maksilofasial, Fakultas Kedokteran Gigi, Universitas Gadjah Mada, Yogyakarta, Indonesia

***Departemen Bedah Mulut dan Maksilofasial, Fakultas Kedokteran Gigi, Universitas Gadjah Mada, Yogyakarta, Indonesia

*Jl. Denta No 1 Sekip Utara, Yogyakarta, Indonesia; ✉ koresponden: bulfendri@mail.ugm.ac.id

ABSTRAK

Hemangioma merupakan tumor jinak pada sistem pembuluh darah. Lokasi pada rongga mulut sering ditemukan pada daerah bibir, lidah dan mukosa bukal. Terdapat tiga tipe hemangioma berdasarkan gambaran histologinya yaitu kapiler, kavernosa dan telangiectasia. Pilihan pengobatannya adalah dengan pembedahan, skleroterapi, pemberian kortikosteroid dan obat anti kanker. Salah satu bahan yang dapat digunakan untuk skleroterapi adalah *boiling water*. Panas dari injeksi *boiling water* akan merusak endotel sehingga menimbulkan inflamasi, terjadi fibrosis dan kemudian menimbulkan obliterasi. Tulisan ini bertujuan untuk melaporkan tindakan pengobatan hemangioma tipe kavernosa pada mukosa bukal dekstra dengan injeksi *boiling water* secara intralesi tanpa pembedahan. Pasien perempuan berusia 49 tahun didiagnosis mengalami hemangioma tipe kavernosa pada mukosa bukal dekstra. Riwayat ekstirpasi hemangioma 2 bulan yang lalu, namun masih tampak benjolan ukuran 2x1x0,5 cm, batas jelas, warna biru keunguan, permukaan licin, palpasi kenyal, dan nyeri tekan. Penanganan dilakukan dengan injeksi *boiling water* secara intralesi sebanyak 2,5 ml pada sisi anterior dan 2,5 ml pada sisi posterior. Diberikan dua tahap dengan jarak satu bulan, menggunakan prosedur yang sama. Hasil kontrol satu bulan setelah tindakan kedua didapatkan keluhan rasa tebal pada mukosa bukal dekstra saat diraba, nyeri tidak ada. Pemeriksaan klinis menunjukkan tidak ada benjolan, permukaan mukosa licin, warna sama dengan jaringan sekitar. Pemeriksaan palpasi teraba jaringan kenyal ukuran diameter 0,5 cm, nyeri tekan tidak ada. Tindakan injeksi *boiling water* pada hemangioma tipe kavernosa dapat memberikan hasil yang baik dengan tidak ada keluhan lagi dan tidak terlihat adanya lesi. Tindakan ini dapat dijadikan pilihan penanganan hemangioma tanpa pembedahan.

Kata kunci: *boiling water*; hemangioma kavernosa; mukosa bukal; skleroterapi

ABSTRACT: Injection sclerotherapy with boiling water in cavernous hemangiomas of dextra buccal mucosa.

Hemangioma is a benign tumor in the blood vessel system and is often found in the lips, tongue, and buccal mucosa. The three types of hemangioma based on histology picture are capillary, cavernous, and telangiectasia. Treatment options include surgery, sclerotherapy, corticosteroids, and anti-cancer drugs. One of the materials that can be used for sclerotherapy is boiling water. The heat from boiling water injection will damage the endothelium, causing inflammation, fibrosis, and obliteration. This paper reports treatment of cavernous type hemangioma in the buccal mucosa by intralesional injection of boiling water without surgery. A 49-year-old female patient came with a diagnosis of cavernous type hemangioma on dextra buccal mucosa. The patient underwent extirpation of hemangioma two months before, but a lump size 2x1x0,5 cm, clear boundary, blue-purplish color, smooth surface, firm on palpation, and tenderness remained. The treatment was intralesional boiling water injections of 2.5 ml on the anterior side and 2.5 ml on the posterior side. The process was performed in two stages one month apart, using the same procedure. Control was done one month after the second procedure, resulting in a thick feeling complaint on the buccal mucosa when touched without any pain. Clinical examination showed no bumps, and a smooth mucosal surface and the color was the same as the surrounding tissue. On palpation, found firm tissue size 0.5 cm in diameter without any tenderness. The injection of boiling water in cavernous hemangiomas can produce good results with no further complaints and recovery of the lesions. This procedure can be considered as a treatment for hemangioma without surgery.

Keywords: *boiling water*; cavernous hemangioma; buccal mucosa; sclerotherapy

PENDAHULUAN

Hemangioma adalah tumor jinak yang terjadi akibat gangguan perkembangan dan pembentukan pembuluh darah dan dapat terjadi pada setiap jaringan pembuluh darah, termasuk pada organ seperti hati, limpa, otak, tulang dan kulit atau mukosa.¹ Hemangioma dikarakteristikan dengan proliferasi sel endotel yang sangat cepat, diikuti dengan involusi secara bertahap. Kebanyakan hemangioma muncul pada minggu ke-8 setelah lahir dan lesi akan hilang dengan sendirinya setelah beberapa tahun.²

Hemangioma lebih sering terjadi pada perempuan dibanding laki-laki dengan rasio 3:1, dan lebih sering mengenai ras kulit putih.³ Hemangioma sering dijumpai pada bayi dan anak-anak. Walaupun demikian, tidak menutup kemungkinan terjadi pada orang dewasa. Prevalensi hemangioma \pm 1-3% pada neonatus dan \pm 10% pada bayi sampai dengan usia 1 tahun. Lokasi tersering dijumpainya hemangioma adalah pada daerah kepala dan leher yaitu sebesar 60%. Pada daerah rongga mulut sering ditemukan di bibir, lidah dan mukosa bukal.⁴ Sekitar 80% kasus berupa lesi tunggal, dan 1/4-nya merupakan lesi multipel.⁵

Secara histologis hemangioma dibedakan berdasarkan besarnya pembuluh darah yang terlibat. Ada 3 jenis hemangioma, yaitu: hemangioma kapiler, hemangioma kavernosa dan telangiectasia. Hemangioma kapiler terdiri atas: a) hemangioma kapiler pada anak (*nevus vasculosus*, *strawberry nevus*); b) granuloma piogenik; c) *cherry-spot* (*ruby-spot*), angioma senilis. Hemangioma kavernosa terbagi tiga, yaitu: hemangioma matang, hemangioma keratotik dan hamartoma vaskular. *Nevus flameus*, *angiokeratoma*, dan *spider angioma* tergolong dalam telangiectasia. Untuk praktisnya, Mulliken dan Glowacki membagi hemangioma ke dalam bentuk yang lebih sederhana, yaitu: hemangioma kapiler, hemangioma kavernosa dan hemangioma campuran.⁶

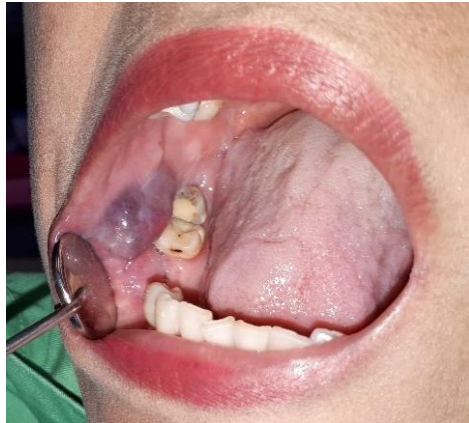Pilihan pengobatan hemangioma adalah dengan pembedahan, menggunakan injeksi

bahan sklerosis secara intralesi, pemberian kortikosteroid dan obat anti kanker.⁶ Skleroterapi merupakan pengobatan dengan cara menyuntikan bahan sklerosan pada lesi. Bahan sklerosan akan merusak lapisan endotel dan menyebabkan inflamasi, selanjutnya menjadi jaringan fibrosis dan diikuti dengan proses obliterasi.^{7,8} Berbagai bahan sklerosan termasuk didalamnya sodium morrhuate, *boiling water*, nitrogen mustard, sodium tetradecyl sulfate, telah digunakan untuk pengobatan hemangioma simtomatik dan untuk embolisasi malformasi *high-flow* vaskular.⁸ Keuntungan penggunaan bahan sklerosis ini adalah: penggunaannya sederhana dan murah, tidak ada perdarahan, tidak diperlukan rawat inap. Kekurangannya adalah: nyeri pasca operasi dan pasien harus ditangani dengan analgesik tingkat sedang, anafilaksis, nekrosis jaringan dan penggelembungan (4%), mioglobinuria sementara (2%), dan komplikasi jalan nafas (1%).⁹

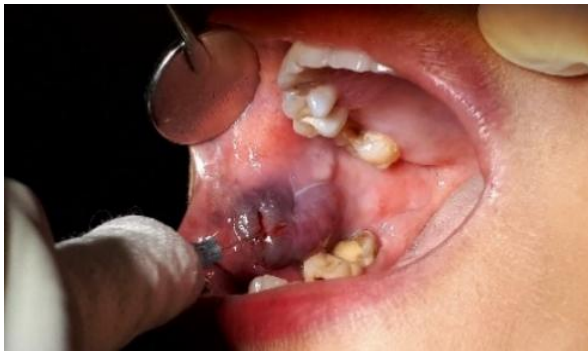Tulisan ini melaporkan satu kasus hemangioma tipe kavernosa mukosa bukal dekstra dengan tindakan pengobatan injeksi *boiling water* secara intralesi tanpa pembedahan pada seorang pasien wanita. Laporan kasus ini telah mendapatkan persetujuan dari pasien untuk dilakukan publikasi terhadap penyakit yang dideritanya.

METODE

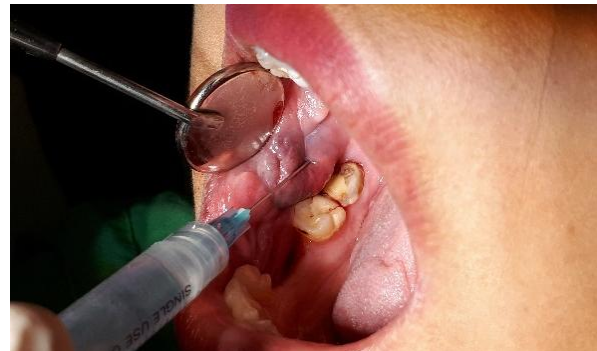Seorang pasien perempuan usia 49 tahun datang ke Poli Bedah Mulut RSUP DR. Sardjito pada tanggal 12 Juli 2017 dengan keluhan mukosa pipi sebelah kanan bekas tindakan operasi dua bulan yang lalu terdapat benjolan yang dirasakan makin membesar dan kadang nyeri. Secara klinis terlihat benjolan pada mukosa bukal dekstra ukuran 2x1x0,5 cm, batas jelas, warna biru keunguan, permukaan licin, palpasi kenyal, dan nyeri saat ditekan (Gambar 1). Hasil pemeriksaan patologi anatomi setelah dilakukan tindakan ekstirpasi sebelumnya disimpulkan lesi dengan diagnosis hemangioma tipe kavernosa mukosa bukal dekstra.



Gambar 1. Foto intra oral, terlihat gambaran lesi hemangioma pada mukosa bukal dekstra



Gambar 2. Penyuntikan dilakukan secara intralesi pada sisi anterior dari lesi



Gambar 3. Penyuntikan dilakukan secara intralesi pada sisi posterior dari lesi



Gambar 4. Persiapan *boiling water* dengan menggunakan water steril 20 ml yang dipanaskan dengan kompor listrik, dan spuit 3 cc yang dibalut kain kasa.

Penanganan hemangioma pada kasus ini dilakukan dengan injeksi *boiling water* secara intralesi sebanyak 2,5 ml pada sisi anterior

dan 2,5 ml pada sisi posterior (Gambar 2 dan 3). Tahap kedua dilakukan setelah 1 bulan berikutnya. Sebelum tindakan dilakukan injeksi

infiltrasi anestesi di sekeliling lesi. Persiapan *boiling water* dengan menggunakan water steril 20 ml yang dipanaskan sampai mendidih dengan kompor listrik. Penggunaan spuit injeksi ukuran 3 cc yang dibalut kain kasa bertujuan untuk menghindari panas pada tangan waktu melakukan injeksi (Gambar 4), serta pemakaian sarung tangan 3-4 lapis.

Tindakan injeksi *boiling water* pada pasien ini dilakukan sebanyak dua tahap dengan jarak satu bulan, menggunakan prosedur yang sama. Hasil kontrol satu bulan setelah tindakan pertama didapatkan keluhan rasa tebal pada pipi kanan saat diraba, nyeri tidak ada. Pada pemeriksaan terlihat lesi berwarna biru keunguan ukuran 1x0,5 cm, tidak ada benjolan, permukaan mukosa licin dan rata dengan jaringan sekitar. Pada palpasi teraba jaringan kenyal ukuran diameter 0,5 cm, nyeri tekan tidak ada (Gambar 5).

Setelah dilakukan tindakan injeksi *boiling water* kedua, pasien tidak ada keluhan, pada mukosa bukal dekstra tidak terlihat lagi adanya lesi yang berwarna biru keunguan, permukaan mukosa licin, warna sama dengan jaringan sekitar, palpasi dirasakan sedikit jaringan kenyal dan tidak keras, nyeri tekan tidak ada (Gambar 6).

PEMBAHASAN

Skleroterapi merupakan salah satu prosedur yang dapat digunakan untuk mengobati pembuluh darah atau malformasi pembuluh darah dengan cara menyuntikkan bahan sklerotik ke dalam lesi. Salah satu bahan sklerotik yang dapat digunakan adalah *boiling water*.^{8,10} Tujuan tindakan ini adalah menciptakan kerusakan dinding pembuluh darah.¹¹

Mekanisme tindakan skleroterapi secara umum akan menghasilkan kerusakan endotel yang menyebabkan fibrosis (Gambar 7). Kehancuran total endotel menyebabkan terpaparnya serat kolagen subendotel, agregasi trombosit, dan pelepasan faktor platelet terkait. Rangkaian kejadian ini memulai jalur intrinsik pembekuan darah dengan mengaktifkan faktor XII. Namun, trombosis biasanya terjadi sampai

tingkat tertentu sebagai hasil skleroterapi. Selain itu, setelah skleroterapi, ketebalan penuh fibrosis dari segmen yang dirawat akan terjadi setelah kompresi 6 minggu.¹¹

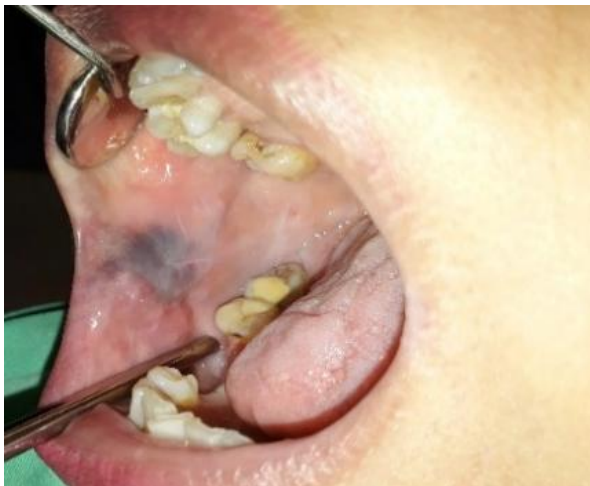Kerusakan endothelial dapat dipicu oleh sejumlah mekanisme, seperti perubahan tegangan permukaan membran plasma atau modifikasi fisik-kimia, lingkungan sel endotel melalui perubahan pH intravaskular atau osmolalitas. Endothelium dapat dihancurkan secara langsung oleh bahan kimia kaustik atau oleh faktor fisik lainnya seperti panas dan dingin. Agar skleroterapi efektif tanpa rekanalisasi pembuluh trombotik, kerusakan endotel dan nekrosis vaskular harus cukup luas untuk menghancurkan seluruh dinding pembuluh darah. Pemusnahan pada seluruh dinding pembuluh darah dan bukan hanya terhadap endothelium saja yang diperlukan.¹¹

Indikasi penggunaan dari skleroterapi ini terbagi atas terapeutik dan estetik, berikut dijelaskan sesuai Tabel 1.

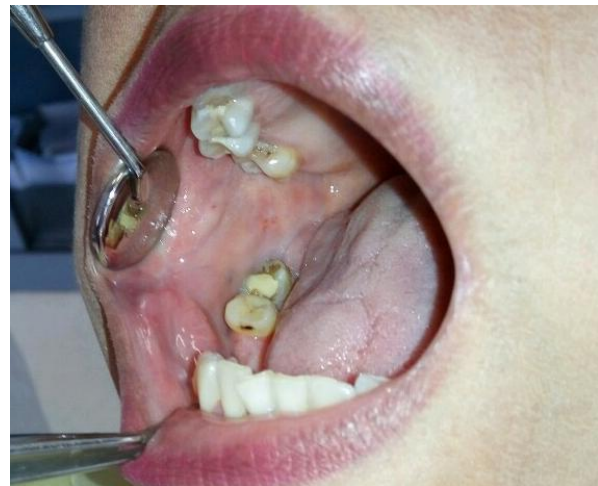Tabel 1. Indikasi penggunaan skleroterapi.⁷

	Indications	Evidence
Therapeutic indications	Varicose veins: Truncal veins, collateral veins, Varicose veins associated with incompetent perforating veins, reticular varicose veins, residual and recurrent varicose veins after interventions	Level A
	Vascular malformations: low-flow lesions such as venous malformations, lymphatic malformations, and rapidly growing or non-involuting hemangiomas	Level A
	Benign vascular tumors: angiolymphoid hyperplasia with eosinophilia	Level C
	Others: pyogenic granuloma, glomangioma, digital mucous cysts and venous lakes	Level C
Esthetic indications	Telangiectasias or spider veins Reticular veins	Level A

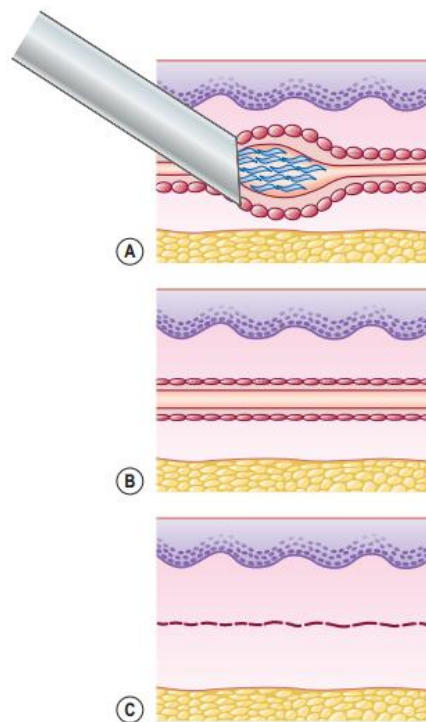
Kontraindikasi secara absolut dari skleroterapi ini adalah: trombosis vena akut atau superfisialis, adanya infeksi di daerah skleroterapi atau infeksi umum yang parah, imobilitas dengan kondisi



Gambar 5. Foto intra oral satu bulan setelah tindakan injeksi *boiling water* pertama.



Gambar 6. Foto intra oral satu bulan setelah tindakan injeksi *boiling water* kedua.



Gambar 7. Gambaran diagram mekanisme tindakan skleroterapi. A, Penempatan jarum yang benar ke pembuluh darah dan pelepasan larutan sklerotik. B, Tahap awal penghancuran endothelial dan pengaturan trombosis minimal. C, Tahap akhir terlihat pembentukan jaringan fibrosa.

harus di tempat tidur, penyakit oklusif arteri perifer stadium lanjut (stadium 3 atau 4), hipertiroidisme (dalam kasus sklerosan yang mengandung yodium), kehamilan pada trimester pertama dan setelah minggu ke 36 kehamilan, alergi terhadap bahan sklerosan, penyakit sistemik yang berat.

Kontraindikasi secara relatif adalah: edema pada kaki, inkompetensi persisten sapheno-femorales, trombofilia dengan riwayat trombosis vena dalam, diabetes kronis, tahap penyakit oklusi arteri perifer stadium 2, kesehatan umum yang buruk, dekompensasi miokard, migrain,

asma bronkial, adanya tanda-tanda alergi, dan hiperkoagulabilitas.⁷

Skleroterapi merupakan metode pengobatan yang efisien dengan insiden komplikasi yang rendah, jika dilakukan dengan benar komplikasi yang dapat terjadi antara lain: reaksi alergi, pigmentasi, nekrosis, reaksi sklerosis berlebihan (tromboflebitis), matting, kerusakan saraf, *scintillating scotoma*, *Orthostatic collapse*, tromboemboli. Reaksi alergi termasuk syok anafilaksis adalah komplikasi yang jarang terjadi. Hiperpigmentasi lebih sering terjadi, dengan frekuensi 0,3-10%. Beberapa komplikasi lainnya yang telah dilaporkan, seperti nekrosis pada kulit, ulkus kecil pada kulit, reaksi urtikarial, jaringan parut, reaksi alergi dan kasus serangan jantung reversibel setelah suntikan polidocanol dengan jumlah yang besar pada anak-anak.⁷

Menurut Archer 1975, pemberian injeksi *boiling water* dilakukan sebanyak 5 ml pada lesi, diberikan pada beberapa tempat dan jumlahnya berdasarkan dari besar lesi. Evaluasi dilakukan setelah 3 bulan, dan jika masih terdapat adanya lesi maka prosedurnya dapat diulang.¹⁰ Penanganan hemangioma pada kasus ini dilakukan dengan injeksi *boiling water* secara intralesi sebanyak 2,5 ml pada sisi anterior dan 2,5 ml pada sisi posterior. Hal ini dilakukan dengan pertimbangan ukuran lesi dan penyuntikan yang dilakukan pada beberapa tempat. Tahap kedua dilakukan setelah 1 bulan berikutnya, diharapkan pada waktu itu telah melewati proses proliferasi dari penyembuhan luka.

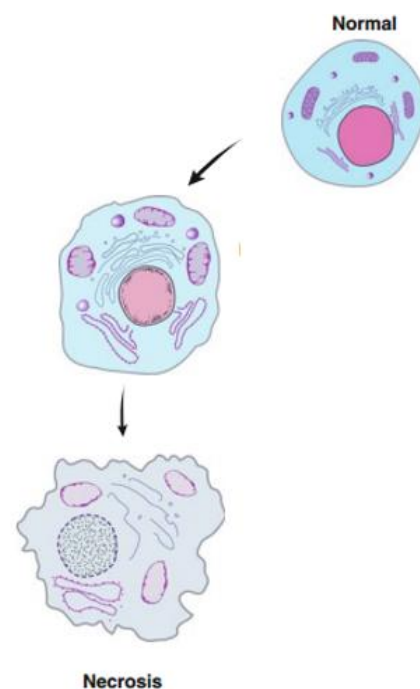
Efek dari injeksi *boiling water* ini adalah, saat disuntikkan ke dalam lesi akan menghasilkan (a) koagulasi termal intravaskuler; (b) menghilangkan dan menghancurkan intima ruang darah; dan (c) inflamasi perivaskular berlanjut ke fibrosis.¹²

Jejas sel pada tindakan *boiling water* terjadi disebabkan oleh karena adanya trauma dari faktor fisik dari suhu yang tinggi. Akibat jejas akan terjadi kematian sel secara setempat dan terbatas mengenai hanya pada sel-sel tertentu saja, kematian sel yang terjadi adalah berupa nekrosis.¹³

Perubahan lokal muncul pada jaringan saat jumlah panas yang diserap melebihi dari mekanisme kompensasi sistem tubuh. Pada tingkat molekuler, degradasi protein dimulai pada suhu 40 °C. Degradasi ini menyebabkan perubahan pada homeostasis sel. Ini bisa dibalik jika suhu diturunkan. Dimulai pada suhu 45 °C, protein didenaturasi secara permanen. Hal ini ditunjukkan oleh nekrosis jaringan lokal. Kecepatan kerusakan jaringan permanen dapat muncul tergantung pada waktu paparan dan suhu (Tabel 2).¹⁴

Tabel 2. Tingkatan suhu dan lamanya waktu yang dibutuhkan untuk kerusakan jaringan.

Suhu	Waktu
45-51 °C	Hitungan menit
51-70 °C	Hitungan detik
>70 °C	<1 detik



Gambar 8. Gambaran morfologi nekrosis: Sel mati oleh nekrosis, dan organelnya secara khas membengkak. Ada kerusakan membran awal dengan hilangnya integritas membran plasma dan kebocoran sitosol menjadi ruang ekstraselular. Meskipun penggemukan awal, kromatin nuklir mengalami lisis (karyolisis).

Nekrosis ditandai dengan edema seluler, pemisahan kromatin nuklir, gangguan pada

membran plasma, dan pelepasan isi intraselular ke dalam ruang ekstraselular, yang mengakibatkan inflamasi (Gambar 8).¹⁵

KESIMPULAN

Tindakan injeksi *boiling water* merupakan salah satu metode pengobatan pada hemangioma. Penentuan diagnosis yang tepat, tindakan yang sesuai prosedur, dosis yang adekuat, dan observasi pasca tindakan yang cermat akan memberikan hasil yang optimal.

DAFTAR PUSTAKA

1. Syafridi M. Patologi Mulut Tumor Neoplastik dan Non Neoplastik Rongga Mulut. Yogyakarta: C.V Andi Offset; 2008. 11 – 13.
2. Neville BW, Damm DD, Allen CM, Bouquot JE. Oral & Maxillofacial Pathology 8th ed. Philadelphia: W.B. Saunders Company; 2015. 504 – 508.
3. Dilsiz A, Aydin T, Gursan N. Capillary hemangioma as a rare benign tumor of the oral cavity: a case report. Cases J. 2009; 2: 8622. doi: 10.1186/1757-1626-0002-0000008622
4. Haskell R, Gayford JJ. Penyakit Mulut edisi ke-2. Alih Bahasa Lilian Yuwono. Jakarta: Penerbit Buku Kedokteran EGC; 1990. 109.
5. Buckmiller LM. Update on hemangioma and vascular malformations. Current Opinion in Otolaryngology & Head and Neck Surgery. 2004; 12(6): 476 – 487. doi: 10.1097/01.moo.0000145946.67222.01
6. Hamzah M. Hemangioma, Dalam: Ilmu Penyakit Kulit dan Kelamin edisi ke-2. Jakarta: Fakultas Kedokteran Universitas Indonesia; 1993. 196 – 198.
7. Khunger N, Sacchidanand S. Standard guidelines for care: sclerotherapy in dermatology. Indian J Dermatol Venereol Leprol. 2011; 77(2): 222 – 231. doi: 10.4103/0378-6323.77478
8. Srivathsa SH. Sclerotherapy for Hemangioma of the Labial Mucosa. Indian Journal of Paediatric Dermatology. 2016; 17: 53-55.
9. Parvathidevi MK, Koppal S, Rukmangada T, Byatnal AR. Management of Haemangioma with Sclerosing Agent: A Case Report. BMJ Case Reports. 2013; 1-4.
10. Archer WH. Oral and Maxillofacial Surgery 5th ed Vol 1. Philadelphia, London, Toronto: W.B. Saunders Company; 1975. 817 – 819.
11. Goldman MP, Weiss RA, et al. Sclerotherapy Treatment of Varicose and Telangiectatic Leg Veins 6th ed. China: Elsevier Inc. 2017. 173-175.
12. Cole PP, Hunt AH. The Treatment of Cavernous Hemangiomas and Cirroid Aneurysms by the Injection of Boiling Water. The British Journal of Surgery. 1948; 346 – 352.
13. Kumar V, Abbas AK, Aster JC. Robbins Basic Pathology 10th ed. Canada: Elsevier; 2017. 31-37.
14. Jeschke MG, Kamolz LP, Shahrokhi S. Burn care and treatment, a practical guide. London: Springer-Verlag Wien; 2013. 13 – 15.
15. Cagle PT, Allen TC. Basic Concepts of Molecular Pathology. London New York: Springer Science Business Media; 2009. 29 - 30.