

PERAWATAN ORTODONTIK MALOKLUSI KELAS II SKELETAL DENGAN ALAT CEKAT TEKNIK BEGG

Sara Anindito* dan Soehardono Dirdjowihardjo**

* Program Studi Ortodonsia, Program Pendidikan Dokter Gigi Spesialis, FKG, UGM, Yogyakarta

** Bagian Ortodonsia, FKG, UGM, Yogyakarta

ABSTRAK

Latar Belakang : Maloklusi kelas II skeletal merupakan displasia skeletal yang ditandai dengan hubungan yang tidak harmonis antara ukuran anteroposterior rahang dan posisi mandibula terhadap maksila. Ketidakharmonisan tersebut dapat disebabkan karena maksila protusif dengan mandibula normal, maksila normal dengan mandibula retrusif, atau maksila protusif dengan mandibula retrusif. Maloklusi kelas II skeletal dapat mempunyai hubungan molar kelas I ataupun kelas II. Perawatan ortodontik dengan alat cekat teknik Begg paling sesuai untuk Maloklusi Angle kelas II divisi 1, namun dapat juga untuk merawat maloklusi Angle kelas I dan kelas III, termasuk maloklusi skeletal yang menyertai. **Tujuan :** memaparkan perubahan dental dan skeletal setelah perawatan dengan alat cekat teknik Begg. **Kasus :** perempuan 17 th mengeluhkan gigi depan berjejal. **Diagnosis :** maloklusi Angle kelas I, skeletal kelas II dengan mandibula retrusif dan bidental protusif. **Perawatan :** menggunakan alat cekat teknik Begg dengan pencabutan empat premolar pertama. **Kesimpulan :** Hasil menunjukkan overjet dan overbite terkoreksi, terdapat perubahan yang bermakna pada *facial angle*, *Y-axis*, *SNB* (Sella-Nasion-titik B), *ANB* (titik A-Nasion-titik B) dan *FMPA* (*Frankfort Mandibular Plane Angle*) setelah 2,5 tahun. *Maj Ked Gi; Desember 2010; 17(2): 145-149*

Kata kunci: Maloklusi Kelas II Skeletal, teknik Begg

ABSTRACT

Background : Malocclusion skeletal Class II is characterized by skeletal dysplasia that is marked by disharmony of relationship between anteroposterior jaw size and position of the mandible to the maxillary. Disharmony can be caused by maxillary protusive with normal mandibular, normal maxillary with mandibular retrusive, or maxillary protusive and mandibular retrusive. Malocclusion skeletal Class II can have a class I or class II molar relationship II. Orthodontic treatment with fixed appliance Begg technique is most appropriate for Malocclusion Angle Class II Division 1, but can also to treat malocclusion Angle class I and III, including skeletal maloklusi accompaniments **Purpose :** to describe dental and skeletal changes after treatment with the Begg fixed appliance techniques. **Case :** 17 year old woman complained of crowded front teeth. **Diagnosis :** malocclusion Angle class I, skeletal class II with mandibular retrusif and bidental protusif. **Treatment :** using the Begg fixed appliance techniques with the extraction of four first premolars. **Conclusion :** The result showed that overjet and overbite corrected, therewere significant changes in the *facial angle*, *Y-axis*, *SNB* (Sella-Nasion-point B), *ANB* (point A-Nasion-point B) and *FMPA* (Frankfort Mandibular Plane Angle) after 2,5 years treatment. *Maj Ked Gi; Desember 2010; 17(2): 145-149*

Key words: Malocclusion Skeletal Class II, Begg technique

PENDAHULUAN

Tujuan perawatan ortodontik adalah untuk memperoleh keharmonisan bentuk muka, relasi dan fungsi pengunyahan yang baik, serta stabilitas hasil akhir. Perawatan ortodontik dapat meningkatkan fungsi dan estetik, hal tersebut dapat dicapai jika susunan geligi teratur stabil dan seimbang.¹

Oklusi adalah berkontakannya permukaan oklusal gigi geligi rahang atas dengan permukaan oklusal gigi geligi rahang bawah pada saat rahang atas dan bawah menutup. Maloklusi adalah oklusi gigi geligi yang menyimpang dari bentuk standar yang diterima sebagai bentuk normal dan terjadi karena tidak adanya keseimbangan antara faktor-faktor penentu oklusi.² Berdasarkan hubungan molar pertama, Angle mengklasifikasikan maloklusi menjadi kelas I (neutroklusi), kelas II (distoklusi) dan kelas III (mesioklusi).¹

Maloklusi Angle kelas I yaitu tonjol mesio bukal molar pertama atas terletak pada *buccal groove*

molar pertama bawah. Pada kasus maloklusi Angle kelas I selain kelainan dental dapat juga disertai kelainan hubungan skeletal. Keberadaan studi sefalometri memungkinkan analisis maloklusi skeletal. Maloklusi skeletal didasarkan pada hubungan maksila dan mandibula. Terdapat tiga klasifikasi maloklusi skeletal yaitu kelas I skeletal (ortognatik), kelas II skeletal (retrognatik) dan skeletal kelas III (prog-natik).³ Laporan kasus berikut memaparkan apakah hasil perawatan maloklusi Angle kelas I dengan hubungan skeletal kelas II yang dirawat menggunakan alat ortodontik cekat Teknik Begg menunjukkan adanya perubahan skeletal.

Maloklusi dapat terjadi karena penyimpangan dental, skeletal atau kombinasi keduanya. Displasia skeletal merupakan suatu maloklusi yang disebabkan oleh hubungan maksila dan mandibula tidak harmonis, terjadi karena gangguan pada masa pertumbuhan dan perkembangan tulang rahang.⁴ Klasifikasi skeletal menurut hubungan tulang rahang terhadap maksila yaitu kelas I skeletal (ortognatik), kelas II

skeletal (retrognatik) dan skeletal kelas III (prognatik).³ Maloklusi kelas II skeletal merupakan displasia skeletal yang ditandai dengan hubungan yang tidak harmonis antara ukuran anteroposterior rahang dan posisi mandibula terhadap maksila.⁵ Ketidakharmisan tersebut dapat disebabkan karena maksila protusif dengan mandibula normal, maksila normal dengan mandibula retrusif, atau maksila protusif dengan mandibula retrusif.⁶ Maloklusi kelas II skeletal dapat mempunyai hubungan molar kelas I ataupun kelas II.³

Penegakan diagnosis maloklusi skeletal dapat dilakukan dengan analisis sefalometri. Steiner menggunakan titik Sella (S) dan Nasion (N) yang dihubungkan membentuk garis SN sebagai garis referensi. Garis tersebut digunakan untuk mengetahui relasi anteroposterior antara maksila dan mandibula. Batas anterior basis apikal maksila dan mandibula dapat diketahui dari titik A dan B. Posisi maksila terhadap basis kranium dalam arah anteroposterior dapat diketahui dengan menghubungkan garis SN terhadap titik A yang membentuk sudut SNA. Posisi mandibula terhadap basis kranium dalam arah anteroposterior dapat diketahui dengan menghubungkan garis SN terhadap titik B yang membentuk sudut SNB. Posisi anteroposterior mandibula terhadap maksila dapat diketahui dari sudut ANB. Nilai normal untuk sudut SNA adalah 82°, SNB adalah 80° dan ANB 2°. Apabila sudut ANB lebih besar 2° merupakan tendensi kelas II skeletal.⁷

Tindakan perawatan untuk pasien kelas II skeletal memerlukan diagnosis dan perencanaan tindakan perawatan yang cermat dan melibatkan pertimbangan estetika dan fungsional. Perawatan ortodontik teknik Begg paling sesuai untuk Maloklusi Angle kelas II divisi 1, namun dapat juga untuk merawat maloklusi Angle kelas I dan kelas III, termasuk maloklusi skeletal yang menyertai. Teknik Begg merupakan teknik yang menggunakan gaya yang ringan dengan archwire berpenampang bulat dan *bracket ribbon arch*. Archwire akan bergerak bebas tanpa friksi dan menghasilkan gerak tipping mahkota gigi.⁸

Perawatan Teknik Begg dibagi menjadi tiga tahap. Tahap pertama bertujuan untuk mendapatkan lengkung yang baik, mengkoreksi kelainan bukolingual dan rotasi (*unravelling*), koreksi kelainan vertikal (*levelling*), mengoreksi overjet, memperbaiki hubungan oklusi posterior. Tahap kedua bertujuan untuk mengadakan penutupan ruang sisa pencabutan (*space closing*) dan tahap ketiga bertujuan memperbaiki inklinasi aksial, mesiodistal dan labiolingual.^{8,9} Secara umum perawatan teknik Begg dimulai dengan penggunaan kawat yang dilengkapi dengan penggunaan archwire yang dilengkapi dengan *vertical loop*, *circle hook* dan *anchorage bend*. *Vertical loop* digunakan untuk mengatur malposisi gigi, membantu menggerakkan gigi kaninus ke arah distal dan menutup ruang yang ada di antara gigi-gigi an-

terior. Penggunaan *anchorage bend* bertujuan untuk memberikan kekuatan penjangkaran pada gigi molar penjangkar dari tarikan elastik intermaksiler dan memberikan kekuatan intrusi pada gigi-gigi anterior sehingga terjadi *bite opening*.⁸

Salah satu keistimewaan teknik Begg adalah kemampuannya mengurangi *overbite* dan *overjet* yang berlebihan secara efektif dan cepat melalui pemakaian intermaksiler kelas II dan *anchorage bend* pada archwire.⁸ Penggunaan elastik intermaksiler kelas II pada teknik Begg menghasilkan gaya horizontal untuk meretraksi gigi-gigi anterior maksila, mengurangi *overjet*, dan membawa gigi-gigi posterior mandibula ke arah hubungan kelas I terhadap maksila. Elastik intermaksiler kelas II bekerjasama dengan *anchorage bend* dapat menyebabkan intrusi gigi-gigi anterior, ekstrusi gigi molar rahang bawah dan menyebabkan rotasi mandibula ke belakang.⁹ Kecenderungan rotasi mandibula ke belakang dihambat oleh adanya gerakan gigi molar bawah ke mesial yang dapat menyebabkan rotasi mandibula ke depan.^{8,10} Gaya ke distal elastik intermaksiler kelas II menghambat pertumbuhan maksila tetapi tidak menghambat pertumbuhan mandibula ke anterior.⁸

LAPORAN KASUS

Pasien perempuan, umur 17 tahun datang ke klinik Ortodonsia RSGM Prof. Soedomo dengan keluhan gigi-gigi bagian depan rahang atas dan rahang bawah berjejal sehingga mengganggu penampilan dan mengurangi rasa percaya diri. Pemeriksaan intra oral memperlihatkan ukuran lidah sedang, bentuk lengkung gigi atas setengah elips tidak simetris, bentuk lengkung gigi bawah setengah elips simetris. Susunan gigi-gigi segmen anterior *crowding* dengan ektopik pada gigi 23. Terdapat open bite pada regio 13, 23, 33 dan 34 serta regio 14, 24, 34 dan 44. Hubungan molar pertama kanan dan kiri kelas I Angle. *Overjet* 5,5mm dan *overbite* 2,1 mm. Garis tengah rahang bawah terhadap rahang atas segaris. Garis insisivus sentral terhadap garis tengah rahang tidak segaris.

Berdasarkan hasil analisis sefalometri disimpulkan maloklusi skeletal kelas II dengan mandibula retrusif serta bidental protusif. Analisis jaringan lunak menunjukkan bibir atas dan bibir bawah terletak lebih ke depan dari garis Steiner (protusif).

RENCANA PERAWATAN

Perawatan yang dilakukan bertujuan memperbaiki *crowding*, *open bite*, koreksi *overjet* serta hubungan skeletal kelas II dengan menggunakan alat cekat teknik Begg terutama penggunaan elastik intermaksiler dengan kekuatan yang besar. Berdasarkan perhitungan determinasi lengkung dan *set up* model Kesling kebutuhan ruang untuk kasus ini

adalah sebesar 4,3 mm untuk segmen kanan rahang atas, 5mm untuk segmen kiri rahang atas, 4,6 mm untuk segmen kanan rahang bawah dan 4,9 mm untuk segmen kiri rahang bawah.

Kekurangan ruang yang dibutuhkan diperoleh dengan pencabutan empat gigi premolar pertama. Jenis penjangkaran yang digunakan adalah penjangkaran sedang yaitu dimungkinkannya gigi-gigi penjangkar untuk bergerak ke mesial.

TAHAPAN PERAWATAN

Tahap perawatan disusun berdasarkan tahap-tahap pada metode teknik Begg. Tujuan tahap pertama perawatan teknik Begg antara lain : mengatur letak gigi dengan koreksi buko-lingual (*unravelling*), memperbaiki ketidakteraturan dalam arah vertikal (*levelling*), koreksi hubungan insisivus dengan *overjet* besar menjadi *edge to edge*, memperbaiki hubungan oklusal gigi posterior. Perawatan dimulai dengan menggunakan busur kawat dari diameter kecil (0,014") hingga diameter besar. Gigi-gigi rahang atas dan rahang bawah dilakukan *levelling* dan *unravelling* dengan menggunakan *australian wire* 0,014" yang dibuat *vertical loop* di antara gigi 13,12,11,21, 22,23, 33, 32, 31, 41,42 dan 43 yang dilengkapi dengan *circle hook* di mesial gigi kaninus atas dan bawah. Besar *anchor bend* 30°. *Leveling* dan *unravelling* tercapai dalam waktu 6 bulan, kemudian dilanjutkan dengan retraksi anterior atas menggunakan plain *australian wire* 0,016" yang dilengkapi *circle hook* pada mesial kaninus atas dan bawah. Elastik intermaksiler yang digunakan sejak dimulainya tahap pertama adalah 5/16" 3 oz, dengan kekuatan elastik yang besar diharapkan dapat memajukan mandibula yang retrusif.

Tahap kedua adalah penutupan sisa ruang pencabutan (*space closing*) dengan menggunakan *archwire* 0,018" dilengkapi dengan *circle hook* di mesial kaninus, *anchorage bend* 30° di mesial gigi molar pertama. Elastik intermaksiler yang digunakan 5/16" 3oz tetap digunakan untuk memperbaiki hubungan skeletal. Gigi-gigi anterior diligasi dan gigi-gigi posterior rahang atas dan bawah digerakkan ke mesial menggunakan elastik intramaksilar ¼" 3oz.

Tahap ketiga adalah memperbaiki inklinasi gigi menggunakan plain *archwire* 0,020" dengan *anchore bend* 15° di mesial molar pertama, *circle hook* pada mesial braket kaninus, *uprighting spring* untuk koreksi mesial dan distal tilting, serta elastik intermaksiler 5/16" 3oz. Dilanjutkan dengan pemakaian retainer.

HASIL PERAWATAN

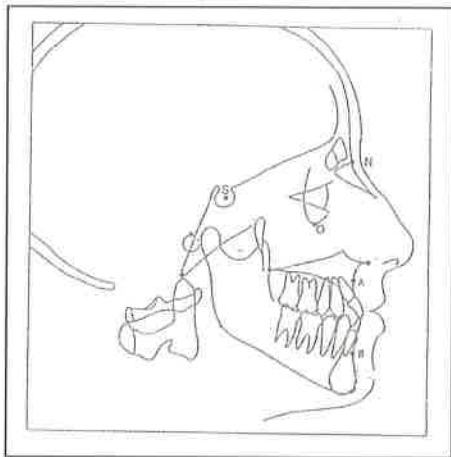
Setelah dilakukan perawatan ortodontik selama 2,5 tahun, terdapat beberapa perubahan yaitu sudut SNB bertambah 2°, dari 76° menjadi 78°, sudut

ANB dari 6° berubah menjadi 4° dan sudut interinsisivus dari 116° menjadi 130° (normal) yang dapat dilihat pada analisis sefalometri (Tabel 1). Terkoreksinya bidental protusif, *crowding* dan *openbite* pasien. Selain itu, terdapat juga perubahan pada *overjet* dan *overbite* menjadi normal yang dapat dilihat pada model gigi (Gambar7).

Tabel 1. Pengukuran sefalometri sebelum dan sesudah perawatan 2,5 tahun

Pengukuran	Nilai normal	Sebelum perawatan	Se-sudah 2,5 tahun Perawatan	Perubahan
Facial angle	82° - 95°	81°	85°	4°
FMPA	17° - 28°	51°	40°	11°
Y axis	53° - 66°	79°	75°	4°
SNA	82°	82°	82°	0°
SNB	80°	76°	78°	2°
ANB	2°	6°	4°	2°
GoGn-SN	32°	48°	45°	3°
Inter I - I	130°	116°	130°	14°
Sudut I - NA	22°	40°	20°	20°
I - NA (mm)	4 mm	11 mm	2 mm	9 mm
Sudut I - NB	25°	30°	25°	5°
I - NB (mm)	4 mm	11 mm	5 mm	6 mm
IMPA	81,5° - 97°	88°	86°	2°
Overbite	2 - 4 mm	2,1 mm	2 mm	0,1 mm
Overjet	2 - 4 mm	5,5 mm	2,5 mm	3 mm

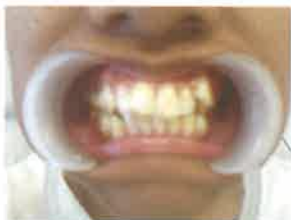Keterangan : FMPA : Frankfort Mandibular Plane Angle; SNA : sudut dibentuk Sella-Nasion-titik A; SNB : sudut dibentuk Sella-Nasion-titik B; ANB : titik A-Nasion-titik B; Inter I-I : sudut interinsisivus; IMPA: *Insicor Mandibular Plane Angle*



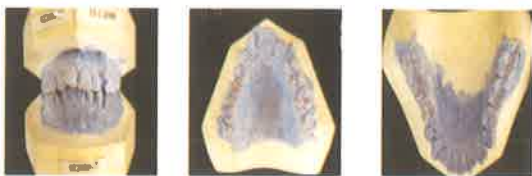Gambar 1. Titik S (Sella), titik N (Nasion), Titik A dan Titik B



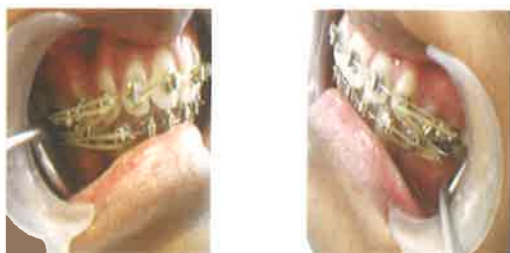Gambar 2. Foto ekstraoral sebelum perawatan



Gambar 3. Foto intraoral sebelum perawatan



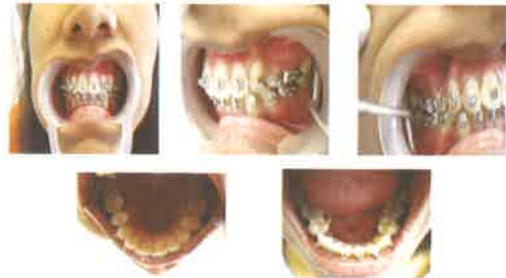Gambar 4. Studi model pasien sebelum perawatan



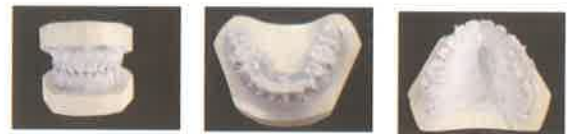Gambar 5. Foto intraoral selama perawatan dengan teknik Begg



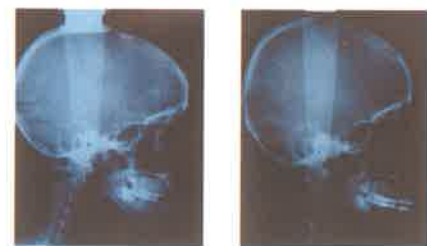Gambar 6. Foto ekstraoral setelah 2,5 tahun perawatan



Gambar 7. Foto intraoral setelah 2,5 tahun perawatan

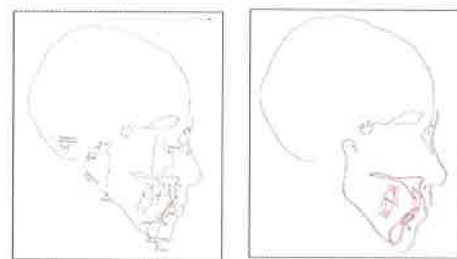


Gambar 8. Foto studi model setelah 2,5 tahun perawatan



A

B



C

D

Gambar 9. **A.** Sefalogram sebelum perawatan ortodontik **B.** Sefalogram setelah perawatan ortodontik 2,5 th **C.** Tracing sefalogram setelah perawatan 2,5 thn **D.** Superimposisi tracing sefalogram sebelum perawatan (garis hitam) dan setelah 2,5 th perawatan (garis titik-titik merah)

PEMBAHASAN

Berdasarkan pemeriksaan klinis, analisis model studi dan analisis sefalometri, menunjukkan bahwa kasus ini merupakan maloklusi-kelas II skeletal dengan mandibula retrusif dan bidental protusif. Hasil analisis setelah 2,5 tahun perawatan dengan alat ortodontik cekat teknik Begg menunjukkan perubahan pada beberapa sudut antara lain : ANB, *facial angle*, *Y-axis* dan SNB. Sudut ANB berkurang karena sudut SNB bertambah. Perubahan sudut ANB dari 6° menjadi 4° mengarah ke arah hubungan skeletal kelas I. Perubahan-perubahan tersebut disebabkan karena pemakaian elastik intermaksiler kelas II 5/16" 3 oz bekerjasama dengan anchorage bend dan pergeseran gigi molar rahang bawah ke mesial sehingga terjadi rotasi mandibula berlawanan arah jarum jam dan titik B bergerak ke arah anterior. Perubahan kedudukan mandibula akibat rotasi mandibula sangat mempengaruhi posisi titik B.^{10,11}

Perubahan bermakna juga ditemukan pada pengukuran : FMPA, sudut interinsisivus, sudut I-NA, I-NA(mm), sudut I-NB, I-NB(mm). Perubahan FMPA karena adanya rotasi mandibula, sedangkan perubahan dental (sudut interinsisivus, sudut I-NA, I-NA(mm), sudut I-NB, I-NB(mm)) karena adanya perubahan inklinasi insisivus atas dan bawah karena retraksi gigi-gigi anterior.¹²

Perawatan pasien saat ini telah memasuki minggu ke-5 tahap III teknik Begg yaitu koreksi inklinasi aksial gigi-gigi rahang atas dan rahang bawah antara lain menggunakan *uprighting spring* untuk menegakkan gigi-gigi yang *tipping*. Perawatan pasien belum selesai karena koreksi gigi yang *tipping* belum tercapai.

KESIMPULAN

Perawatan maloklusi kelas II skeletal menggunakan alat cekat teknik Begg menunjukkan hasil

yang cukup baik. Hasil perawatan dianalisis dengan model studi dan sefalogram lateral. Analisis sefalometri menunjukkan perubahan yang bermakna pada ANB, *facial angle*, *Y-axis*, SNB, FMPA, sudut interinsisivus, sudut I-NA, I-NA(mm), sudut I-NB, I-NB(mm).

DAFTAR PUSTAKA

1. Profit WR & Fields HW, *Contemporary Orthodontics*, 2nd ed, Mosby Year Book, St.Louis, 1993: 248-53
2. Graber TM & Swain BF, *Orthodontic Current Principles and Techniques*, The C.V. Mosby Company, St.Louis, 1985: 169-73
3. Darendeliler A. & Kharbada, O., Occlusion and Orthodontics, in Klineberg I. And Jagger R., (eds), *Occlusion and Clinical Practise an Evidence Based Approach*, 1st, Elsevier limited, Edinburgh, 2004: 91-5
4. Moyers & Robert E., *Handbook of Orthodontics*, 4th Year Book Medical Publisher Inc., Chicago, 1988: 186-95
5. Spalding P.M., Treatment of Class II Malocclusions, in Bishara SE (ed), *Textbook of Orthodontics*, WB Saunders Co., Philadelphia, 2001: 324-68
6. Profit WR & Fields HW, *Contemporary Orthodontics*, 4th ed, Mosby Year Book, St.Louis, 2007:153-4
7. Jacobson, A. *Radiographic Cephalometry*. Chicago. Quintessence Publishing Co. Carol Stream. 1995;127-36
8. Begg, PR & Kesling, PC. *Begg Orthodontic Theory and Technique*. 2nd W.B. Saunders Co. Philadelphia. 1977
9. Fletcher, GGT., *The Begg Appliance and Technique*. John Wright & Sons (print) Ltd. Bristol.1981
10. Lulla P., & Gianelly A.A., The Mandibular Plane and Mandibular Rotation, *Am. J Orthod.*, 1976; 70(5):576-71
11. Nanda, R. *Biomechanics and Esthetic Strategies in Clinical Orthodontics*. Elsevier Saunders. St. Louis. 2005; 164-165
12. O'Reilly, M.T., Treatment and Posttreatment Changes With The Begg Appliance, *Am J Orthod Dentofac Orthop*, 1979, 75(5): 535-47

— 00 —

Ceramah Ilmiah (Ceril) berstandar Nasional