

PERAWATAN MALOKLUSI KLAS II DIVISI 2 MENGUNAKAN ALAT ORTODONTIK CEKAT TEKNIK BEGG

Indra Sari*, & Pinandi Sri Pudyani**

* Program Studi Ortodonsia, Program Pendidikan Dokter Gigi Spesialis-1, Fakultas Kedokteran Gigi, Universitas Gadjah Mada, Yogyakarta

** Bagian Ortodonsia, Fakultas Kedokteran Gigi, Universitas Gadjah Mada, Yogyakarta

ABSTRAK

Latar belakang: Maloklusi Angle Klas II divisi 2 sering disertai *coverbite* dan merupakan kasus yang sulit dirawat dan mudah relaps. Keberhasilan perawatan kasus maloklusi Angle klas II divisi 2 bergantung pada variasi yang menyertai baik pada jaringan keras atau jaringan lunak. Bila variasi ringan, keberhasilan perawatan baik, tetapi bila terdapat kelainan skeletal parah, keberhasilan perawatan akan sulit dicapai. **Tujuan:** Tujuan dari artikel ini adalah untuk menyajikan hasil perawatan ortodontik teknik Begg pada kasus maloklusi Angle klas II divisi 2 yang disertai *coverbite*. **Laporan Kasus:** Pasien wanita dengan usia 19 tahun mengeluhkan gigi depan atas masuk dan tidak rapi. **Diagnosis:** Maloklusi Angle klas II divisi 2 dengan retrognatik mandibula disertai *coverbite*, *palatal bite*, *cup to cup bite* dan pergeseran garis tengah rahang bawah. **Penanganan:** Pasien dirawat menggunakan alat cekat teknik Begg. Sebelum perawatan dilakukan pencabutan premolar dua kiri atas, dan molar pertama dan kedua kiri bawah yang nonvital untuk mengatasi crowding. **Kesimpulan:** Setelah 2 tahun perawatan, tampak sudut interinsisal berkurang, *overbite* berkurang, *overjet* bertambah, dan *cup to cup bite* di regio posterior terkoreksi. *Maj Ked Gi*; Desember 2011; 18(2): 156-159

Kata kunci: Klas II divisi 2, retrognatik mandibula, deep bite, teknik Begg

ABSTRACT

Background: Class II division 2 malocclusion often accompanied with *coverbite* and have been considered difficult to treat and prone to relapse. The successful treatment of this malocclusion depends to the variation of the hard and soft tissue. In mild variation the chances of successful treatment remain good, while if skeletal discrepancies appear the fully successful treatment is hard to achieve. **Objective:** The aim of this article is to present the treatment of class II division 2 malocclusion accompanied with *coverbite* using Begg technique. **Case:** 19 years old female patient complained her anterior upper teeth which palatally tipping and crowded. **Diagnose:** Class II division 2 malocclusion, accompanied with retrognathic mandible, *deepbite*, *palatal bite*, *cup to cup bite* in posterior region, and lower dental centerline shift. **Treatment:** Patient was treated with orthodontic appliance using Begg technique. Before the treatment left upper second premolar was extracted, while mandibular crowding corrected by extracting lower first and second left molar which were non-vital. **Conclusion:** After 2 years treatment, decreasing of interincisal angle and *overbite* was achieved, as well as increasing *overjet* and correction of posterior *cup to cup bite*. *Maj Ked Gi*; Desember 2011; 18(2): 156-159

Keywords: Class II division 2, retrognathic mandible, *deepbite*, Begg technique

PENDAHULUAN

Maloklusi klas II adalah hubungan lebih ke distal mandibula terhadap maksila, hubungan tersebut disebabkan maksila yang lebih prognatik dan mandibula normal, maksila normal dan mandibula retrognatik, atau maksila prognatik dan mandibula retrognatik.¹ Maloklusi Angle klas II dibagi menjadi 2 golongan, yaitu Divisi 1 dan Divisi 2. Ciri maloklusi Angle klas II divisi 1 adalah mandibula dalam posisi distal, sehingga terdapat *overjet* yang besar, gigi-gigi depan atas protrusif dan sudut interinsisal yang kecil. Ciri khas Maloklusi Angle klas II divisi 2 adalah gigi insisivus pertama maksila linguoversi, insisivus lateral tipping ke labial dan mesial, dengan sudut interinsisal yang besar dan *deep bite* skeletal^{2,3}

Maloklusi klas II divisi 2 sering disertai *cover-*

bite, dan merupakan kasus yang sulit dirawat dan mudah relaps.⁴ *Coverbite* adalah keadaan *deep overbite* yang parah, dimana insisivus sentral maksila menutupi seluruh mahkota insisivus sentral mandibula⁵. Terdapat variasi maloklusi Angle Klas II divisi 2, baik pada jaringan keras atau jaringan lunak. Variasi tersebut berpengaruh pada prognosis dan rencana perawatan. Bila variasi ringan, keberhasilan perawatan baik, tetapi bila terdapat kelainan skeletal parah, dengan alat apapun, keberhasilan perawatan akan sulit dicapai, bahkan pada kondisi terburuk, harus dilakukan pembedahan.⁶

Teknik Begg merupakan teknik yang menggunakan gaya ringan dengan *archwire* berpenampang bulat dan *bracket ribbon arch*. *Archwire* akan bergerak bebas tanpa friksi dan menghasilkan gerak *tipping* mahkota secara bebas. Perawatan ortodontik

cepat teknik Begg dimulai dari tahap pertama, kemudian dilanjutkan tahap kedua dan ketiga dengan komponen yang berbeda-beda, tergantung dari tujuan yang akan dicapai⁷.

Tujuan tahap pertama perawatan teknik Begg antara lain: mengatur letak gigi (*unraveling*) dengan koreksi buko-lingual dan rotasi, memperbaiki ketidakteraturan dalam arah vertikal (*leveling*), koreksi hubungan insisivus dengan *overjet* yang besar menjadi *edge to edge*, koreksi *overbite* yang dalam, memperbaiki hubungan oklusi gigi posterior. Tujuan tahap kedua adalah penutupan sisa ruang bekas pencabutan (*space closing*) dengan menarik gigi posterior ke depan dan mempertahankan hasil yang telah dicapai pada tahap pertama. Tujuan tahap ketiga adalah mempertahankan hasil yang telah dicapai pada tahap kedua serta pengaturan inklinasi aksial gigi-gigi. Sebelum melangkah ke tahap berikutnya, tahap sebelumnya harus sudah selesai⁷.

Perawatan ortodontik teknik Begg paling sesuai untuk maloklusi klas II divisi 1, namun dapat juga untuk merawat maloklusi Angle klas I, dan klas III. Teknik Begg adalah mekanisme yang efisien pada maloklusi Klas II divisi 2, karena mempersingkat waktu perawatan dan mengurangi waktu kunjungan. Kesulitan yang sering muncul pada perawatan klas II divisi 2 dengan teknik Begg diantaranya adalah mencapai relasi insisivus *edge-to-edge* pada kasus dengan tinggi muka bawah yang sangat pendek dan pertumbuhan mandibula kurang, kesulitan mengatur posisi akar insisivus, dan kesulitan mengatasi sudut interinsisal yang sangat besar. Hal ini, bersamaan dengan *deepbite* dapat mempersulit penempatan braket pada insisivus bawah atau dapat merusak braket.⁶

LAPORAN KASUS

Pasien wanita usia 19 tahun datang ke klinik Ortodonsia RSGM Prof. Soedomo dengan keluhan gigi depan atas masuk dan tidak rapi (gambar 1,2). Pemeriksaan intra oral menunjukkan OHI baik, ukuran lidah sedang, lebar dan tinggi palatum sedang. Bentuk lengkung gigi rahang atas trapezoid simetris, rahang bawah parabola simetris. Hubungan molar tidak dapat ditentukan karena gigi 16 telah dicabut dan mahkota gigi 36 telah hilang, hubungan kaninus klas II, gigi insisivus sentral maksila inklinasi ke lingual, insisivus lateral maksila inklinasi ke labial, *overbite* 5,4 mm dan *overjet* 2,6 mm. Terdapat malrelasi *deepbite*, *palatal bite* dan *cup to cup bite*. Garis tengah rahang bawah bergeser ke kiri sebesar 1 mm. Gigi 16 telah dicabut dan terdapat sisa akar gigi 36 dan 37. Berdasarkan analisis sefalometri disimpulkan bahwa pasien memiliki hubungan skeletal klas II dengan retrognatik mandibula. FIS awal 75°, sudut interinsisal awal 153° dan IMPA awal 91° (Tabel 1). Diagnosis kasus ini adalah maloklusi Angle klas II divisi 2 dengan

hubungan skeletal klas II disertai retrognatik mandibula.

Rencana Perawatan

Rencana perawatan kasus ini adalah pencarian ruang, koreksi malrelasi dan malposisi gigi individual, penyesuaian oklusi dan pemasangan retainer. Berdasarkan determinasi lengkung dan diagnostik *set up* model kesling untuk membentuk lengkung ideal dengan dilakukan protraksi rahang atas 2 mm dan protraksi rahang bawah 1 mm diperlukan ruang pada rahang atas sebesar 3,8 mm untuk sisi kiri. Kebutuhan ruang pada rahang atas didapat dari pencabutan gigi 25. Pada rahang bawah tidak terdapat kekurangan ruang, karena memanfaatkan ruang bekas pencabutan sisa akar gigi 36 dan 37. Kelebihan ruang pada rahang bawah akan digunakan untuk pemasangan gigi tiruan.

Tahap Perawatan

Perawatan tahap I pada kasus ini dilakukan pada rahang atas lebih dahulu, karena tidak memungkinkan dilakukan pemasangan braket pada rahang bawah. Perawatan pada rahang atas menggunakan *Australian wire* diameter 0,014" yang dilengkapi *horizontal L loop* antara gigi 12-11 dan 21-22 dengan *circle hook* 1 mm di mesial braket gigi kaninus. Distalisasi premolar pertama kiri rahang atas dilakukan dengan *close coil* yang dikaitkan antara gigi 24 dan 26. Koreksi rotasi gigi 14 dilakukan dengan bantuan elastik yang dikaitkan pada *lingual button* yang dipasang di bagian lingual gigi 15 ke braket gigi 14. Setelah 2 bulan perawatan, dilanjutkan perawatan tahap I pada rahang bawah menggunakan *Australian wire* diameter 0,014" yang dilengkapi *vertical loop* antara gigi 33-32, 32-31, 31-41 dan 41-42, dengan *circle hook* 1 mm di mesial braket kaninus. Pada kasus ini elastik intermaksila klas II dan *anchorage bend* tidak dapat digunakan karena tidak ada gigi penjangkar pada sisi kiri rahang bawah.

Setelah *general alignment* rahang atas dan rahang bawah tercapai, pada rahang atas digunakan *plain archwire* diameter 0,016" dengan *circle hook* tepat di mesial braket kaninus. Pada rahang bawah digunakan *archwire* diameter 0,016" dengan *horizontal L loop* antara gigi 33-32 dan 42-43 untuk intrusi gigi anterior bawah, dan *rotating spring* pada gigi 35 untuk memperbaiki rotasi. Kaki *horizontal L loop* dibuat tidak sejajar agar dapat memberikan efek intrusi, yaitu kaki di bagian mesial dibuat lebih ke gingival daripada kaki di bagian distal. Setelah tujuan tahap I tercapai dilanjutkan perawatan tahap II yaitu penutupan ruang pada sisi kiri rahang atas menggunakan *Australian wire* 0,018" dengan *circle hook* tepat di mesial braket kaninus, dilengkapi elastik intramaksila 1/4" 3oz. Gigi-gigi anterior rahang atas diligasi seba-

gai *reverse anchorage*.

Perawatan yang masih dilakukan setelah 2 tahun perawatan adalah memperbaiki rotasi gigi 35 yang relaps, intrusi gigi anterior bawah dengan *horizontal L loop* pada archwire kemudian dilanjutkan pengaturan inklinasi aksial gigi. Untuk mencegah terjadinya flaring gigi insisivus bawah, digunakan *labial root torque auxiliary*.

Hasil Perawatan

Setelah dilakukan perawatan selama 2 tahun, terlihat malrelasi dan malposisi gigi individual sudah terkoreksi, *overjet* bertambah menjadi 3,7 mm dan *overbite* berkurang menjadi 3,8 mm (gambar 3,4). Evaluasi sefalogram menunjukkan perubahan pada FIS menjadi 79°, IMPA menjadi 97°, dan sudut interinsisal menjadi 138° (Tabel 1)

Tabel 1. Pengukuran sefalometri sebelum dan sesudah perawatan selama 2 tahun

| Pengukuran | Nilai Normal | Sebelum Perawatan | Selama Perawatan | Perubahan |
|--------------------|--------------|-------------------|------------------|-----------|
| Facial Angle | 82° - 95° | 76° | 73° | 3° |
| Angle of Convexity | - 8,5° - 10° | 17° | 15° | 2° |
| Bidang A-B | 0° - (-9°) | - 14° | -12° | 2° |
| FMPA | 17° - 28° | 40° | 40° | - |
| Y-aksis | 53° - 66° | 75° | 76° | 1° |
| SNA | 82° | 82° | 80° | 2° |
| SNB | 80° | 74° | 73° | 1° |
| ANB | 2° | 8° | 7° | 1° |
| Go.Gn-SN | 32° | 39° | 39° | - |
| UI-LI | 130° | 152° | 138° | 14° |
| UI-NA (sudut) | 22° | -6° | 10° | 14° |
| UI-NA (mm) | 4 mm | -3 mm | 1 mm | 4 mm |
| LI-MP (IMPA) | 81,5° - 97° | 91° | 97° | 6° |
| LI-NB (sudut) | 25° | 25° | 29° | 4° |
| LI-NB (mm) | 4 mm | 6 mm | 8 mm | 2 mm |
| Occl PI-SN | 14° | 28° | 22° | 6° |
| Occl PI- FHP | 1,5° - 14,3° | 23° | 21° | 2° |
| FIS | 105° - 115° | 75° | 79° | 4° |
| Overbite | 2 - 4 mm | 5,6 mm | 3,8 mm | 1,6 mm |
| Overjet | 2 - 4 mm | 2,6 mm | 3,7 mm | 1,1 mm |

PEMBAHASAN

Telah dirawat kasus maloklusi Angle klas II divisi 2 dengan hubungan skeletal klas II disertai retrognatik mandibula, *overbite* 5,6 mm dan *overjet* 2,6 mm. Maloklusi Angle Klas II divisi 2 disebabkan oleh tertutupnya permukaan labial gigi insisivus mak-

sila oleh bibir bawah, sehingga bila penyebab tidak dihilangkan, hasil perawatan tidak akan stabil. Pada kasus ini maloklusi juga disebabkan karena faktor keturunan, diketahui dari hasil anamnesa, dimana kakak laki-laki memiliki keadaan gigi yang mirip dengan pasien.

Evaluasi sefalogram setelah 2 tahun perawatan menunjukkan perubahan bermakna pada FIS, IMPA, dan sudut interinsisal. *Overbite* berkurang menjadi 3,8 mm, dan *overjet* bertambah menjadi 3,7 mm. Perubahan pada gigi-gigi (FIS, IMPA dan sudut interinsisal) terjadi karena perubahan inklinasi insisivus atas dan bawah akibat protraksi gigi-gigi anterior⁸.

Kesulitan perawatan kasus ini adalah pada koreksi *deepbite*. *Deepbite* dapat disebabkan oleh faktor dental, skeletal, atau dentoskeletal. *Deepbite* pada pasien ini disebabkan karena kombinasi faktor dentoskeletal, yang ditandai dengan adanya infraklusi gigi posterior bawah, ramus mandibula yang pendek, sudut gonion yang kecil yaitu 125° (normal 148°±6°)⁷ dan tinggi muka bagian bawah yang pendek yaitu 49% (normal 54%)⁹. Prognosis terhadap perawatan tergantung pada faktor penyebab. *Deepbite* tipe dental, biasanya prognosis baik, sedangkan *deepbite* tipe skeletal karena pertumbuhan dan kalsifikasi tulang rahang yang tidak sempurna, biasanya prognosis jelek.

Koreksi *deepbite* dapat dilakukan melalui pembukaan gigitan dengan cara ekstrusi gigi posterior rahang atas dan rahang bawah, proklinasi gigi anterior rahang atas dan rahang bawah, intrusi gigi anterior rahang atas dan rahang bawah serta kombinasi dari dua atau lebih cara tersebut.¹⁰ Pembukaan gigitan pada teknik Begg dapat terjadi karena adanya kerjasama antara *anchorage bend* pada kawat busur dan pemakaian elastik intermaksila klas II. *Anchorage bend* pada kawat busur akan memberikan gaya intrusi pada gigi-gigi anterior, sedangkan gaya vertikal dari elastik intermaksila klas II akan menyebabkan elevasi molar mandibula dan menambah intrusi pada gigi anterior maksila. Mekanisme intrusi yang dapat digunakan pada kasus yang sulit pada maloklusi Angle klas II divisi 2 karena tinggi muka yang pendek atau pertumbuhan mandibula yang kurang diantaranya adalah dengan penggunaan elastik vertikal posterior, *banding* pada molar 2, dan *labial root torque* insisivus bawah.⁴

Pada kasus ini, proses pembukaan gigitan sulit dilakukan karena pada rahang bawah kiri tidak ada gigi yang dapat digunakan sebagai penjangkar karena gigi 36 dan 37 telah nonvital dan dilakukan pencabutan sehingga tidak dapat digunakan *anchorage bend* dan elastik intermaksila klas II. Pemakaian elastik vertikal posterior atau *banding* pada molar 2 juga tidak dapat dilakukan karena gigi 36 dan 37 telah dicabut sehingga koreksi *deepbite* dilakukan dengan

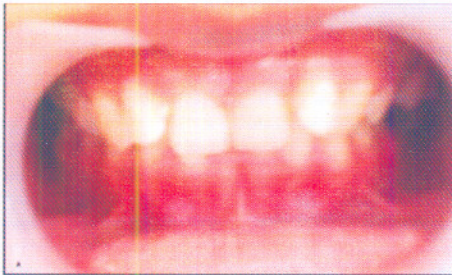
intrusi gigi anterior bawah menggunakan *horizontal L loop* dengan kaki tidak sejajar yaitu kaki di bagian mesial lebih ke arah gingival daripada kaki di bagian distal. Untuk mencegah terjadinya flaring gigi insisivus bawah, digunakan *labial root torque auxiliary*.

KESIMPULAN

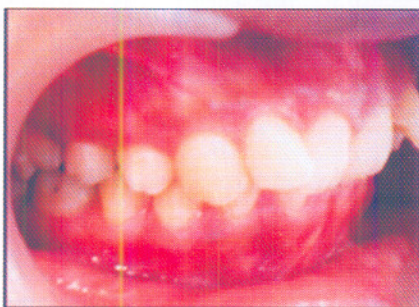
Perawatan ortodontik pada maloklusi klas II divisi 2 dengan retrognatik mandibula menggunakan alat ortodontik cekat teknik Begg menunjukkan hasil cukup baik, dengan terkoreksinya malrelasi dan malposisi gigi individual, *overjet*, *overbite* dan perubahan sudut interinsisal menjadi lebih kecil. Keberhasilan perawatan klas II divisi 2 sangat tergantung pada variasi maloklusi Angle Klas II divisi 2, baik pada jaringan keras atau jaringan lunak. Kesulitan perawatan terjadi pada koreksi *deepbite*, karena *deepbite* termasuk tipe dentoskeletal.

DAFTAR PUSTAKA

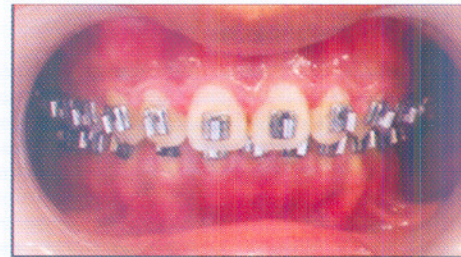
1. Yousefian J, Trimble D, & Folkman G: A New Look at the Treatment of Class II division 2 Malocclusions, *Am J Orthod Dentofac Orthop* 2006;130: 771-778.
2. Graber T.M. & Swain, B.F: *Orthodontic Current Principles and Technique*, 3rd ed., WB Saunders Company, Philadelphia. 1985; 78-83, 128-47, 279.
3. Al-Khateeba E.A.A, & Al-Khateebb S.N: Anteroposterior and Vertical Components of Class II division 1 and division 2 Malocclusion, *Angle Orthodontist*, 2009; Vol 79, No 5,271-5.
4. Van der Linden F.P.G.M: *Orthodontic Concept and Strategies*, Quintessence Publishing Co, Ltd, London. 2004; 177.
5. Walkow T.M & Peck S: Dental Arch Width in Class II Division 2 Deep-bite Malocclusion, *Am J Orthod Dentofacial Orthop*, 2002;122:608-13.
6. Fletcher G.G.T: *The Begg Appliance and Technique*. John Wright & Sons (print) Ltd. Briston. 1981; 129-34.
7. Begg P.R & Kesling, P.C: *Begg Orthodontic Theory and Technique*. Ed. 2. W.B. Saunders Co. Philadelphia. 1977; 88-95.
8. Rakosi T: *An Atlas and Manual of Cephalometric Radiography*, Wolfe Medical Publications Ltd. 1982, 66-8.
9. Jacobson A: *Radiographic Cephalometry*, hal. 68,130-2, Quintessence Publishing Co, Chicago.1995; 131.
10. Sims M.R: Anchorage Variation with Light Wire Technique, *Am J. Orthod. Dentofac, Orthop*. 1971; 59: 456-459.



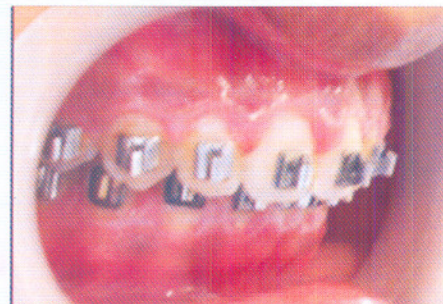Gambar 1. Tampak depan sebelum perawatan



Gambar 2. 45° samping kanan sebelum perawatan



Gambar 3. Tampak depan selama perawatan



Gambar 4. 45° samping kanan selama perawatan.