

## PERAWATAN ORTODONTIK KANINUS KIRI MAKSILA IMPAKSI DI DAERAH PALATAL DENGAN ALAT CEKAT TEKNIK BEGG

Emil\* dan Prihandini Iman\*\*

\* Program Studi Ortodonsia, Program Pendidikan Dokter Gigi Spesialis,  
Fakultas Kedokteran Gigi, Universitas Gadjah Mada, Yogyakarta

\*\* Bagian Ortodonsia, Fakultas Kedokteran Gigi, Universitas Gadjah Mada, Yogyakarta

### ABSTRAK

**Latar Belakang:** Ketidakharmonisan ukuran rahang dengan gigi merupakan salah satu bentuk etiologi maloklusi yang diturunkan dan akan mempengaruhi susunan dan posisi gigi di dalam rahang. Impaksi gigi seperti molar ketiga atau gigi kaninus sering kita temui akibat tidak adanya ruang untuk gigi tersebut erupsi dan menyusun diri di dalam lengkung yang baik. Gigi kaninus memiliki peran penting di dalam mulut, selain untuk mastikasi, gigi ini juga memiliki peran menentukan dalam estetika susunan gigi. Senyum yang menarik tidak akan didapatkan tanpa adanya gigi kaninus di dalam lengkung. Kasus impaksi kaninus dapat dirawat menggunakan teknik Begg dengan proses *windowing* yang dilakukan oleh ahli bedah mulut. **Tujuan:** membantu erupsi gigi kaninus dengan bantuan alat orto cekat teknik Begg. **Kasus:** laki laki 19 th mengeluhkan gigi depan rahang atas protrusif langit langit tergigit oleh gigi depan rahang bawah. **Diagnosis:** Maloklusi Angle kelas II dengan hubungan skeletal kelas I disertai kondisi berjejal di daerah anterior dan gigitan dalam. **Perawatan:** menggunakan alat cekat teknik Begg dan *windowing* dengan pencabutan dua premolar pertama rahang atas serta prosedur windo. **Kesimpulan:** Hasil menunjukkan gigi kaninus kiri rahang atas dapat erupsi dengan baik dan bisa diposisikan ke dalam lengkung dalam 5 bulan. *Maj Ked Gi; Desember 2011; 18(2): 149-151*

**Kata kunci:** Gigi kaninus, impaksi, *windowing*.

### ABSTRACT

**Background:** Discrepancy in size between jaw and teeth is one of the etiology factor of malocclusion that genetically inherited and will affect teeth alignment and position within the jaw. Third molar and canine impaction frequently found because there is not enough space for them to erupt and align themselves in a good alignment. Canine have an important role in mastication as it is in facial aesthetic. Canine impaction can be treated with Begg technique and windowing process performed by oral surgeon. **Purpose:** to help impacted canine to erupt using fixed Begg appliance technique and windowing process. **Case:** 19 year old man complained of crowded front teeth. **Diagnosis:** malocclusion Angle class II, skeletal class I with crowding and deepbite on anterior segment. **Treatment:** using the Begg fixed appliance and windowing techniques with the extraction of two maxillary first premolars. **Conclusion:** The result showed that maxillary right canine erupted and can be adjusted within the line of occlusion in 5 months. *Maj Ked Gi; Desember 2011; 18(2): 149-151*

**Keywords:** Canine, impaction, *windowing*

### PENDAHULUAN

Gigi kaninus memiliki peran yang sangat penting di dalam proses mastikasi dan pembentukan oklusi yang baik, sehingga gigi ini dijadikan salah satu patokan dalam menentukan kelas maloklusi. Absennya gigi kaninus juga mempengaruhi nilai estetika<sup>1</sup>, sehingga senyum yang baik tidak bisa didapatkan tanpa adanya gigi kaninus di dalam lengkung. Prevalensi impaksi kaninus cukup tinggi, insidensinya berkisar antara 0,8 - 2,8% dari kasus impaksi yang diteliti. Impaksi kaninus rahang atas dua puluh kali lebih sering terjadi dibanding kaninus rahang bawah.<sup>2</sup>

Ketidakharmisan ukuran gigi dan rahang merupakan salah satu bentuk faktor genetik yang dapat menyebabkan kurangnya ruang bagi gigi kaninus untuk erupsi, begitu juga dengan jalan erupsi gigi ini

yang cukup sulit, serta ketidakteraturan posisi benih gigi, persistensi gigi susu, dan lesi patologis didaerah gigi yang impaksi.<sup>3,4</sup> Penelitian lebih lanjut juga menyatakan bahwa impaksi kaninus pada rahang atas juga bisa disebabkan oleh ruang berlebih pada tulang basal maksila, adanya ruang yang terjadi karena gigi insisif lateral agenesis, serta erupsi prematur gigi insisif lateral maupun premolar rahang atas.<sup>5</sup>

Kesulitan dalam melakukan perawatan orto dalam kasus ini adalah bagaimana mengeluarkan gigi kaninus yang terpendam dan mengaturnya ke dalam lengkung gigi. Kasus impaksi kaninus tidak dapat diselesaikan hanya dengan mengandalkan perawatan orto saja, tapi dibutuhkan kerjasama dengan bagian bedah mulut. *Windowing* adalah teknik bedah yang dipakai untuk memberi jalan untuk gigi kaninus impaksi agar erupsi. Ada 3 macam teknik yang digunakan, tergantung dari posisi gigi tersebut



## PERAWATAN ORTODONTIK KANINUS KIRI MAKSILA IMPAKSI DI DAERAH PALATAL DENGAN ALAT CEKAT TEKNIK BEGG

Emil\* dan Prihandini Iman\*\*

\* Program Studi Ortodonsia, Program Pendidikan Dokter Gigi Spesialis,  
Fakultas Kedokteran Gigi, Universitas Gadjah Mada, Yogyakarta

\*\* Bagian Ortodonsia, Fakultas Kedokteran Gigi, Universitas Gadjah Mada, Yogyakarta

### ABSTRAK

**Latar Belakang:** Ketidakharmonisan ukuran rahang dengan gigi merupakan salah satu bentuk etiologi maloklusi yang diturunkan dan akan mempengaruhi susunan dan posisi gigi di dalam rahang. Impaksi gigi seperti molar ketiga atau gigi kaninus sering kita temui akibat tidak adanya ruang untuk gigi tersebut erupsi dan menyusun diri di dalam lengkung yang baik. Gigi kaninus memiliki peran penting di dalam mulut, selain untuk mastikasi, gigi ini juga memiliki peran menentukan dalam estetika susunan gigi. Senyum yang menarik tidak akan didapatkan tanpa adanya gigi kaninus di dalam lengkung. Kasus impaksi kaninus dapat dirawat menggunakan teknik Begg dengan proses *windowing* yang dilakukan oleh ahli bedah mulut. **Tujuan:** membantu erupsi gigi kaninus dengan bantuan alat orto cekat teknik Begg. **Kasus:** laki laki 19 th mengeluhkan gigi depan rahang atas protrusif langit langit tergigit oleh gigi depan rahang bawah. **Diagnosis:** Maloklusi Angle kelas II dengan hubungan skeletal kelas I disertai kondisi berjejal di daerah anterior dan gigitan dalam. **Perawatan:** menggunakan alat cekat teknik Begg dan *windowing* dengan pencabutan dua premolar pertama rahang atas serta prosedur windo. **Kesimpulan:** Hasil menunjukkan gigi kaninus kiri rahang atas dapat erupsi dengan baik dan bisa diposisikan ke dalam lengkung dalam 5 bulan. *Maj Ked Gi; Desember 2011; 18(2): 149-151*

**Kata kunci:** Gigi kaninus, impaksi, *windowing*.

### ABSTRACT

**Background:** Discrepancy in size between jaw and teeth is one of the etiology factor of malocclusion that genetically inherited and will affect teeth alignment and position within the jaw. Third molar and canine impaction frequently found because there is not enough space for them to erupt and align themselves in a good alignment. Canine have an important role in mastication as it is in facial aesthetic. Canine impaction can be treated with Begg technique and windowing process performed by oral surgeon. **Purpose:** to help impacted canine to erupt using fixed Begg appliance technique and windowing process. **Case:** 19 year old man complained of crowded front teeth. **Diagnosis:** malocclusion Angle class II, skeletal class I with crowding and deepbite on anterior segment. **Treatment:** using the Begg fixed appliance and windowing techniques with the extraction of two maxillary first premolars. **Conclusion:** The result showed that maxillary right canine erupted and can be adjusted within the line of occlusion in 5 months. *Maj Ked Gi; Desember 2011; 18(2): 149-151*

**Keywords:** Canine, impaction, *windowing*

### PENDAHULUAN

Gigi kaninus memiliki peran yang sangat penting di dalam proses mastikasi dan pembentukan oklusi yang baik, sehingga gigi ini dijadikan salah satu patokan dalam menentukan kelas maloklusi. Absennya gigi kaninus juga mempengaruhi nilai estetika<sup>1</sup>, sehingga senyum yang baik tidak bisa didapatkan tanpa adanya gigi kaninus di dalam lengkung. Prevalensi impaksi kaninus cukup tinggi, insidensinya berkisar antara 0,8 - 2,8% dari kasus impaksi yang diteliti. Impaksi kaninus rahang atas dua puluh kali lebih sering terjadi dibanding kaninus rahang bawah.<sup>2</sup>

Ketidakharmisan ukuran gigi dan rahang merupakan salah satu bentuk faktor genetik yang dapat menyebabkan kurangnya ruang bagi gigi kaninus untuk erupsi, begitu juga dengan jalan erupsi gigi ini

yang cukup sulit, serta ketidakaturan posisi benih gigi, persistensi gigi susu, dan lesi patologis di daerah gigi yang impaksi.<sup>3,4</sup> Penelitian lebih lanjut juga menyatakan bahwa impaksi kaninus pada rahang atas juga bisa disebabkan oleh ruang berlebih pada tulang basal maksila, adanya ruang yang terjadi karena gigi insisif lateral agenesis, serta erupsi prematur gigi insisif lateral maupun premolar rahang atas.<sup>5</sup>

Kesulitan dalam melakukan perawatan orto dalam kasus ini adalah bagaimana mengeluarkan gigi kaninus yang terpendam dan mengaturnya ke dalam lengkung gigi. Kasus impaksi kaninus tidak dapat diselesaikan hanya dengan mengandalkan perawatan orto saja, tapi dibutuhkan kerjasama dengan bagian bedah mulut. *Windowing* adalah teknik bedah yang dipakai untuk memberi jalan untuk gigi kaninus impaksi agar erupsi. Ada 3 macam teknik yang digunakan, tergantung dari posisi gigi tersebut



yaitu pembukaan gusi dengan eksisi, pembukaan gusi dengan flap di daerah apikal, dan teknik erupsi tertutup.<sup>3</sup>

### LAPORAN KASUS

Pasien laki-laki, umur 19 tahun datang ke klinik Ortodonsia RSGM Prof. Soedomo dengan keluhan gigi-gigi rahang atas maju dan langit-langit tergigit oleh gigi depan rahang bawah, sehingga mengganggu penampilan. Pemeriksaan intra oral memperlihatkan ukuran lidah sedang, bentuk lengkung gigi atas setengah elips simetris, bentuk lengkung gigi bawah parabola simetris. Susunan gigi-gigi segmen anterior rahang atas *berjejal* dan disertai dengan *palatal bite*. Studi model memperlihatkan gigi 63 persistensi, dan dari foto roentgen terlihat gigi 23 impaksi. Hubungan molar kelas II Angle. *Overjet* 10 mm dan *overbite* 4,5 mm. Garis tengah rahang bawah terhadap rahang atas segaris.

Berdasarkan hasil analisis sefalometri disimpulkan maloklusi skeletal klas I dengan incisivus rahang atas protrusif. Analisis jaringan lunak menunjukkan bibir atas 3 mm dan bibir bawah 1 mm lebih ke depan dari garis Steiner.

### Rencana Perawatan

Perawatan yang dilakukan bertujuan untuk mengoreksi *crowding* anterior rahang atas, *palatal bite*, koreksi *overjet*, mengembalikan kaninus yang impaksi ke dalam lengkung dengan menggunakan alat cekat teknik Begg. Berdasarkan perhitungan determinasi lengkung dan *set up* model Kesling kebutuhan ruang untuk kasus ini adalah sebesar 2,5 mm untuk segmen kanan rahang atas, 5 mm untuk segmen kiri rahang atas, 0 mm untuk rahang bawah.

Kekurangan ruang yang dibutuhkan diperoleh dengan pencabutan 2 gigi P1 rahang atas dan gigi 63 yang persistensi. Jenis penjangkaran yang digunakan adalah penjangkaran sedang yaitu dimungkinkannya gigi-gigi penjangkar untuk bergerak ke mesial.

### Tahapan Perawatan

Tahap perawatan dimulai dengan melakukan *windowing* untuk membuka jalan agar gigi kaninus bisa erupsi dengan baik. *Windowing* dilakukan dengan membuka gusi dengan metode eksisi kemudian mahkota gigi yang sudah terlihat dipasang bracket. Bracket kaninus dihubungkan dengan *mainwire* berdiameter 0.014" menggunakan *ligature*. *Ligature* diaktivasi dengan dipuntir sehingga memiliki daya untuk menarik gigi kaninus. Pasien diminta untuk datang 2 minggu sekali untuk pengaktifasian kembali *ligature*. Aktivasi *ligature* dihentikan bila mahkota gigi kaninus sudah cukup terlihat, dan diganti dengan

menggunakan elastik yang menghubungkan bracket kaninus dengan hook pada *buccal tube* kiri bawah. Vektor gaya yang dihasilkan akan membuat mahkota gigi kaninus erupsi serta masuk ke dalam lengkung. Tahap 1 perawatan teknik Begg dimulai setelah gigi kaninus masuk ke dalam lengkung.

### Hasil Perawatan

Setelah aktivasi *ligature* selama satu bulan, mahkota gigi kaninus mulai terlihat, pemasangan elastik dilakukan dengan menghubungkan bracket kaninus dan *hook* pada *buccal tube* gigi molar satu kiri bawah menggunakan elastik. Elastik dipakai selama 4 bulan dan reposisi bracket dilakukan untuk memposisikannya dalam posisi yang benar sampai gigi kaninus telah erupsi sempurna dan telah berada di dalam lengkung gigi. selanjutnya tahap 1 perawatan teknik Begg bisa dimulai.

### PEMBAHASAN

Berdasarkan posisi mahkota gigi kaninus yang berada dekat dengan tulang alveolar pembukaan jalan erupsi dilakukan dengan eksisi gusi. Daya yang dihasilkan oleh *ligature* yang teraktivasi dalam 1 bulan sudah bisa menarik gigi kaninus keluar sehingga sebagian mahkota muncul. Penggantian *ligature* dengan elastik yang dihubungkan dengan *hook* pada *buccal tube* kiri bawah dilakukan dengan alasan lebih efektif karena pasien bisa menggantinya setiap hari sehingga daya yang didapatkan bersifat kontinyu dan arah vektor gaya yang akan mengarahkan gigi kaninus masuk ke dalam lengkung. Reposisi bracket dilakukan sampai didapatkan posisi yang benar sehingga gigi dapat masuk ke dalam lengkung dalam arah yang benar.

Erupsi gigi kaninus berjalan dengan baik tanpa gangguan yang berarti. Waktu yang dibutuhkan untuk memposisikan gigi kaninus ke dalam lengkung adalah 5 bulan. Saat ini perawatan telah berjalan selama 1 tahun dalam rangka menutup ruang bekas pencabutan.

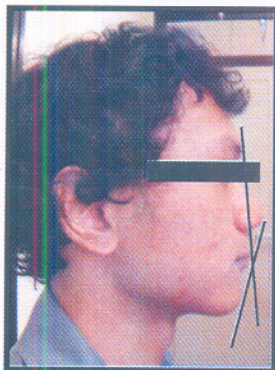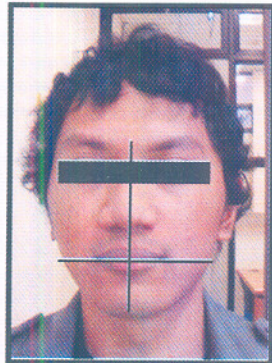### KESIMPULAN

Impaksi kaninus merupakan satu bentuk maloklusi yang cukup sering kita temui dalam praktek sehari-hari. Gigi kaninus memiliki peran penting dalam proses mastikasi dan estetika susunan gigi, sehingga keberhasilan dokter gigi untuk membantu erupsi dan memposisikannya ke dalam lengkung akan memberikan manfaat yang besar. Perawatan impaksi kaninus dengan pembukaan mukosa dan tulang, dapat dilakukan dengan baik menggunakan alat cekat teknik Begg. Waktu yang dibutuhkan cukup singkat yaitu 5 bulan.

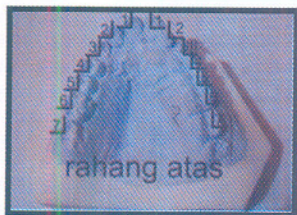


**DAFTAR PUSTAKA**

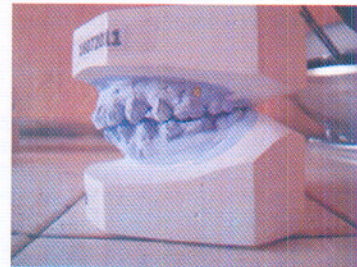
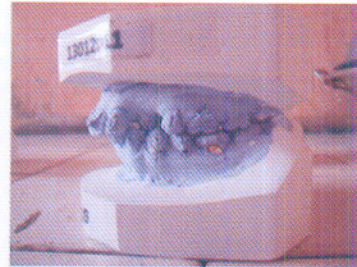1. Bayram M, Ozer M, & Sener I: Maxillary Canine Impactions Related to Impacted Central Incisor: Two Case Report, *The Journal of Contemporary Dental Practice*, 2007; 8(6):1-11
2. Aydin U, Yilmaz HH, & Yildirim D: Incidence of canine impaction and transmigration in a patient population, *Dentomaxillofacial Radiology*, 2004; 33:164-169
3. Kokich VG: Surgical and Orthodontic Management of Impacted Maxillary Canines, *Am J Orthod Dentofac Orthop*, 2004; 126(3): 278-83
4. Jacoby H: The Etiology of Maxillary Canine Impactions, *Am J Orthod Dentofac Orthop*, 1983; 84(2): 125-32
5. Moyers RE: *Handbook of Orthodontics*, 4<sup>th</sup> Year Book Medical Publisher Inc., Chicago, 1988: 387



**Gambar 1.** Foto tampak depan dan profil sebelum perawatan



**Gambar 2.** Studi model pasien sebelum perawatan

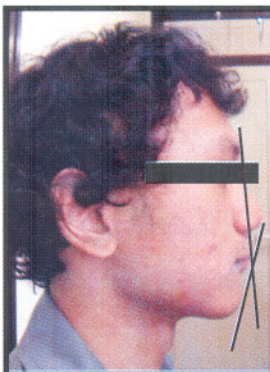
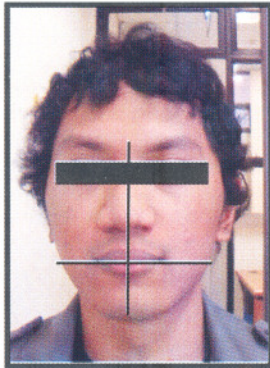
**Gambar 3.** Foto studi model setelah 3 dan 9 bulan perawatan

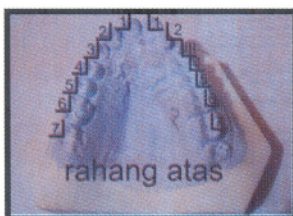

**DAFTAR PUSTAKA**

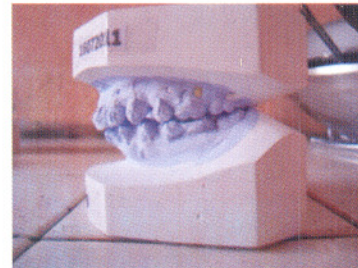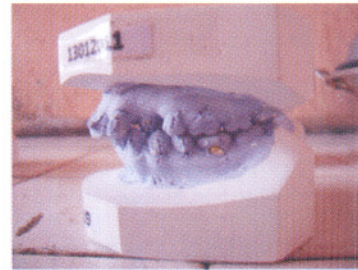1. Bayram M, Ozer M, & Sener I: Maxillary Canine Impactions Related to Impacted Central Incisor: Two Case Report, *The Journal of Contemporary Dental Practice*, 2007; 8(6):1-11
2. Aydin U, Yilmaz HH, & Yildirim D: Incidence of canine impaction and transmigration in a patient population, *Dentomaxillofacial Radiology*, 2004; 33:164-169
3. Kokich VG: Surgical and Orthodontic Management of Impacted Maxillary Canines, *Am J Orthod Dentofac Orthop*, 2004; 126(3): 278-83
4. Jacoby H: The Etiology of Maxillary Canine Impactions, *Am J Orthod Dentofac Orthop*, 1983; 84(2): 125-32
5. Moyers RE: *Handbook of Orthodontics*, 4<sup>th</sup> Year Book Medical Publisher Inc., Chicago, 1988: 387



**Gambar 1.** Foto tampak depan dan profil sebelum perawatan



**Gambar 2.** Studi model pasien sebelum perawatan



**Gambar 3.** Foto studi model setelah 3 dan 9 bulan perawatan