

**Pengaruh Pemberian Ekstrak Rimpang Kunyit (*Curcuma Domestica* Val.)  
terhadap Gambaran Histopatologis Paru-Paru yang Diinduksi  
Asap Rokok pada Tikus Putih Wistar**

**The Effect of Turmeric (*Curcuma Domestica* Val.) Extract on the Histopathological Lesions  
of Lung Induced by Cigarette Smokes in Wistar Rats**

**Laelatul Rahmad<sup>1</sup>, Nida Ul Millah<sup>1</sup>, Agapietta Kusumawardani<sup>1</sup>, Novi Herliyani<sup>1</sup>,  
Kurniati Sarwendah<sup>1</sup>, Bambang Sutrisno<sup>1</sup>, Hastari Wuryastuti<sup>1</sup>, R. Wasito<sup>1</sup>**

<sup>1</sup>Fakultas Kedokteran Hewan, Universitas Gadjah Mada, Yogyakarta  
Email: laelatulrahmad@gmail.com

**Abstract**

This present study is aimed to observe and determine the effects of turmeric (*Curcuma domestica* Val.) extract administration towards the cytotoxicity effect of cigarette smokes in the lungs of Wistar rats. Twenty Wistar rats, male, 3 months old, were used and divided randomly into four groups, of five each. Group I is as a control (K I), Group II was given 9 cigarettes/day without turmeric extract administration (K II), Group III given turmeric extract 1 ml 0.25%/day (K III) and Group IV was given 9 cigarettes/day and turmeric extract 0.25%/day (K IV) for 60 days. At the end of the present study, all rats were necropsied and organs, particularly the lungs were collected, processed histopatologically and stained routinely with hematoxylin eosin. The results indicated that the lungs had macrophages infiltration in the septal alveoli and hyperplasia of bronchial associated lymphoid tissue (K II). Whereas, the lungs in the rats in Groups K I, K III and K IV were still within the normal limits. It is concluded, that turmeric extract may have a potential anti pulmonary cytotoxicity effect due to cigarette smoke.

**Key words:** turmeric extract, cigarettes smokes, Wistar rats, macrophages infiltration, hyperplasia of bronchial associated lymphoid tissue

**Abstrak**

Penelitian ini ditujukan untuk mempelajari dan menentukan pengaruh pemberian ekstrak rimpang kunyit (*Curcuma domestica* Val.) terhadap efek sitotoksik asap rokok pada paru-paru tikus putih Wistar. Dua puluh ekor tikus putih Wistar, jantan, ± 3 bulan dibagi secara acak menjadi empat yaitu: kelompok kontrol, tanpa pengasapan, tanpa pemberian ekstrak rimpang kunyit (K I), kelompok yang diberi pengasapan 9 batang rokok per hari tanpa pemberian ekstrak rimpang kunyit (K II), kelompok yang diberi ekstrak rimpang kunyit 0.25% (K III) dan kelompok yang diberi pengasapan 9 batang rokok per hari dengan pemberian ekstrak rimpang kunyit 0.25% (K IV). Pada akhir penelitian, semua tikus putih dinekropsi dan paru-paru diambil, diproses histopatologis dan diwarnai dengan pewarna rutin hematoksilin eosin. Hasil pemeriksaan histopatologis paru-paru tikus putih Wistar setelah 60 hari perlakuan menunjukkan infiltrasi makrofag pada septa interalveolaris dan hiperplasia *bronchus associated lymphoid tissue* paru-paru pada tikus putih K II. Sedangkan, pada tikus putih K IV menunjukkan gambaran histologis paru-paru yang normal, seperti yang juga terjadi pada KI dan K III. Disimpulkan bahwa, ekstrak rimpang kunyit mampu menghambat efek sitotoksik asap rokok pada paru-paru tikus putih Wistar.

**Kata kunci:** Ekstrak rimpang kunyit, asap rokok, tikus putih Wistar, infiltrasi makrofag, hiperplasia *bronchus associated lymphoid tissue*

## Pendahuluan

Berdasarkan survey *World Health Organization* (WHO) 2011, tentang Penggunaan Tembakau Secara Global, tingkat persentase perokok aktif di Indonesia 2011 adalah 46,8% perokok pria dan 3,1% perokok wanita dengan usia diatas 10 tahun, sehingga Indonesia dikatakan negara penyumbang perokok tertinggi di dunia. Hal tersebut, menyebabkan jumlah total perokok meningkat menjadi 62,8 juta orang dan 40% diantaranya berasal dari masyarakat golongan ekonomi rendah. Peningkatan jumlah perokok tersebut sebanding dengan peningkatan jumlah kematian akibat rokok di Indonesia yang telah mencapai 200.000 jiwa (Reimondos *et al.*, 2012). Dilaporkan, hingga 2011 jumlah kematian akibat rokok di dunia telah mencapai 6 juta jiwa per tahun, diperkirakan semakin lama tingkat kematian akibat rokok akan semakin meningkat. Menurut WHO pada *report on global tobacco epidemic* (2011), jumlah kematian yang ada lebih banyak terjadi pada negara dengan penghasilan rendah dan sedang (Alwan, 2012).

Bukan hal yang tidak mungkin, jumlah korban jiwa dapat meningkat jika tidak dilakukan pengendalian terhadap penggunaan rokok. Oleh karena itu, pemerintah Indonesia sejak tahun 2000 mulai fokus terhadap pengendalian penggunaan rokok dan gangguan kesehatan yang ditimbulkan oleh rokok (Reimondos *et al.*, 2012). Rokok dapat menyebabkan gangguan kesehatan pada berbagai organ, terutama pada organ respirasi, kardiovaskuler dan reproduksi (Laniado, 2009).

Rokok merupakan faktor resiko utama dalam menimbulkan berbagai penyakit respirasi. Paru-paru, rongga hidung dan trakea juga beresiko terkena

dampak asap rokok. Penyakit paru-paru yang ditimbulkan oleh asap rokok, antara lain adalah emfisema, bronkitis kronis dan *chronic obstructive pulmonary disease* (COPD) (Rahman, 2003; Martey, 2005).

Paru-paru merupakan salah satu organ utama yang dapat dirugikan oleh adanya paparan asap rokok yang terus menerus. Paru-paru adalah organ internal yang berfungsi pada pertukaran gas (oksigen dan karbondioksida). Oksigen lingkungan akan dibawa oleh aliran udara menuju alveoli, berdifusi kedalam membran kapiler alveoli, kemudian oksigen masuk kedalam jaringan kapiler menuju darah. Sedangkan, karbondioksida yang merupakan sisa metabolisme akan dikeluarkan dari darah ke jaringan kemudian dilepaskan ke lingkungan. Apabila terjadi gangguan fungsi paru-paru, maka metabolisme dalam tubuh akan terganggu (Cunningham, 2002).

Asap rokok terbukti mengandung oksidan tinggi yang mampu membentuk senyawa radikal bebas. Senyawa radikal bebas yang terkandung dalam rokok dapat menginduksi inflamasi paru-paru bagian sentral, perifer dan parenkima paru-paru. Senyawa radikal bebas tersebut dikenal dengan sebutan *reactive oxygen species* (ROS) (Rahman, 2002; Yoshida and Rubin, 2007). Selain itu, asap rokok juga mengandung beberapa senyawa alkaloid tembakau, antara lain adalah nikotin, nornikotin, anabasin dan anatabin. Senyawa alkaloid tersebut, akan mengalami proses nitrosasi yang dikatalis oleh senyawa nitrit menjadi bentuk nitrosamin yang mengandung grup organik fungsional N-N=O. Bentuk nitrosamin hasil proses nitrosasi ini dikenal dengan sebutan *Tobacco Specific N-nitrosamines* (TSNA). Senyawa TSNA merupakan bentuk senyawa yang sangat karsinogenik (Geiss and

Demitrios, 2007).

Resiko kerusakan paru-paru dan berbagai penyakit yang ditimbulkan oleh penggunaan asap rokok harus dapat dikurangi, salah satunya yaitu dengan penyediaan obat. Obat-obatan berbahan sintetis banyak tersedia di masyarakat, namun dengan harga yang relatif mahal. Oleh karena itu, dibutuhkan suatu langkah penyediaan obat yang berbahan baku dari alam (obat herbal) dengan harga yang relatif terjangkau tetapi tetap tepat guna. Salah satu bahan yang dapat digunakan sebagai obat herbal dan telah banyak digunakan terutama di India, yaitu rimpang kunyit (*Curcuma longa* Val.) (Mazumder *et al.*, 2007).

Berdasarkan hasil penelitian yang dilakukan oleh Tsai *et al.* (2011), terbukti bahwa rimpang kunyit memiliki aktifitas antioksidan yang tinggi. Rimpang kunyit memiliki kandungan zat utama, yaitu kurkumin. Selain sebagai antioksidan yang tinggi, kurkumin juga berfungsi sebagai antiinflamasi, antikanker dan antifungal. Berdasarkan uraian diatas, diperlukan penelitian lebih lanjut tentang pengaruh pemberian ekstrak rimpang kunyit terhadap efek sitotoksik asap rokok pada paru-paru tikus putih Wistar. Penelitian ini, nantinya akan menambah fakta ilmiah terhadap kemampuan tanaman herbal Indonesia, tidak hanya akan dapat diketahui dan ditentukan pengaruh herbal terapeutik preventif rimpang kunyit, tetapi juga kemungkinan pemanfaatan rimpang kunyit secara komersial sebagai herbal anti asap. Tujuan yang ingin dicapai melalui penelitian ini adalah untuk mengetahui dan menentukan pengaruh pemberian ekstrak rimpang kunyit yang memiliki kandungan kurkumin di dalamnya terhadap efek sitotoksik asap rokok pada paru-paru tikus putih Wistar. Manfaat penelitian ini adalah untuk menambah fakta ilmiah

tentang khasiat ekstrak rimpang kunyit (*Curcuma domestica* Val.) sebagai obat herbal untuk mengatasi gangguan kesehatan, terutama paru-paru baik yang terjadi pada manusia maupun hewan. Selain itu, mengingat bahwa polusi udara tidak hanya berasal dari asap rokok, namun dapat berasal dari mana saja, misalnya gas limbah pabrik, gas buang kendaraan, rumah tangga dan sebagainya. Dengan diadakan penelitian ini dapat menjadi model penelitian hewan laboratorium untuk kepentingan manusia terkait pencemaran lingkungan yang diakibatkan asap

### **Materi dan Metode**

Penelitian ini menggunakan 20 ekor tikus putih Wistar jantan berumur  $\pm 3$  bulan dengan berat badan rata-rata 200 g yang diperoleh dari Laboratorium UP2KH (Unit Pendidikan dan Pelatihan Kesehatan Hewan), Fakultas Kedokteran Hewan (FKH) Universitas Gadjah Mada (UGM). Ekstrak rimpang kunyit (*extract crude*) yang digunakan berasal dari PT. Air Mancur, Solo, Jawa Tengah. Rokok yang dipergunakan dalam penelitian merupakan rokok kretek yang diperoleh dari pasar Kranggan Sleman, Yogyakarta. Rokok tersebut dipilih setelah melalui proses seleksi dari beberapa merek yang biasa dijual di pasaran. Pemilihan didasarkan pada tingginya kadar tar dan nikotin yang terkandung dalam sebatang rokok. Rokok yang digunakan memiliki kandungan nikotin 3 mg per batang dan tar 40 mg per batang.

Sebelum pelaksanaan penelitian, 20 ekor tikus putih Wistar dibagi acak menjadi 4 kelompok yang masing-masing terdiri dari 5 ekor tikus putih dan diadaptasikan selama 1 minggu. Kelompok I adalah kelompok kontrol tanpa pengasapan dan tanpa pemberian ekstrak rimpang kunyit (K I), Kelompok

II adalah kelompok dengan pengasapan dan tanpa pemberian ekstrak rimpang kunyit (K II), Kelompok III adalah kelompok dengan pemberian ekstrak rimpang kunyit dan tanpa pengasapan (K III) dan Kelompok IV adalah kelompok dengan pengasapan dan pemberian ekstrak rimpang kunyit (K IV). Senyawa kimia rokok diberi pada tikus putih melalui pembakaran rokok 9 batang per hari. Ekstrak kunyit diberi dengan menggunakan *syringe* berkanul bengkok dengan konsentrasi 0,25% sebanyak 1 ml per hari. Metode pengasapan dilakukan dengan mengikat batang rokok pada kotak kaleng, asap pembakaran disalurkan melalui cerobong asap menuju bagian kandang atas dan kawat ram dilapisi dengan kertas karton dengan tujuan agar asap rokok dapat terinhalasi secara maksimal pada tikus putih. Perlakuan pada setiap kelompok tikus putih dilakukan di Laboratorium Patologi FKH UGM selama 60 hari Kemudian dilakukan nekropsis untuk

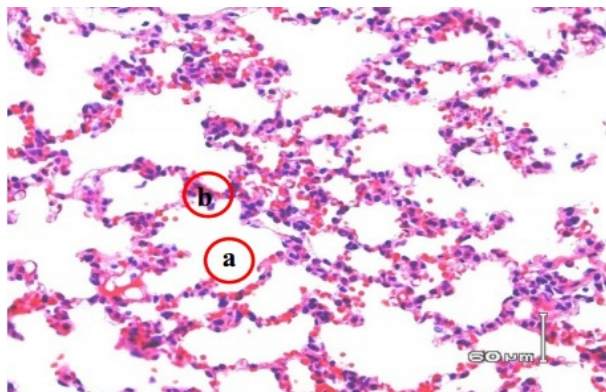
mengambil sampel organ yang akan dibuat preparat histopatologis dan diwarnai dengan pewarna rutin hematoxilin eosin.

### Hasil dan Pembahasan

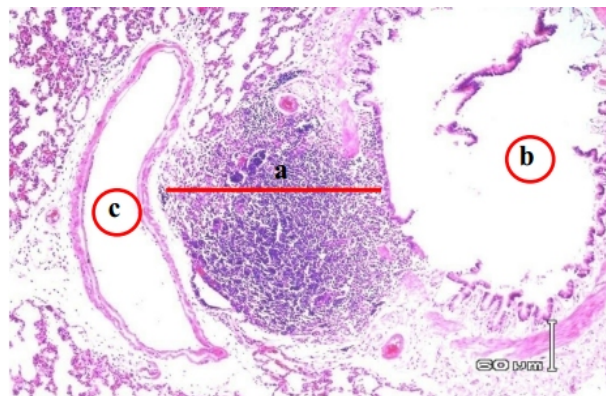
Hasil pemeriksaan gambaran histopatologis paru-paru setelah diwarnai hematoxilin eosin pada K I, K III dan K IV menunjukkan gambaran mikroskopis paru-paru yang normal, terutama alveoli, septa alveoli, bronkus dan *bronchus associated lymphoid tissue* (BALT) (Gambar 1-3). Sedangkan, histopatologis paru-paru pada K II terlihat hiperplasia BALT, ada peningkatan aktifitas mitosis limfosit dan terjadi infiltrasi makrofag alveolaris (Gambar 4). Hal tersebut menunjukkan perbedaan histopatologis dengan kelompok lainnya (Tabel 1).

Tabel 1. Perubahan histopatologis paru-paru tikus putih dengan pewarna rutin hematoxilin eosin.

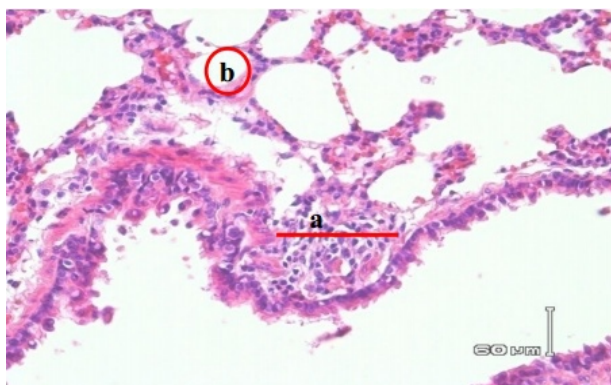
Kelompok	Perubahan histopatologis
Kontrol (KI)	Alveoli, septa alveoli, bronkus, <i>bronchus associated lymphoid tissue</i> (BALT) normal.
Pengasapan 9 batang rokok per hari (K II)	BALT mengalami hiperplasia, infiltrasi makrofag alveolaris.
Ekstrak rimpang kunyit 0,25% 1ml <i>per oral</i> per hari (K III)	BALT normal, tidak mengalami hiperplasia, alveoli normal.
Pengasapan 9 batang rokok per hari dan ekstrak rimpang kunyit 0,25% 1 ml <i>per oral</i> per hari (KIV)	BALT normal, tidak mengalami hiperplasia, alveoli normal.



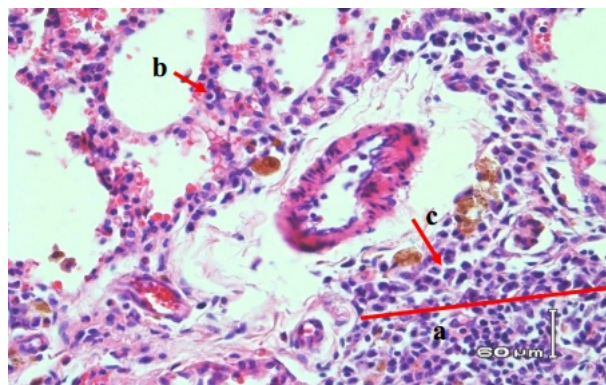
Gambar 1. Gambaran histopatologis parenkima paru-paru tikus putih kelompok kontrol (K I). Paru-paru normal. Alveoli (a) dan Septa alveoli (b) (Hematoksilin dan eosin).



Gambar 2. Gambaran histopatologis paru-paru tikus putih yang diberi ekstrak rimpang kunyit 0,25% 1 ml *per oral* per hari pada kelompok III (K III). Paru-paru normal. *Bronchus associated lymphoid tissue* (BALT) normal (a) dan Alveoli normal (b) (Hematoksilin dan eosin).



Gambar 3. Gambaran histopatologis paru-paru pada tikus putih yang diberi pengasapan rokok 9 batang per hari dan ekstrak rimpang kunyit 0,25% 1 ml *per oral* per hari pada kelompok IV (K II). Paru-paru normal *Bronchus associated lymphoid tissue* (BALT) normal (a) dan Alveoli normal (b) (Hematoksilin dan eosin).



Gambar 4. Gambaran histopatologis paru-paru tikus putih yang diberi pengasapan rokok 9 batang per hari pada kelompok IV (K IV). Paru-paru abnormal. Hiperplasia *bronchus associated lymphoid tissue* (BALT) (a), Infiltrasi makrofag alveolaris (b) dan Mitosis limfosit (c) (Hematoksilin dan eosin).

Gambaran histopatologis paru-paru pada K I, K III dan K IV tidak menunjukkan adanya perubahan pada gambaran histopatologisnya (normal), yaitu alveoli normal dengan sel-sel epitelia alveoli berbentuk skuamus simpleks dan tidak mengalami hipertropi, hiperplasia ataupun inflamasi. Alveoli tersusun oleh sel-sel epitelia skuamus (sel alveolar/pneumosit tipe I dan II).

Alveolus merupakan unit terminal pertukaran udara dengan percabangan saku alveolaris yang memiliki rongga yang lebih kecil jika dibandingkan dengan saku alveolaris (Samuelson, 2007; Banks, 1993). Umumnya tiap-tiap dinding dari dua alveoli yang berdekatan bersatu membentuk suatu ruang yang disebut septum interalveolaris (Samuelson, 2007). Septum interalveolaris terdiri atas dua lapisan sel-sel

epitelium skuamus simpleks yang diantaranya terdapat pembuluh darah kapiler dan jaringan interstisia. Daerah septum interalveolaris juga tidak terjadi hipertropi maupun hiperplasia, tidak ada inflamasi dan hemoragi. Bronkus memiliki sel epitelium kuboid bersilia, sedikit atau tanpa ada sel basal, sedikit sel Goblet dan sel Clara, yang terdapat pada lapisan mukosa muskularis (Greaves, 2000; Samuelson, 2007). Bronkus terlihat sel epitelium kuboid bersilia, tidak terjadi infiltrasi sel radang, *bronchus associated lymphoid tissue* (BALT) merupakan jaringan limfopoietik yang berkembang fokal pada paru-paru, terletak antara arteria dan bronkus yang merupakan lokasi awal masuknya antigen maupun polutan dari lingkungan ke dalam jaringan paru-paru. Secara struktural, BALT terlihat seperti folikel yang berisi agregat limfosit yang mengandung sel limfosit B dan sel limfosit T (Greaves, 2000; Renne, *et al.*, 2003).

Tikus putih pada K I sebagai kelompok kontrol, hanya diberi pakan pelet biasa tanpa perlakuan pengasapan 9 batang rokok per hari, terlihat paru-paru normal (Gambar 1). Dalam hal ini, parenkima paru-paru, termasuk alveoli, septum interalveolaris, bronkus dan BALT-nya tidak mengalami perubahan. Menurut Aoshida dan Nagai (2003), jaringan paru-paru normal tikus putih dapat mempunyai struktur alveoli yang tersusun atas dua sel epitelium yang berbeda, sel epitelium simpleks (Pneumosit I) dan sel epitelium kuboid (Pneumosit II). Pneumosit I menyusun 90% permukaan alveoli dan 7% jaringan parenkima paru-paru. Sedangkan, pneumosit II hanya menempati 10% permukaan alveoli dan 15% jaringan parenkima paru-paru. *Bronchus associated lymphoid tissue* merupakan jaringan imun berupa folikel atau agregat limfosit mengandung sel limfosit T dan sel B terdapat di

sebelah bronkus (Bienenstock and Robert, 2007).

Tikus putih yang diberi pengasapan rokok 9 batang per hari tanpa kurkumin (K II) (Gambar 4), gambaran histopatologis paru-paru terlihat adanya hiperplasia BALT dan infiltrasi makrofag alveolaris pada septa interalveolaris. Hiperplasia merupakan salah satu adaptasi seluler yang ditandai dengan peningkatan jumlah limfosit dalam suatu jaringan atau organ (Kumar *et al.*, 2005). Menurut Petrescu *et al.* (2013) melaporkan, bahwa asap rokok dapat menginisiasi hiperplasia BALT dan menginduksi perkembangan limfosit B pada lapisan mukosa bronkus. Senyawa toksik yang terdapat di dalam asap rokok telah banyak dilaporkan sebagai penyebab terjadinya kerusakan pada jaringan paru-paru. Hal tersebut akan mengaktifasi reaksi imun perolehan jaringan paru-paru dengan menginduksi terbentuknya  $CD4^+$  dan  $CD8^+$  pada dinding alveolaris dan bronki. Meningkatnya jumlah limfosit T  $CD4^+$  dan  $CD8^+$  pada parenkima paru-paru akan menginisiasi terjadinya inflamasi. Selain itu, limfosit T  $CD4^+$  dan  $CD8^+$  yang telah teraktifasi, juga akan menginduksi peningkatan ekspresi interferon- $\gamma$  (IFN- $\gamma$ ) dan *chemokine* yang akhirnya dapat menyebabkan terjadinya apoptosis sel (Barnes and Manuel, 2004).

Sel epitelium bronkus dan makrofag alveolaris akan terstimulasi oleh asap rokok. Makrofag alveolaris yang telah aktif akan berfungsi menghasilkan senyawa radikal bebas (endogenus) berupa nitrat oksida yang akan menginisiasi respon inflamasi akut. Adanya senyawa radikal bebas yang masuk ke dalam jaringan paru-paru akan mampu beraksi sebagai faktor kemotaksik yang akan menginisiasi tertariknya sel-sel radang, terutama makrofag dan neutrofil sehingga terjadi peningkatan jumlah makrofag dan/atau neutrofil yang akhirnya

memfagositosis partikel asing yang ada pada jaringan paru-paru. Makrofag alveolaris sangat banyak dijumpai di bagian alveoli dan jarang terdapat pada pembuluh darah. Jika terjadi peradangan akan terlihat infiltrasi makrofag alveolaris (Tucker, 2003; Petrescu *et al.*, 2013).

Senyawa toksik yang terdapat dalam asap rokok yang masuk ke dalam jaringan paru-paru akan menginisiasi aktivasi makrofag alveolaris dan sel-sel epitelia pada saluran respirasi. Sel-sel yang telah teraktivasi tersebut akan melepaskan beberapa mediator inflamasi, yaitu TNF- $\alpha$ , IL 8, MMP-9 atau LTB<sub>4</sub>. Mediator inflamasi tersebut akan mengaktifasi neutrofil yang nantinya akan memproduksi ROS (O<sub>2</sub><sup>-</sup>, OH, H<sub>2</sub>O<sub>2</sub>, 4-hydroxy-2-nonenal). Senyawa-senyawa ROS tersebut dapat mempengaruhi kadar GSH dan GSSG dalam sitosol dan mitokondria sel pada permukaan mikroskop elektron transmisi. Senyawa ROS dapat mengaktifasi NF- $\kappa$ B dan AP-1 yang merupakan faktor gen proinflamatori untuk transkripsi sel. Terlepasnya beberapa mediator inflamasi, transkripsi *chemokine* dan *cytokine*, serta adanya aktivasi NF- $\kappa$ B akan mengawali terjadinya inflamasi dan lesi patologis paru-paru (Rahman, 2003; Vekantesan *et al.*, 2007).

Adanya paparan asap rokok secara terus menerus (kronis) dilaporkan juga dapat menginduksi terjadinya emfisema, inflamasi dan perubahan metaplastik pada paru-paru hewan laboratorium tikus putih. Asap rokok meningkatkan stres oksidasi pada saluran respirasi dan secara langsung mengaktifasi sel-sel inflamasi untuk melepaskan senyawa radikal bebas. Senyawa toksik dalam rokok yang merupakan kandungan utama penyebab stres oksidasi adalah nikotin. Nikotin adalah senyawa utama yang dapat menginduksi

respon inflamasi pada sel-sel epitelia dan selanjutnya menginduksi produksi *cytokine* dan *chemokine* (Vekantesan *et al.*, 2007). Selain itu, nikotin merupakan senyawa jenis alkaloid yang akan mengalami proses nitrosasi dengan katalis senyawa nitrit menjadi bentuk nitrosamin yang mengandung grup organik fungsional N-N=O. Bentuk nitrosamin hasil proses nitrosasi ini dikenal dengan sebutan *tobacco specific N-nitrosamines* (TSNA). Senyawa TSNA merupakan bentuk senyawa yang sangat karsinogenik (Geiss and Demitrios, 2007; Thorley and Teresa, 2007).

Tikus putih K III, kelompok yang diberi ekstrak rimpang kunyit 0,25% 1 ml *per oral* per hari pada paru-paru terlihat BALT normal, tidak terjadi perubahan histopatologis pada sel-sel limfosit di dalamnya dan alveoli juga normal (Gambar 2). Pada tikus K IV, kelompok tikus putih yang diberi pengasapan rokok 9 batang per hari dan ekstrak rimpang kunyit 0,25% 1 ml *per oral* per hari juga tidak menunjukkan tanda-tanda lesi histopatologis BALT dan alveoli (Gambar 3). Pada alveoli tidak ditemukan infiltrasi sel radang, terutama makrofag pada septum interalveolaris. Hal tersebut membuktikan, bahwa ekstrak rimpang kunyit dapat mencegah lesi histopatologis pada paru-paru. Kurkumin memiliki aktifitas antioksidan dan antiinflamasi (Higdon, 2005). Selain itu, kurkumin juga memiliki kemampuan menghambat induksi kerusakan DNA oleh adanya senyawa radikal bebas dalam asap rokok, salah satunya nikotin. Pada penelitian Venkatesan *et al.* (2007), membuktikan bahwa kurkumin mampu menghambat induksi kerusakan jaringan paru-paru tikus putih yang telah diberi nikotin eksperimental *per oral*. Kurkumin juga mampu menghambat aktifitas nikotin dalam menginduksi infiltrasi dan aktivasi neutrofil yang

ditandai dengan reduksi migrasi neutrofil dan pelepasan mieloperoksidase. Kurkumin menginduksi peningkatan p38 dalam aktifitas fosforilase dan caspase-3, yang berperan dalam mekanisme apoptosis neutrofil yang berlebih pada jaringan tubuh, sehingga kurkumin dapat menjadi senyawa herbal potensial untuk mengurangi kelebihan neutrofil yang diakibatkan oleh kerusakan paru-paru (Venkatesan *et al.*, 2007).

Mekanisme protektif kurkumin terhadap kerusakan jaringan paru-paru akibat asap rokok berhubungan dengan aktifitas antiinflamasi dan antioksidan kurkumin. Namun, berdasarkan hasil pada penelitian ini, belum dapat dijelaskan secara

rinci mekanisme tersebut. Vekatensan *et al.* (2007), melaporkan aktifitas antiinflamasi dan antioksidan kurkumin, sehingga mampu mencegah terjadinya lesi patologis pada paru-paru (Tabel 2). Kurkumin dapat menghambat sintesis enzim siklooksigenase-2, 5-lipoksigenase dan nitrat oksidase. Selain itu, kurkumin berpengaruh juga terhadap metabolisme asam arakhidonat dan produksi prostaglandin. Dilaporkan juga, kurkumin dapat memblokir aktifitas transkripsi proinflamasi NF- $\kappa$ B dan AP-1. Kedua gen faktor proinflamasi tersebut berpengaruh terhadap proliferasi sel, pertahanan sel, invasi, metastasis, angiogenesis dan apoptosis (Shishodia *et al.*, 2007).

Tabel 2. Mekanisme dan aksi primer kurkumin pada jaringan paru-paru.

Mekanisme	Aksi
Antiinflamasi	Menghambat COX-2, 5-LOX dan iNOS Menekan produksi prostglandin Menghambat ekspresi <i>cytokine</i> dan <i>chemokine</i> Menginduksi heme-oksigenase-1
Transduksi signal dan faktor transkripsi	Menghambat NF- $\kappa$ B dan AP-1 (mereduksi translokasi nuklear Menghambat p38 MAPK Menghambat fosforilasi JNK
Antioksidan	Pembunuh senyawa radikal bebas (RNS/ROS) Menghilangkan hidrogen dan lipid peroksida Meningkatkan kadar GSH melalui pengaturan <i>glutamylcysteinyl</i> ligase mRNA

Berdasarkan hasil penelitian ini, jaringan paru-paru tikus putih yang dipapar asap rokok tanpa kurkumin (K II) ditemukan adanya infiltrasi makrofag alveolaris dan hiperplasia BALT (Gambar 4). Hal tersebut merupakan salah satu tanda awal terjadinya inflamasi jaringan paru-paru. Jika terjadi paparan asap dengan periode yang lebih lama, sangat memungkinkan terjadinya kerusakan jaringan paru-paru yang akhirnya menyebabkan hilangnya fungsi

normal paru-paru (Aoshiba and Nagai, 2003). Namun, pemberian ekstrak rimpang kunyit diduga dapat mengurangi efek sitotoksik asap rokok pada kelompok tikus putih yang diinduksi asap rokok (K IV), sehingga pada pemeriksaan mikroskopis jaringan paru-paru tikus putih terlihat masih dalam keadaan normal. Vekantensan *et al.* (2007) melaporkan, bahwa kurkumin memiliki aktifitas menghambat toksisitas asap rokok pada tikus putih



yang diberi nikotin dengan cara menghambat induksi asap rokok terhadap aktivasi NF- $\kappa$ B pada lapisan sel epitelium paru-paru. Kurkumin menghambat induksi NF- $\kappa$ B ke dalam nukleus sel atau DNA dengan memblokir aktivasi I $\kappa$ B kinase (IKK), fosforilasi dan degradasi *inhibitory*  $\kappa$ Ba (I $\kappa$ B $\alpha$ ), serta translokasi p65, sehingga ekspresi gen penyebab proliferasi sel dapat dicegah. Pemberian ekstrak rimpang kunyit (*Curcuma domestica* Val.) asal Indonesia dapat mencegah lesi patologis pada paru-paru. Penelitian ini, dapat menjadi salah satu fakta ilmiah mengenai aktifitas protektif ekstrak rimpang kunyit terhadap jaringan paru-paru melalui aktifitasnya yang diduga sebagai antioksidan dan antiinflamasi.

#### Daftar Pustaka

- Alwan, A. (2012) *WHO Report on the global tobacco epidemic, 2011: Progress continues-nearly 3.8 billion people are now covered by an effective tobacco control measure*. WHO Press, 20 Avenue Appia, 1211 Geneva 27, Switzerland.
- Aoshiha, K. and Nagai, A. (2003) Oxidative stress, cell death and other damage to alveolar epithelial cells induced by cigarette smoke. *J. Tobacco Induced Dis.* 1: 219-226.
- Banks, W.J. (1993) *Applied veterinary histology* 3<sup>rd</sup>. Mosby, Philadelphia, USA. Pp 392-394,397-398.
- Bienenstock, J. and Robert, L.C. (2007) *Bronchus associated lymphoid tissues: Inductive and Effector Tissues and Cells of the Mucosal Immune System*. University of Alabama, Birmingham, USA. <http://dx.doi.org> diakses pada tanggal 20 Mei, 2013.
- Barnes, P.J and Manuel, G.S. (2004). Characteristic of T lymphocytes in chronic obstructive pulmonary disease. *PloS Med.* 1: 25-27.
- Cunningham, J.G. (2002) *Textbook of veterinary physiology* 3<sup>rd</sup> ed. W.B. Saunders Company, 1600 John Kennedy Boulevard #1800, Philadelphia, USA.
- Geiss, O. and Dimitrios, K. (2007) *Tobacco, cigarettes and cigarette smoke: An overview*. Institute for Health and Consumer Protection, Italia.
- Greaves, P. (2000) *histopathology of preclinical toxicity studies: Respiratory tract*. 2<sup>nd</sup> ed. MRC Toxicology Unit University of Leicester, UK. <http://dx.doi.org> diakses pada tanggal 20 Mei, 2013.
- Higdon, J. (2005) Curcumin, <http://lpi.oregonstate.edu/intocenter/phytochemical/curcumin> diakses pada tanggal 15 April, 2012.
- Kumar, V., Abul, K.A., and Nelson, F. (2005) *Robbins and cotran pathologic basis of disease* 7<sup>th</sup>. Elsevier Saunders, The Curtis Center 170 S Independence Mall W 300E, Philadelphia, USA.
- Laniado, R.L. (2009) Smoking and chronic obstructive pulmonary disease (COPD), parallel epidemics of the 21<sup>st</sup> century. *Int. J. Environ. Res. Public Health* 6: 209-224.
- Martey, C A., C. J. Baglole, T. A. Gasiewicz, P. J. Sime and R. P. Phipps. (2005) The aryl hydrocarbon receptor is a regulator of cigarette smoke induction of the cyclooxygenase and prostaglandin pathways in human lung fibroblasts. *J Phy. Lung Cell Mol. Phy.* 289: L391–L399.
- Mazumder, R., Bhattaraya, S., Jha, S., Mazumder, A., Kumari, J., and Jha, S. (2007) Studies on pharmacognostical features of *Curcuma domestica* Val. *J. Ancient Scie. Life* 26.4: 37-41.

- Petrescu, F., V. Biciusca, Octavia, I.P., and C.M., Fortofoiu (2013) Cellular basis of bronchial inflammation in chronic obstructive pulmonary disease(COPD). *J. Cur. Health Scie.* 39: 61-67.
- Rahman, I. (2002) Oxidative stress, chromatin remodeling and gene transcription in inflammation and chronic lung diseases. *J. Bioch.Mol. Biol.* 36: 95-109.
- Rahman, I. (2003) Oxidative stress, chromatin remodeling and gene transcription in inflammation and chronic lung diseases. *Rev. J. Bioch. Mol. Biol.* 1: 95-109.
- Reimondos, A., Utomo, I.D., McDonald, P., Hull, P., Suparno, H.and Utomo, A. (2012) The 2010 greater Jakarta transition to adulthood survey policy background No. 2 smoking and young adults in Indonesia diakses pada tanggal 18 November, 2012.
- Renne, R.A., D.L., Dungworth, C.M., Keenan, K.T., Morgan, F.F., Hahn, and L.W., Schwartz(2003) Non-proliferative lesions of the respiratory tract in rats. *Guides Tox. Path.*: 1-26.
- Samuelson, D.A. (2007) Textbook of veterinary histology 2<sup>nd</sup> edition. Saunders Elsevier Inc., 11830 Westline Industrial Drive St. Louis, Missouri, USA.
- Shishodia, S., Tulika, S. and Madan, M.C. (2007) Modulation of transcription factor by curcumin. *Adv. Exp. Med. Bio.* 595: 127-148.
- Tsai, S., Huang, S., Chyau, C., Tsai, C., Weng, C., and Mau, J. (2011) Composition and antioxidant properties of essential oils from *Curcuma* rhizome. *Asian J. Arts Scie.* 2: 57-66.
- Thorley, A.J. and Teresa, D.T. (2007) Pulmonary epithelium, cigarette smoke, and chronic obstructive pulmonary disease. *Int. J. COPD* 2: 409–428.
- Tucker, M.J. (2003) *Disease of Wistar*. Taylor and Francis Inc. 1900 Frost Road, Suite 101, Bristol, Philadelphia, USA.
- Venkatesan, N., Durairaj, P. and Mary, B. (2007) Protection from acute and chronic lung disease by curcumin in: the molecular targets and therapeutic uses of curcumin in health and disease. *Adv. Exp. Med. Biol.* 595:379-405.
- Yoshida, T. and Rubin, M.T. (2007) Pathobiology of cigarette smoke-induced chronic obstructive pulmonary disease. *Physiol. Rev.* 87: 1047–1082.