

Parasit Gastrointestinal pada Kadal Naga Berjanggut (*Pogona vitticeps*) di Cijeruk, Bogor

Gastrointestinal Parasites in Bearded Dragon (Pogona vitticeps) in Cijeruk, Bogor

Nisrina Rosyida Noor Rifai¹, Arifin Budiman Nugraha^{2,5*}, Ekowati Handharyani³, Fajar Kawitan⁴, Umi Cahyaningsih²

¹Program Sarjana Sekolah Kedokteran Hewan dan Biomedis, IPB University, Bogor, Indonesia

²Divisi Parasitologi dan Entomologi Kesehatan, Sekolah Kedokteran Hewan dan Biomedis,
IPB University, Bogor, Indonesia

³Divisi Patologi, Sekolah Kedokteran Hewan dan Biomedis, IPB University, Bogor, Indonesia

⁴Balai Embrio Transfer Cipelang Bogor, Indonesia

⁵Center for Tropical Animal Studies (CENTRAS), IPB University, Bogor, Indonesia

*Corresponding author, Email: arifin@apps.ipb.ac.id

Naskah diterima: 21 Desember 2022, direvisi: 15 November 2023, disetujui: 15 November 2023

Abstract

Bearded dragons are reptiles that are quite popular as pets. There are many factors of disease that can infect bearded dragons. The environment and feed affect the level of disease threat, such as parasitic infection in the gastrointestinal tract. Data information related to parasitic gastrointestinal infections in bearded dragons in Indonesia is still limited, so supporting examinations are necessary to help diagnose. A total of 38 fecal samples were collected from the bearded dragon in Cijeruk Bogor. Samples were examined by simple flotation method, Ziehl Neelsen staining, and counting the number of parasitic eggs. All samples were positive for gastrointestinal parasite infections such as *Choleoeimeria sp.*, *Isoospora amphiboluri*, *Cryptosporidium spp.*, ascarid egg, and oxyurid egg. The average number of *Choleoeimeria sp.* and *Isoospora amphiboluri* oocysts were 8730 and 51.281 oocysts per gram of feces. The average number of helminth eggs per gram was 290 and 2325 for ascarid and oxyurid, respectively. Most of the infected bearded dragons do not show significant clinical symptoms. The number of oocysts and worm eggs per gram of feces showed mild and high results.

Keywords: bearded dragon; intestinal parasites; *Pogona vitticeps*

Abstrak

Kadal naga berjanggut merupakan reptil yang cukup populer sebagai peliharaan. Ada banyak faktor kejadian penyakit yang dapat menyerang kadal naga bejanggut. Lingkungan dan pakan sangat mempengaruhi tingkat ancaman penyakit, seperti infeksi parasit pada saluran gastrointestinal. Informasi data terkait infeksi parasit gastrointestinal pada kadal naga berjanggut di Indonesia masih terbatas, sehingga perlu adanya pemeriksaan penunjang untuk membantu diagnosa. Sebanyak 38 sampel feses dikoleksi dari kadal naga berjanggut di Cijeruk, Bogor. Sampel diperiksa dengan metode pengapungan sederhana, pewarnaan Ziehl Neelsen, dan perhitungan jumlah ookista dan telur parasit. Dari seluruh hasil, didapatkan semua sampel positif terinfeksi parasit gastrointestinal seperti *Choleoeimeria sp.*, *Isoospora amphiboluri*, *Cryptosporidium spp.*, telur ascarid, dan telur oxyurid. Jumlah rata-rata ookista *Choleoeimeria sp.* dan *Isoospora amphiboluri* adalah 8730 dan 51.281 ookista per gram feses. Jumlah rata-rata telur cacing per gram feses dari telur ascarid adalah 290 TTGT sedangkan telur oxyurid adalah 2325 telur per gram feses. Sebagian besar kadal naga berjanggut yang terinfeksi tidak menunjukkan gejala secara signifikan. Jumlah ookista dan telur cacing tiap gram feses menunjukkan hasil ringan dan tinggi.

Kata kunci: kadal naga berjanggut; parasit gastrointestinal; *Pogona vitticeps*

Pendahuluan

Reptil secara umum merupakan hewan vertebrata bersisik yang masuk dalam kelompok hewan *ectothermic*, yaitu hewan yang memiliki ketergantungan suhu dengan lingkungan sekitar (Ario, 2010). Reptil terdiri dari ular, kadal, buaya, kura-kura, penyu, dan tuatara (Pariyanto *et al.*, 2020). Diketahui hingga saat ini, terdapat sekitar 10.970 jenis reptil di dunia (KLHK, 2019).

Reptil yang dahulu dianggap menakutkan karena termasuk hewan yang berbahaya kini sudah berubah. Sekarang sudah mulai banyak berbagai jenis reptil yang dijadikan sebagai hewan peliharaan oleh sebagian orang. Hal ini dikarenakan reptil memiliki daya tarik tersendiri (Subeno, 2018). Variasi dan keunikan dari reptil ini menarik perhatian para pecinta satwa untuk dipelihara dan dikembangkan. Jenis reptil yang paling sering dijadikan hewan peliharaan antara lain kura-kura, ular dan juga kadal (Oktaviana *et al.*, 2019). Kadal merupakan reptil yang paling banyak dipelihara. Salah satu jenis kadal yang paling banyak dipelihara adalah kadal naga berjanggut atau memiliki nama komersial *bearded dragon*.

Kadal naga berjanggut merupakan hewan asli Australia yang sekarang ditemukan di seluruh dunia sebagai hewan peliharaan eksotik, termasuk di Indonesia. Kadal naga berjanggut yang ada dalam penangkaran umumnya rentan terkena penyakit, antara lain penyakit saluran pencernaan, hati, muskuloskeletal seperti *metabolic bone disease* (MBD), urogenital (Ukaj *et al.*, 2017), infeksi adenovirus (Doneley *et al.*, 2014), dan gout (Raiti 2014). Gangguan dermatologis seperti *dysecdysis*, ektoparasit, dan stomatitis juga umum ditemukan pada hewan ini (White *et al.*, 2011).

Munculnya penyakit-penyakit pada kadal naga berjanggut disebabkan oleh beberapa faktor. Faktor lingkungan dan pakan sangat mempengaruhi tingkat ancaman penyakit, salah satu penyakit yang paling umum menyerang kadal naga berjanggut adalah infeksi protozoa dan cacing pada saluran gastrointestinal. Kasus penyakit gastrointestinal pada kadal naga berjanggut dua kali lebih banyak daripada penyakit lain yang menyerang kadal naga

berjanggut. Lebih dari 80% sampel feses positif parasit, terutama oxyurid, koksidia, dan flagellata (Ukaj *et al.*, 2017).

Informasi data terkait infeksi parasit gastrointestinal pada kadal naga berjanggut di Indonesia masih terbatas. Oleh karena itu, penting untuk mengetahui parasit gastrointestinal apa saja yang dapat menginfeksi kadal naga berjanggut. Pemeriksaan feses dapat menjadi pemeriksaan penunjang untuk membantu dalam diagnosa penyakit gastrointestinal. Informasi ini diharapkan dapat menjadi data dasar penyakit dan bahan untuk menentukan tindakan medis yang tepat.

Materi dan Metode

Sampel feses kadal diperoleh dari salah satu *private breeder* kadal naga berjanggut di Kelurahan Cipelang, Kecamatan Cijeruk, Bogor. Sampel diambil secara acak sebanyak 38 ekor kadal dengan umur ± 6 bulan dan ± 1 tahun. Sampel diambil secara langsung saat kadal dimandikan pada pagi hari menggunakan stik. Sampel dimasukkan dalam pot sampel berukuran 15 ml dan disimpan dalam *coolbox*. Pemeriksaan dilakukan dengan menggunakan metode pengapungan sederhana, *McMaster* (kuantitatif), dan pewarnaan Ziehl Neelsen.

Parasit yang ditemukan kemudian didokumentasikan menggunakan *Indomicro HDMI Camera* (Indomicro Laboratory Equipment Service, Indonesia) dan *Dino-Eye Microscope Eye-Piece Camera* (ANMO Electronics Corporation, Taiwan). Data mengenai ukuran, jumlah, dan ciri morfologi parasit yang diperoleh diukur menggunakan perangkat lunak *DinoCapture 2.0* yang dapat diunduh melalui www.dino-lite.com dan *IndomicroView*. Setiap parasit yang ditemukan kemudian diidentifikasi dan ditabulasi ke dalam Microsoft Excel® 2010 kemudian dianalisis secara deskriptif.

Hasil dan Pembahasan

Hasil pemeriksaan sampel feses kadal naga berjanggut dengan metode pengapungan sederhana dan pewarnaan Ziehl Neelsen menunjukkan sampel positif terinfeksi parasit gastrointestinal. Parasit yang ditemukan yaitu *Isospora* sp., *Choleoimeria* sp.,

Cryptosporidium spp., sedangkan telur cacing yang ditemukan merupakan telur cacing dengan tipe oxyurid dan tipe ascarid. Tingkat infeksi parasit menunjukkan jenis parasit yang paling sering ditemukan yaitu telur cacing tipe oxyurid (*Pharyngodon* sp.) dan *Isospora amphiboluri* (Tabel 1).

Tabel 1. Persentase infeksi parasite gastrointestinal pada kadal naga berjanggut berdasarkan kelompok umur

Jenis Parasit	Tingkat Infeksi	
	Dewasa (>1 tahun); n=23	Muda (<1 tahun); n=15
<i>Isospora amphiboluri</i>	22 (95,65%)	14 (93,33%)
Telur Oxyurid (<i>Pharyngodon</i> sp.)	23 (100%)	15 (100%)
<i>Choleoecimeria</i> sp.	10 (43,47%)	3 (20%)
Telur Ascarid	1 (4,34%)	0 (0%)
<i>Cryptosporidium</i> spp.	3 (13,04%)	3 (20%)

Tingkat infeksi dan dampak penyakit dapat diukur menggunakan parameter prevalensi hewan yang terkena penyakit tertentu pada waktu tertentu di dalam suatu populasi yang beresiko. Hasil pemeriksaan menunjukkan jenis parasit yang paling sering ditemukan adalah telur cacing tipe oxyurid (*Pharyngodon* sp.) sebesar 100% baik pada kadal muda maupun dewasa dan protozoa *Isospora amphiboluri* 95,65% pada kadal dewasa dan 93,33% pada kadal muda. Tingkat infeksi menunjukkan hasil yang tidak jauh berbeda antara kadal naga berjanggut dewasa dan muda. Hasil ini menandakan bahwa, baik pada kadal naga berjanggut muda dan dewasa sama-sama memiliki tingkat infeksi yang tinggi berdasarkan prevalensi hewan yang terinfeksi. Persentase berbeda diobservasi oleh Hallinger *et al.*, (2019) pada kadal agamid yang menunjukkan kadal dewasa memiliki persentase lebih sedikit dibandingkan dengan kadal muda. Faktor penyebab dari hal tersebut dapat disebabkan oleh kondisi populasi yang padat, kurangnya nutrisi, manajemen yang buruk, dan kurangnya kebersihan kandang yang dapat memicu parasit memperbanyak diri dengan cepat dan meningkatkan sifat infeksius (Hedley *et al.*, 2013).

Berdasarkan (Tabel 2), Setiap satu ekor kadal dapat terinfeksi satu sampai empat jenis parasit. Akan tetapi, tidak semua gejala klinis

nampak secara signifikan dengan banyaknya jenis parasit pada setiap kadal naga berjanggut. Berdasarkan hasil identifikasi parasit, didapatkan infeksi tunggal oleh telur *Pharyngodon* sp. sebesar 2,63%. Hasil identifikasi juga menunjukkan adanya infeksi campuran dari protozoa dan telur cacing dengan tingkat infeksi campuran tertinggi yaitu *I. amphiboluri* dan telur *Pharyngodon* sp. yaitu sebesar 47,36%.

Tabel 2. Persentase infeksi parasit gastrointestinal pada kadal naga berjanggut berdasarkan infeksi tunggal dan campuran

Jenis Parasit	Jumlah Terinfeksi	Persentase (%)
Infeksi Tunggal		
Telur <i>Pharyngodon</i> sp.	1	2,63%
Infeksi Campuran		
<i>I. amphiboluri</i> + telur <i>Pharyngodon</i> sp.	18	47,36%
<i>I. amphiboluri</i> + telur <i>Pharyngodon</i> sp. + <i>Cryptosporidium</i> spp.	5	13,15%
<i>I. amphiboluri</i> + <i>Choleoecimeria</i> spp. + telur <i>Pharyngodon</i> sp.	11	28,94%
<i>I. amphiboluri</i> + telur <i>Pharyngodon</i> sp. + telur ascarid	1	2,63%

Choleoecimeria sp. merupakan salah satu parasit yang ditemukan pada pemeriksaan sampel feses kadal naga berjanggut. *Choleoecimeria* sp. (Gambar 1A) yang ditemukan berbentuk *ellipsoidal* dan memiliki empat sporokista. Ukuran ookista *Choleoecimeria* sp. yang dihitung sebesar 29,82 x 15,36 µm dengan dinding berlapis ganda dengan ketebalan 0,9 µm. Menurut Szczepaniak *et al.* (2016), ookista *Choleoecimeria* matang berbentuk *ellipsoidal* dengan ukuran (25,6—32,3) x (13,6—21,4) µm dan memiliki dinding yang berlapis ganda dengan ketebalan 0,6—1,1 µm dengan tekstur permukaan yang halus. Potensi patogenitas dari *Choleoecimeria* sp. masih belum diketahui dengan jelas. Untuk menetapkan potensi patogenitas dari berbagai usia dan berbagai tahap invasi, data klinis dan patologis dalam uji coba eksperimental diperlukan (Szczepaniak *et al.*, 2016).

Selanjutnya, hasil identifikasi menunjukkan adanya ookista *Isospora* sp. (Gambar 1B) berbentuk bulat dan bersporulasi dengan dua

sporokista. Diameter ookista yang dihitung dalam penelitian ini adalah 24,94 μm dengan ketebalan dinding 1,27 μm , sedangkan sporokista memiliki diameter 11,20 μm . Penelitian yang dilakukan oleh Walden dan Mitchell (2021) menunjukkan dalam feses kadal naga berjanggut ditemukan adanya ookista *I. amphiboluri* yang berbentuk bulat hingga sedikit *subspherical*, halus, memiliki dinding berlapis ganda, berdiameter 22,7–25,4 μm , dinding ookista berkisar 1,1–1,4 μm , dan sporokista berdiameter berkisar 11–17 μm . Berdasarkan persamaan morfologi bentuk dan ukuran tersebut, ookista yang diamati masuk ke dalam *Isospora amphiboluri*. Genus *Isospora* merupakan genus terbesar kedua pada famili Eimeriidae setelah *Eimeria*.

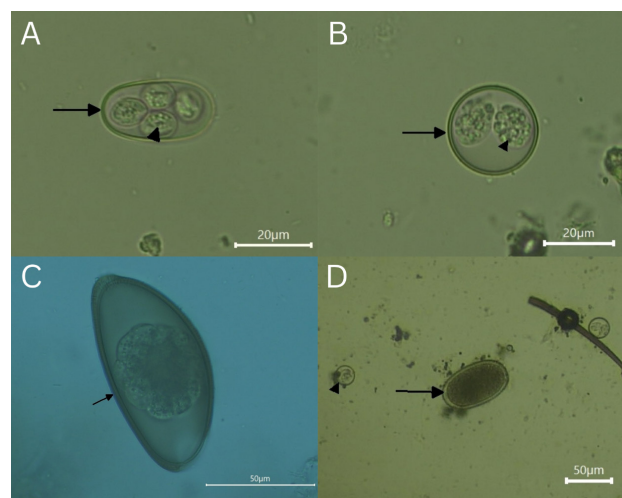
Telur oxyurid dari famili Pharyngodonidae (Gambar 1C) ditemukan dalam sampel feses yang merupakan parasit dari filum nematoda. Penelitian yang dilakukan oleh Arabkhazaeli *et al.*, (2018) menunjukkan bahwa telur oxyurid merupakan parasit yang paling banyak diidentifikasi. Pharyngodonidae merupakan satu-satunya anggota dari superfamili Oxyuridea yang menginfeksi reptil (Rom *et al.*, 2018). Menurut Rataj *et al.*, (2011) Pharyngodonidae merupakan parasit umum yang menyerang kadal, ular, dan kura-kura. Lebih lanjut, diketahui *Pharyngodon* sp. ditemukan pada *leopard gecko*, *lacerta media*, dan *bearded dragon*. Hasil pemeriksaan menunjukkan telur *Pharyngodon* berbentuk *spindle*, satu ujung runcing, dan lonjong di satu sisi serta bagian datar di sisi lain, memiliki *operculum* dengan panjang 95,59 μm dan lebar 48,29 μm . Penelitian lain yang tidak jauh berbeda dilakukan oleh Rabie *et al.*, (2012) yang menemukan spesies telur *Pharyngodon mamillatus* pada reptil yang menunjukkan telur memiliki tekstur dinding halus, bentuk memanjang dengan dua operkula pada setiap ujung telur.

Telur ascarid ditemukan dalam pemeriksaan feses (Gambar 1D). Telur ini berbentuk bulat lonjong, memiliki lapisan dinding tebal tetapi jernih dan halus dengan panjang 75,34 μm dan lebar 44,95 μm . Dikutip dari CDC (2019), telur ascarid fertil memiliki panjang berkisar 45–75 μm sedangkan telur infertil memiliki ukuran lebih besar dengan panjang mencapai 90 μm .

Telur ini sudah mengalami dekortikasi dimana menurut Barbera *et al.*, (2020) telur *decorticated* merupakan telur tanpa lapisan albuminoid yang lepas karena proses mekanik. Hasil lain didapat pada penelitian Mitchell *et al.*, (2013) dimana telur ascarid yang ditemukan memiliki ukuran 64,1 x 45,6 μm . Hanya terdapat satu sampel feses yang terinfeksi telur cacing ini.

Cryptosporidium spp. (Gambar 2) juga ditemukan pada pewarnaan Ziehl Neelsen. Metode pemeriksaan sitologi dengan pewarnaan umumnya merupakan metode yang paling sederhana (Bogan 2019). *Cryptosporidium* spp. yang ditemukan dalam penelitian ini memiliki bentuk bulat sirkuler dengan ukuran 5,03 x 4,67 μm . Ookista *Cryptosporidium* spp. yang diidentifikasi berdasarkan ciri morfologinya memiliki diameter 5 μm dan berbentuk bulat (Grosset *et al.*, 2012). Perlu dilakukan pemeriksaan secara molekuler dengan metode PCR untuk mengetahui tingkat spesies dari parasit ini. PCR dapat mengidentifikasi mikroorganisme secara detail hingga tingkat spesies bahkan strain yang tidak dapat dilakukan menggunakan sistem konvensional dengan pemeriksaan mikroskopis (Mufa *et al.*, 2020).

Terdapat dua jenis *Cryptosporidium* yang umum teridentifikasi pada reptil, yaitu *Cryptosporidium serpentis* pada ular dan kadal, serta *Cryptosporidium saurophilum* pada kadal (Xiao *et al.*, 2004). *Cryptosporidium cf. avium*

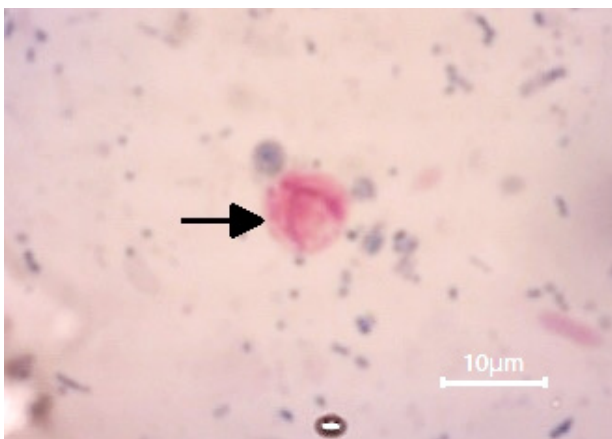


Gambar 1. Morfologi parasit saluran pencernaan yang ditemukan pada pemeriksaan metode pengapungan sederhana dengan perbesaran 400x. (a) ookista *Choleoecimeria* sp. (↑) dengan dua sporokista (▲) (b) ookista *Isospora amphiboluri* (↑) dengan dua sporokista (▲) (c) *Pharyngodon* sp. (↑) (d) Telur ascarid (↑)

dari Koehler *et al.*, (2020). *Cryptosporidium cf. avium* juga mungkin menginfeksi kadal naga berjanggut. *Cryptosporidium serpentis* dan *Cryptosporidium saurophilum* memiliki perbedaan dalam morfologi dan tempat infeksinya, dimana ukuran ookista *C. serpentis* lebih besar dari *C. Saurophilum* dan tempat predileksi *C. serpentis* terdapat di lambung, sedangkan *C. saurophilum* terdapat pada usus.

Hasil perhitungan menggunakan kamar hitung McMaster menunjukkan rata-rata jumlah ookista tiap gram tinja dari *Choleoemeria* sp. sebesar 8730 OTGT (*range* 193 - 29.870 OTGT) dan *I. amphiboluri* 51.281 OTGT (*range* 193 - 467.770) OTGT. Rata-rata jumlah telur tiap gram tinja dari telur tipe ascarid sebesar 290 TTGT, sedangkan oxyurid sebesar 2325 (*range* 96 – 5.800 TTGT). Menurut Sharma dan Busang (2013), intensitas infeksi dapat dinyatakan ringan untuk hitungan telur <500 TTGT, sedang untuk 500-1500 TTGT, berat untuk 1501-3000 TTGT dan fatal jika di atas 3000 TTGT. Infeksi telur tipe ascarid termasuk ringan dan infeksi telur tipe oxyurid termasuk berat. Infeksi ookista dapat diklasifikasikan rendah jika berkisar 50-1000, sedang berkisar 1001-5000, dan tinggi jika >5000 (Lassen dan Jarvis, 2009). Infeksi ookista *Choleoemeria* sp. dan *I. amphiboluri* dapat dikatakan tinggi.

Pengobatan koksidiosis pada reptil secara umum dapat menggunakan *sulfadimethoxine* dan *trimethoprim-sul-famethoxazole* (Lai *et al.*, 2020). *Levamisole*, *fenbendazole*, *ivermectin*, dan *piperazine* merupakan obat antelmintik yang dapat digunakan untuk pengobatan reptil yang terinfeksi cacing nematoda (Oktaviana



Gambar 2. Morfologi *Cryptosporidium* spp. dengan perbesaran 1000x

et al., 2019). Dosis pengobatan disesuaikan dengan mempertimbangkan status kesehatan umum hewan.

Kesimpulan

Parasit gastrointestinal yang ditemukan pada feses kadal naga berjanggut terdiri atas protozoa (*Isoospora amphiboluri*, *Choleoemeria* sp., *Cryptosporidium* spp.) dan telur cacing dari famili Ascaridae dan Pharyngodonidae. Tingkat infeksi tertinggi ditunjukkan oleh telur tipe oxyurid (*Pharyngodon* sp.) diikuti *Isoospora amphiboluri*, *Choleoemeria* sp., *Cryptosporidium* spp., dan telur tipe ascarid. Tingkat infeksi pada kadal naga berjanggut muda dan dewasa sama-sama memiliki tingkat infeksi yang tinggi. Sebagian besar kadal naga berjanggut yang terinfeksi tidak menunjukkan gejala klinis secara signifikan. Jumlah ookista dan telur cacing tiap gram feses menunjukkan hasil ringan dan tinggi.

Daftar Pustaka

- Arabkhazaeli F, Rostami A, Gilvari A, Nabian S, Madani SA. (2018). Frequently observed parasites in pet reptiles' feces in Tehran. *Iran. J. Vet. Med.* 12(1):19–25.doi:10.22059/ijvm.2018.233466.1004812.
- Ario A. (2010). *Mengenal Satwa Taman Nasional Gunung Gede Pangrango*. Jakarta(ID): Conservation International Indonesia.
- Barbera AR, Hertzell D, Reinhard KJ. (2020). Attempting to simplify methods in parasitology of archaeological sediments: an examination of taphonomic aspects. *Journal of Archaeological Science: Reports.* 33(2020): 1-8.
- Bogan JE. (2019). Gastric *Cryptosporidiosis* in snakes, a review. *J. Herpetol. Med. Surg.* 29(3–4):71.doi:10.5818/19-05-201.1.
- [CDC] Centers for Disease Control and Prevention. (2019). Ascariasis [internet]. [Tersedia pada: <https://www.cdc.gov/dpdx/ascariasis/index.html>]. [diakses 2022 Apr 19].
- Doneley R, Buckle K, Hulse L. (2014). Adenoviral infection in a collection of

- muda inland bearded dragons (*Pogona vitticeps*). *Aust. Vet. J.* 92(1–2):41–45. doi:10.1111/avj.12136.
- Grosset C, Villeneuve A, Brieger A, Lair S. (2012). Cryptosporidiosis in juvenile bearded dragons (*Pogona vitticeps*): effects of treatment with paromomycin. *J. Herpetol. Med. Surg.* 21(1): 10-16. doi:10.5818/1529-9651-21.1.10.
- Hallinger MJ, Taubert A, Hermosilla C, Mutschmann F. (2019). Captive agamid lizards in Germany: prevalence, pathogenicity and therapy of gastrointestinal protozoan and helminth infections. *Comp. Immunol. Microbiol. Infect. Dis.* 63: 74–80. doi:10.1016/j.cimid.2019.01.005.
- Hedley J, Eatwell K, Shaw DJ. (2013). Paper: gastrointestinal parasitic burdens in UK tortoises: a survey of tortoise owners and potential risk factors. *Vet. Rec.* 173(21):525. doi:10.1136/vr.101794.
- Koehler AV., Scheelings TF, Gasser RB. (2020). *Cryptosporidium cf. avium* in an inland-bearded dragon (*Pogona vitticeps*) – a case report and review of the literature. *Int. J. Parasitol. Parasites Wildl.* 13:150–159. doi:10.1016/j.ijppaw.2020.09.004.
- [KLHK] Lembaga Ilmu Pengetahuan Indonesia. 2019. *Panduan Identifikasi Jenis Satwa Liar Dilindungi, Herpetofauna*. Jakarta (ID): KLHK
- Lai OR, Tinelli A, Gelli D, Escudero E, Crescenzo G. (2020). Lethal adverse consequence of an anticoccidial therapy with sulfa drugs in inland bearded dragon (*pogona vitticeps*). *Adv. Anim. Vet. Sci.* 9(1): 21-25.
- Lassen B, Järvis T. (2009). *Eimeria* and *Cryptosporidium* in lithuanian cattle farms. *Vet Med Zoot.* 48(70):24–8.
- Mitchell PD, Yeh HY, Appleby J, Buckley R. (2013). The intestinal parasites of King Richard III. *Lancet.* 382(9895):888. doi:10.1016/S0140-6736(13)61757-2.
- Mufa RM, Lastuti ND, Rantam FA, Suwanti LT, Suprihati E, Handijatno D, Mufasirin. (2020). Deteksi *Cryptosporidium canis* pada anjing di kota Surabaya. *Jurnal Veteriner.* 21(2): 176-182.
- Oktaviana V, Yudhana A, Amanda N. (2019). Laporan kasus: infeksi cacing *Oxyuris* spp. pada iguana hijau (*Iguana iguana*). *J. Med. Vet.* 2(2):152. doi:10.20473/jmv.vol2.iss2.2019.152-157.
- Pariyanto P, Rahmi R, Antarsyah D. (2020). Keanekaragaman jenis reptilia di Kecamatan Seginim Kabupaten Bengkulu Selatan. *Simbiosis.* 9(2):90-96. doi:10.33373/sim-bio.v9i2.2458.
- Rabie SA, El-din M, El-latif A, Mohamed NI, Al-hussin OF. (2012). Redescription of nematodes *Pharyngodon mamillatus* and *Thendros* sp. from some reptiles of Qena, Egypt. *International Journal of Science and Research.* 3(358): 1368-1380.
- Raiti P. (2014). Husbandry, diseases, and veterinary care of the bearded dragon (*Pogona vitticeps*). *J. Herpetol. Med. Surg.* 22(3):117-131 .doi:10.5818/1529-9651-22.3.117.
- Rataj AV., Lindtner-Knific R, Vlahović K, Mavri U, Dovč A. (2011). Parasites in pet reptiles. *Acta Vet. Scand.* 53(1). doi:10.1186/1751-0147-53-33.
- Rom B, Kornaś S, Basiaga M. (2018). Endoparasites of pet reptiles based on coproscopic methods. *Ann. Parasitol.* 64(2):115–120. doi:10.17420/ap6402.142.
- Sharma S, Busang M. (2013). Prevalence of some gastrointestinal parasites of ruminants in southern Botswana. *Bots. J. Agric. Appl. Sci.* 9(9):97-103
- Subeno S. (2018). Distribusi dan keanekaragaman herpetofauna di hulu sungai Gunung Sindoro, Jawa Tengah. *J. Ilmu Kehutan.* 12(1):40. doi:10.22146/jik.34108.
- Szczepaniak KO, Tomczuk K, Lojszczyk-Szczepaniak A, Lopuszynski W. (2016). Reclassification of *Eimeria pogonae* Walden (2009) as *Choleoeimeria* sp. comb. nov. (Apicomplexa: Eimeriidae). *Parasitol. Res.* 115(2):681–685. doi:10.1007/s00436-015-4787-2.

- Ukaj SS, Hochleithner M, Richter B, Hochleithner C, Brandstetter D, Knotek Z. (2017). A survey of diseases in captive bearded dragons: a retrospective study of 529 patients. *Vet. Med. (Praha)*. 62(9):508–515.doi:10.17221/162/2016-VETMED.
- Walden M, Mitchell MA. (2021). Pathogenesis of *Isospora amphiboluri* in bearded dragons (*Pogona vitticeps*). *Animals*. 11(2):1–14.doi:10.3390/ani11020438.
- White SD, Bourdeau P, Bruet V, Kass PH, Tell L, Hawkins MG. (2011). Reptiles with dermatological lesions: A retrospective study of 301 cases at two university veterinary teaching hospitals (1992-2008). *Vet. Dermatol.* 22(2):150–161. doi:10.1111/j.1365-3164.2010.00926.x.
- Xiao L, Fayer R, Ryan U, Upton SJ. (2004). *Cryptosporidium* taxonomy: recent advances and implications for public health. *Clin. Microbiol. Rev.* 17(1):72–97. doi:10.1128/CMR.17.1.72-97.2004.