

Kajian Ekstrak Etanol Daun *Tithonia diversifolia* Terhadap Histomorfologi Pankreas dan Ekspresi Interleukin 1-beta pada Induksi Aloksan Tikus Wistar

Study of Tithonia diversifolia Extract in Histomorphology of Pancreas and Interleukin-1beta expression on Aloksan Induced Wistar Rats

Rondius Solfaine¹, Iwan Sahrial Hamid^{2*} dan Lailatul Muniroh³

¹Laboratorium Patologi, Fakultas Kedokteran Hewan, Universitas Wijaya Kusuma Surabaya, Surabaya Indonesia 60225

²Departmen Kedokteran Dasar Veteriner, Fakultas Kedokteran Hewan, Universitas Airlangga, Surabaya Indonesia 60111

³Departmen Gizi Masyarakat, Fakultas Kesehatan Masyarakat, Universitas Airlangga, Surabaya Indonesia 60111

*Corresponding author, Email: iwan-s-h@fkh.unair.ac.id

Naskah diterima: 5 Oktober 2021, direvisi: 1 November 2021, disetujui: 1 Desember 2021

Abstract

The purpose of this study is to determine effect of antiinflammation of *Tithonia diversifolia* (TD) extracts in histopathology liver and pancreatic tissue on alloxan-induced in Wistar rat. Thirty two male Wistar rats (*Rattus norvegicus*) with a body weight (bw) 150-200 g in 3 month of age, were allocated into four groups, with eight animals per group. The control group received normal saline (P0), positive control group received CMC Na 0.01% (P1), the treatment group were received 100 mg/kg bw of the TD extracts (P2) and received 100 mg/kg bw of the metformin (P3) respectively for 7 days. Bloods serum collected for measuring of blood glucose (BG), cholesterol and insulin (INS) concentrations. The levels of insulin (INS) concentrations were analysed by Avidin-Horseradish Peroxidase (HRP) Sandwich-ELISA. All animal were sacrificed fortissue staining with haematoxylin eosin. *Tithonia diversifolia* extract significantly decreased the level of blood glucose and choelsterol concentrations compared to the postive control group ($p<0.05$). The level of INS could be detected by its level significantly increased in TD treatment group ($p<0.05$). Histopathological showed that induction of alloxan could effect severe multifocal degeneration, vacuolisation, cell inflammation, acute langerhan cells injury with destruction cells. Immunohistochemical staining labeled with IL-1 β monoclonal antibodies (Mab) showed lowering expression of IL-1 β reveal as brownish color aggregates on the langerhanscells in the TD treatment group. This study was concluded that TD extract is inhibited hepatic tissue injuries and decreased destruction in langerhan cells by decreasing IL-1 β expression on alloxan-induced rats.

Keywords: Aloksan; *Tithonia diversifolia* extract; IL-1 β

Abstrak

Tujuan penelitian ini menganalisis anti radang ekstrak daun kembang bulan (*Tithonia diversifolia*) terhadap histomorfologi pankreas dan eskpresi IL-1b yang induksi Aloksan pada tikus putih Wistar (*Rattus norvegicus*). Penelitian ini dengan menggunakan 32 ekor tikus putih galur Wistar yang terbagi menjadi 4 kelompok; kontrol dengan akuades (P0), kelompok induksi aloksan 120 mg /kg bb dengan CMC-Na (P1), kelompok ekstrak *Tithonia diversifolia* 100 mg / kg bb secara peroral (P2) dan kelompok obat metformin dosis100mg/kg bb (P3) selama 7 hari. Pada hari ke-8 pasca perlakuan, seluruh kelompok tikus dikorbankan untuk diambil sampel darah untuk mengukur kadar gula darah, kolesterol dan konsentrasi insulin (INS). Koleksi jaringan hepar dan pankreas untuk pewarnaan histomorfologi. Hasil penelitian menunjukkan ekstrak *Tithonia*

diversifolia secara signifikan menurunkan konsentrasi gula darah, kolesterol dan meningkatkan kadar insulin dibandingkan dengan kelompok kontrol positif ($p < 0,05$). Pemeriksaan histomorfologi pada kelompok induksi aloksan menunjukkan terdapat kerusakan jaringan hepar dan pankreas berupa degenerasi multifokal, infiltrasi sel radang, vakuolisasi pulau langerhan dan nekrotik hepatik. Dari pewarnaan imunohistokimia yang di label dengan antibodi monoclonal terhadap interleukin-1 β (IL-1 β) menunjukkan ekspresi IL-1 β ditandai agregat warna kecoklatan pada daerah interstitial sel langerhan pankreas pada kelompok perlakuan. Penelitian ini menyimpulkan bahwa ekstrak TD terbukti menghambat kerusakan hepar dan pankreas dengan menurunkan konsentrasi gula darah, kolesterol dan ekspresi IL-1 β pada tikus putih yang diinduksi aloksan.

Kata kunci: Aloksan; *Tithonia diversifolia*; IL-1 β

Pendahuluan

Berdasarkan riset kesehatan nasional tahun 2014 prevalensi kasus diabetes mellitus mencapai kurang lebih 10 juta atau mencapai 6 persen penduduk di Indonesia. Proporsi kasus diabetes mellitus lebih tinggi pada perempuan dibanding kasus pada laki-laki. Sementara menurut catatan kesehatan dunia kasus diabetes mencapai 9 % dari total penduduk di seluruh dunia pada tahun 2014 (Nurohmi dkk, 2016; Susilawati dkk, 2016).

Penyakit diabetes mellitus (DM) adalah kategori penyakit metabolik, yang dipengaruhi oleh banyak faktor dalam tubuh. Pada kondisi kelebihan kadar glukosa dalam sel, menyebabkan proses glukoneogenesis dan proses lipolisis yang berlebihan. Pada saat proses lemak dihidrolisis, akan menghasilkan asam lemak dan gliserol berlebih yang tidak dapat dikatabolisme dan menghasilkan kolesterol, termasuk trigliserida. Sementara itu kadar glukosa darah yang tinggi (hiperglikemia) dapat menyebabkan glikosilasi lipoprotein dan membentuk radikal bebas, yang merusak membran sel menjadi lipidperoksida (Purbowati dkk, 2016).

Penyakit diabetes mellitus secara patogenesisnya terbagi menjadi dua jenis yaitu diabetes mellitus tipe 1 yang bersifat tergantung insulin dan diabetes mellitus tipe 2 yang bersifat tidak tergantung insulin. Karakteristik diabetes mellitus tipe I berupa kerusakan dan degenerasi pada sel-sel β Langerhans pankreas oleh sebab tertentu baik mikroorganisme, senyawa toksin, dan genetik. Pada DM tipe 1 terjadi penurunan produksi insulin atau tidak ada sekresi sama sekali. Penurunan kadar insulin tersebut menyebabkan penurunan glukosa dalam otot dan jaringan adipose (Nugroho, 2006).

Kerusakan pada sel beta pankreas dapat menyebabkan peradangan akut dan kerusakan terhadap integritas vaskular sehingga memungkinkan patogen dapat masuk langsung ke jaringan. Peradangan pada diabetes mellitus akan menginduksi ekspresi sitokin *tumor necrosis factor*, interleukin dan radikal oksidan dan toksisitas intraseluler. Pada sel pankreas, glukosa tinggi telah terbukti meningkatkan ekspresi IL-1 β dan ekspresi sitokin inflamasi dalam sel-sel langerhan berperan pada patogenesis diabetes mellitus tipe 2 (Chentouf *et al.*, 2011).

Menurut penelitian Rohmatin dkk (2015) pada penyakit diabetes mellitus menimbulkan gangguan pada berbagai organ, seperti jaringan hati, sel otot, pankreas dan jantung. Hati sebagai jaringan vital proses sintesis, penyimpanan, metabolisme dan detoksifikasi sehingga hati sangat mudah menjadi sasaran utama toksikasi. Hati merupakan organ yang berpotensi mengalami kerusakan karena organ pertama setelah saluran pencernaan yang terpapar oleh bahan yang bersifat toksik. Pada penyakit diabetes mellitus menyebabkan gangguan hiperglikemia atau hipoglikemia serta gangguan metabolisme lipid pada hati. Pada diabetes mellitus tipe 2 terjadi resistensi insulin akibat lipolisis, peroksidasi lipid dan karbohidrat dimetabolisme menjadi lemak. Resistensi insulin menghambat glukoneogenesis dan glikogenolisis sehingga terjadi peningkatan produksi kadar glukosa darah, menyebabkan gangguan metabolisme dan menghasilkan radikal bebas, sehingga merusak sel pada hepar.

Salah satu tumbuhan yang memiliki potensi sebagai antidiabetik adalah tanaman kembang bulan (*Tithonia diversifolia*). *Tithonia diversifolia* (TD) secara tradisional digunakan

sebagai obat sakit perut, kembung, diare, dan anti radang atau anti inflamasi. Bagian tanaman *Tithonia diversifolia* yang dapat dimanfaatkan sebagai obat adalah daun, akar, batang, buah, dan biji. Tanaman *Tithonia diversifolia* tumbuh di daerah tropis dan subtropis secara liar sebagai gulma di lahan kosong, ladang tanaman, dan perumahan. Beberapa penelitian menyebutkan adanya alkaloid, tanin, flavonoid, saponin, terpenoid dan fenol di daun, akar dan batang *Tithonia diversifolia*. Seskuiterprenoid, diterpenoid dan flavonoid dianggap sebagai komponen yang paling menonjol pada *Tithonia diversifolia* (Sasmita dkk, 2017; Tagne *et al.*, 2018).

Materi dan Metode

Penelitian ini dilakukan di Laboratorium Hewan Coba, Laboratorium Patologi Klinik Rumah Sakit Khusus Infeksi, Universitas Airlangga Surabaya, dan di Laboratorium Patologi Anatomi Fakultas Kedokteran, Universitas Gadjah Mada Yogyakarta. Uji etik diperoleh berdasarkan keputusan Komisi Etik Fakultas Kedokteran Hewan Universitas Airlangga Surabaya No. 2. KE.059.05.2021.

Prosedur penelitian

Hewan yang digunakan adalah tikus putih (*Rattus norvegicus*) jantan galur Wistar sebanyak 32 ekor dengan kisaran umur 2–3 bulan dan berat badan 150–200 gram, dibagi menjadi 4 kelompok, yaitu kelompok kontrol (P0) dengan akuades, kelompok induksi aloksan (Sigma-Aldrich, USA) dosis 120 mg/kg bb dan diberikan suspensi CMC-Na 0,01% (P1), kelompok perlakuan ekstrak daun kembang bulan dosis 100 mg/ kg bb secara peroral selama 7 hari (P2) dan kelompok obat metformin dosis 100 mg / kg bb secara per oral. Induksi aloksan dengan dosis tunggal 120 mg/ kg bb secara intraperitoneal pada kelompok P1, P2 dan P3. Pada hari ke-8 seluruh kelompok tikus dikorbankan dan diambil sampel organ hepar dan pankreas difiksasi dengan buffer neutral formalin (BNF) 10% untuk pembuatan preparat histomorfologi dan imunohistokimia. Sampel darah untuk mengukur kadar gula darah dengan metode kolorimetri. Pengukuran konsentrasi insulin (INS) dengan menggunakan

sampel serum darah yang disentrifus dengan kecepatan 1000 g selama 15 menit dan disimpan dalam freezer -20°C. Kit Elisa yang digunakan adalah kit Elisa komersial rat *Insuline Assay kit* (Elabscience, Wuhan). Pengukuran konsentrasi insulin secara tidak langsung dengan pasangan reaksi enzimatik yang dapat dibaca nilai *Optical Density* (OD) pada panjang gelombang 450 nm (Riele GmbH & Co, Germany). Pewarnaan imunohistokimia dilakukan untuk mengamati ekspresi IL-1 β jaringan pankreas diidentifikasi dengan indirect immunoperoxidase antibodi monoklonal dan antibodi sekunder anti-peroxidase. Substrat menggunakan di amino-benzidine kit imunohistokimia (BD, Pharmingen) dengan di label streptavidin-biotin (LSAB) (Star Trek Universal HRP Detection, Biozantix).

Analisis Data

Data parametrik kadar gula darah dan insulin antara kelompok perlakuan dan kontrol, dengan tes statistik *One Way Anova* dan *Post Hoc Test Duncan Multiple Range Test* dengan perangkat lunak SPSS 23. Analisis histomorfologi dan imunohistokimia dengan metode skoring dan diuji dengan statistik *Kruskal Wallis Test* dan *Mann Whitney Test* untuk mengetahui beda bermakna antar kelompok

Hasil dan Pembahasan

Berdasarkan hasil penelitian menunjukkan bahwa pemberian ekstrak etanol *Tithonia diversifolia* (TD) mempunyai efek menurunkan kadar gula darah (glukosa) pada kelompok tikus perlakuan. Berikut ini pemeriksaan kadar gula darah, kolesterol dan konsentrasi insulin diperoleh hasil pada (Tabel 1).

Hasil perlakuan secara per oral ekstrak daun kembang bulan dosis 100 mg/kg bb mempunyai kadar glukosa sebesar 203,50mg/dl dan kadar kolesterol 119,5 (P2) mg/dl yang berbeda nyata ($p \leq 0,05$) dibandingkan kadar glukosa kelompok kontrol positif sebesar 568,38mg/dl dan kadar kolesterol sebesar 160,0mg/dl (P1). Sementara kadar gula darah pada obat pembanding metformin sebesar 185,13 mg/dl (P3) dan kadar kolesterol 108,7 mg/dl. Kadar gula darah dan kolesterol pada perlakuan ekstrak daun kembang bulan (P2) lebih rendah dibandingkan

Tabel 1. Perbandingan kadar gula darah, Kolesterol dan Insulin pada berbagai kelompok perlakuan

Kelompok	Gula darah	Kolesterol	Insulin
	(mg/dl)	(mg/dl)	(mg/dl)
Kontrol P0 (n=8)	169.25 ^a ±55.01	173,50 ^a ±56,48	0.08 ^{ab} ±0.03
Kontrol positif P1 (n=8)	568.38 ^b ±25.46	160,00 ^a ±18,96	0.05 ^a ±0.01
Ekstrak TD P2 (n=8)	203.50 ^c ±53.53	119,50 ^b ±6,03	0.10 ^b ±0.05
Metformin P3 (n=8)	185.13 ^d ±39.32	108,75 ^b ±4,57	0.06 ^a ±0.01

Keterangan: Perbedaan yang signifikan $p \leq 0.05$ ditandai superskrip yang berbeda pada kolom yang sama.

kelompok kontrol positif yang mendapat CMC Na (P1), sementara kadar glukosa dan kolesterol paling rendah pada kelompok obat perbandingan metformin (P3) yang berbeda nyata dengan kelompok kontrol positif (P1). Hal ini mengindikasikan ekstrak kembang bulan berperan dalam menghambat hiper insulinemia pada diabetes dengan induksi aloksan dan mempunyai aktivitas menyerupai obat perbandingan metformin. Aktivitas hipoglikemik dan hipokolesterol dari pemberian ekstrak TD selama 7 hari. Hasil pemeriksaan kadar insulin menunjukkan pemberian ekstrak daun kembang bulan dosis 100 mg/kg bb meningkatkan kadar insulin secara signifikan dibandingkan kontrol positif (P1). Kadar insulin kelompok perlakuan TD sebesar 0,10 mg/dl (P2), 0,05 mg/dl (P1) dan sebesar 0,06 mg/dl pada kelompok obat metformin (P3).

Perubahan histomorfologi menunjukkan penurunan fungsi hepar dan pankreas dibuktikan dengan kerusakan jaringan dengan perubahan vakuolisasi, inflamasi dan ekspresi sitokin peradangan pada jaringan hepar dan

langerhans pankreas. Berikut ini hasil gambaran histomorfologi dan imunohistokimia diperoleh hasil sebagai berikut (Tabel 2).

Berdasarkan data skoring lesi histomorfologi pada hepar dan pankreas dengan pewarnaan HE dengan uji kruskal walis menunjukkan bahwa ada perbedaan secara signifikan ($p < 0,05$) antara kelompok kontrol dan perlakuan. Selanjutnya dengan uji *mann whitney* diketahui ada perbedaan yang bermakna ($p \leq 0,05$) antar kelompok P0, P1 dengan P2 dan P3. Pada kelompok P1 mempunyai skor degenerasi 4.0, skor infiltrasi sel 4.0 yang mengindikasikan adanya tingkat kerusakan jaringan hepar dan pankreas, diikuti pada kelompok P2 dan P3 mempunyai skor degenerasi 2.0 dan skor infiltrasi sel 2.0 yang menunjukkan kerusakan jaringan hepar dan pankreas yang lebih ringan dibanding kelompok P1 (induksi).

Berdasarkan hasil pewarnaan imunohistokimia menunjukkan ekspresi IL-1 β paling kuat dilihat dari intensitas warna dan distribusi pada kelompok dengan kontrol positif dengan skor

Tabel 2. Hasil skor degenerasi, infiltrasi sel dan ekspresi IL-1 β pada jaringan hepar dan pancreas pada berbagai kelompok perlakuan.

Kelompok	HATI		PANKREAS		
	Haematoxylin eosin (HE)		Haematoxylin eosin (HE)		Imunohistokimia (IHK)
	Degenerasi	Infiltrasi Sel	Degenerasi	Infiltrasi Sel	IL-1 β
Kontrol P0 (n=8)	0.25 ± 0.50 ^a	0.50 ± 0.577 ^a	0.25 ± 0.50 ^a	0.00 ± 0.00 ^a	0.25 ± 0.500 ^a
Kontrol positif P1 (n=8)	4.00 ± 0.00 ^b	4.00 ± 0.00 ^b	4.00 ± 0.00 ^b	4.00 ± 0.00 ^b	9.50 ± 1.732 ^b
Ekstrak TD P2 (n=8)	2.00 ± 0.816 ^c	2.00 ± 0.816 ^c	2.00 ± 0.816 ^c	0.75 ± 0.957 ^c	3.00 ± 0.816 ^c
Metformin P3 (n=8)	2.00 ± 0.816 ^c	2.00 ± 0.816 ^c	1.75 ± 0.50 ^c	1.50 ± 0.577 ^c	3.00 ± 0.816 ^c

Keterangan: superskrip yang berbeda pada kolom yang sama menunjukkan perbedaan yang signifikan $p \leq 0.05$.

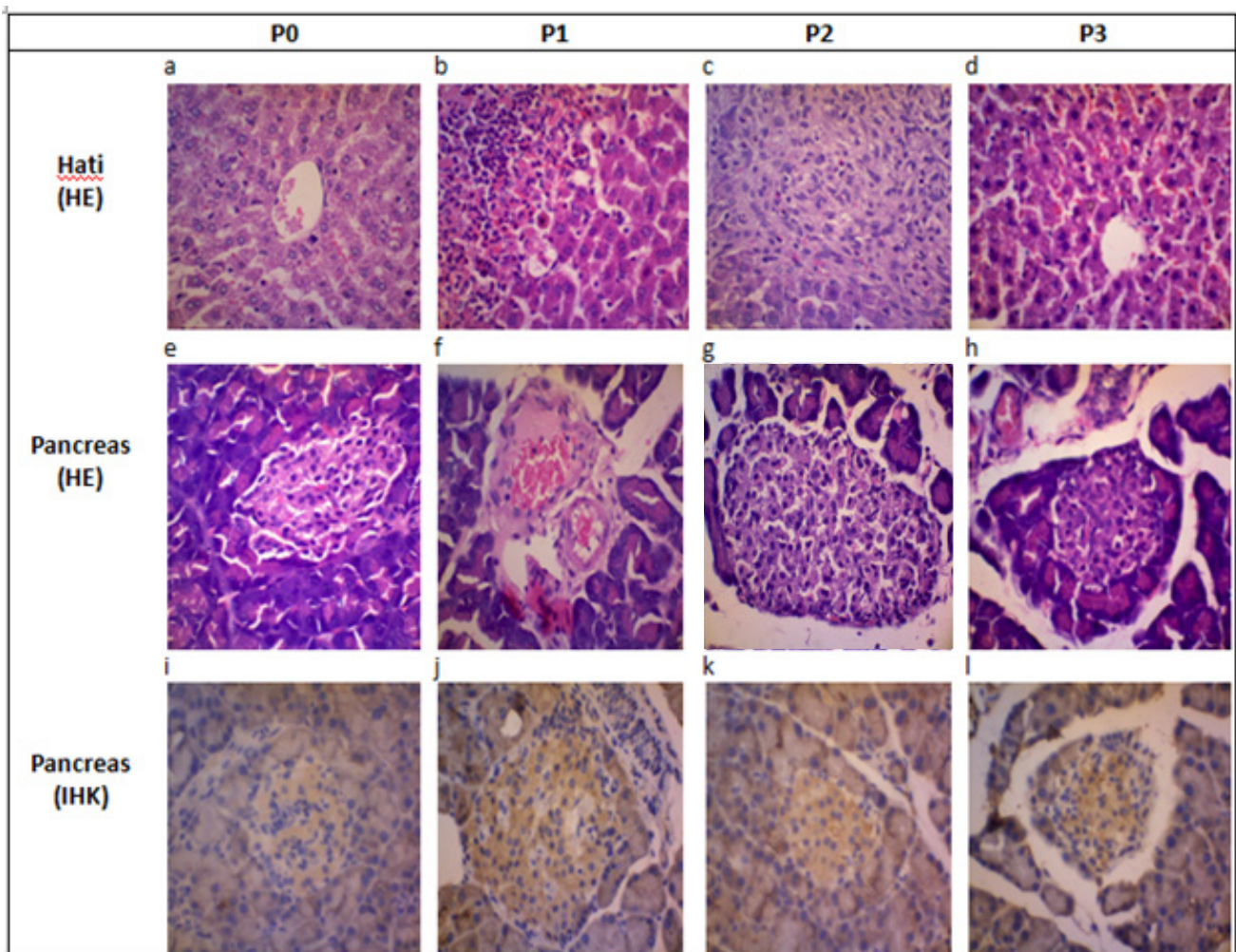
P0: kontrol negatif (aquadest), P1: kontrol positif, CMC Na 0.01%, P2: ekstrak TD 100 mg/kg bb, P3: obat perbandingan metformin 100 mg/kgbb. Analisis skor HE; 0: normal jaringan, skor 1: degenerasi/infiltrasi sel 1-25%, skor 3: degenerasi/infiltrasi sel 26-50%, skor 5: degenerasi/infiltrasi sel 51-75%, skor 7: degenerasi/infiltrasi sel 76-100% dari beberapa lapang pandang. Skor IHK; 0: tidak ada imunoreaktif, 3: imunoreaktif 1-25%, intensitas warna ringan, 5: imunoreaktif 26-50%, dan intensitas warna moderat, 7: imunoreaktif 51-75%, intensitas warna moderat, 9: imunoreaktif 76-100% dan intensitas warna kuat dari beberapa lapang pandang dengan perbesaran 400 x (Klopffleisch, 2013)

9.50, sementara ekspresinya pada kelompok perlakuan ekstrak TD dengan skor 3.0 dan obat metformin dengan skor 3.0 menunjukkan ekspresi yang lebih lemah dan berbeda secara signifikan ($p \leq 0,05$).

Berikut ini histomorfologi jaringan hepar dan pankreas pada berbagai kelompok (Gambar 1):

Hasil analisis data dari kadar gula darah, kolesterol dan insulin diperoleh bahwa terdapat perbedaan bermakna antara kelompok ekstrak dosis 100 mg/ kg bb dengan kelompok kontrol positif yang merupakan kelompok tikus diabetes dengan CMC Na. Kandungan kuersetin pada

daun kembang bulan memiliki efek antidiabetik dan merangsang sel β pankreas untuk melepaskan lebih banyak insulin dan meningkatkan pemanfaatan glukosa oleh otot rangka (Maulidiany *et al.*, 2018). Kuersetin adalah senyawa polifenol yang dapat menghambat aksi α -glukosidase, amilase dan antioksidan. Hal ini kuersetin mempunyai efek hipoglikemik disebabkan oleh penurunan penyerapan glukosa dalam usus dengan menghambat aktivitas α -glukosidase, enzim yang bertindak untuk mendegradasi polisakarida menjadi monosakarida. Penyerapan glukosa berkurang menyebabkan homeostatis glukosa terhadap penyakit diabetes (Sari dkk,



Gambar 1. a. Histomorfologi kelompok kontrol yang menunjukkan struktur sel hepatosit normal di daerah vena centralis. b infiltrasi sel polimorfonuklear di daerah ruang sinusoid kelompok dengan induksi aloksan, c. pada kelompok dengan ekstrak TD menunjukkan akumulasi vakuola pada sel-sel hepatosit dan pelebaran ruang sinusoid. d. akumulasi eritrosit di sinusoid pada kelompok obat metformin. e. Histopatologi kelompok kontrol yang menunjukkan struktur sel pada sel langerhans pankreas yang normal. f. Gambar histopatologi kelompok induksi aloksan yang menunjukkan struktur sel sel beta langerhans pankreas yang peradangan dan degenerasi, g. menunjukkan infiltrasi sel mononuklear pada daerah sel langerhans pankreas kelompok dengan ekstrak 100 mg kg/bb. h. vakuolisasi pada kelompok obat metformin 100 mg/kb bb. i. Imunohistokimia pankreas pada kelompok kontrol, j. imunokimia ekspresi agregat coklat pada sel langerhans pankreas yang dilabel antibody monoklonal IL-1 β terlihat tereksresi tinggi pada kelompok kontrol positif, k. imunoreaksi berupa agregat coklat lebih rendah ekspresinya pada kelompok dengan ekstrak TD dan l. obat pembanding metformin (IHK, 40x, Perubahan ditunjukkan oleh anak panah).

2018). Tanaman kembang bulan diketahui mempunyai kandungan senyawa flavonoid kuersetin sebanyak 26,6 mg/g dalam ekstraknya (Bhatt *et al.*, 2013).

Pada penderita diabetes mellitus, glukosa, asam lemak dan asam amino yang diperoleh dari makanan tidak dapat di metabolisme oleh tubuh secara normal karena reseptor yang seharusnya cukup menerima asupan yang sesuai mendapat kapasitas yang lebih sehingga banyak glukosa yang tidak mendapat reseptor. Akibatnya banyak timbunan glukosa di pembuluh darah yang akan menyebabkan terjadinya peningkatan kolesterol. Pada penderita diabetes mellitus yang kekurangan insulin terjadi peningkatan konsentrasi kolesterol darah, kadar kolesterol darah yang meningkat inilah yang dapat mempercepat terjadinya komplikasi dari diabetes mellitus. Metabolisme lipid pada penderita diabetes mellitus, separuh glukosa yang dikonsumsi dirubah menjadi CO₂ dan H₂O, lemak dalam depo lemak dan sedikit glikogen. Insulin menghambat *lipase sensitive hormone* dalam jaringan adiposa sehingga kadar asam lemak bebas plasma meningkat.

Pada penderita diabetes mellitus tipe 2, kadar glukosa dalam darah meningkat karena ketidakseimbangan produksi dan asupan glukosa yang menstimulasi insulin untuk memasukkan gula ke dalam sel, khususnya sel otot skeletal. Resistensi insulin terjadi, dimana jumlah insulin banyak namun tidak dapat melakukan fungsinya, sehingga glukosa dalam darah tidak dapat masuk ke sel. Sel-sel beta pankreas akan terus memproduksi insulin sehingga hiperinsulinemia juga terjadi bersamaan dengan hiperglikemia pada penderita obesitas maka kadar insulin cenderung rendah dan kadar insulin yang rendah terjadi pada diabetes mellitus tipe 2.

Hasil penelitian menunjukkan bahwa induksi aloksan 120 mg/kg bb pada tikus putih (*Rattus norvegicus*) menyebabkan perubahan pada gambaran histomorfologi hepar dan pankreas. Aloksan adalah senyawa hidrofilik dapat dengan bebas melewati membran sel melalui transporter GLUT2 dan mekanisme ini berhubungan erat dengan struktur yang mirip glukosa. Struktur serupa antara aloksan dan glukosa dapat memasuki sel beta melalui transporter GLUT2, bersifat kompetitif mem-

batasi serapan aloksan oleh sel B. Sifat hidrofilik aloksan sangat penting untuk penggunaannya pada model hewan diabetes, sebaliknya aloksan akan mampu menembus setiap jenis sel pada organisme hewan dan menyebabkan kerusakan yang signifikan. Namun, banyak sel termasuk hepatosit dan sel tubular ginjal mengekspresikan transporter GLUT2 sehingga aloksan menginduksi toksisitas hati dan ginjal (Radenković *et al.*, 2015).

Pada kondisi diabetes dapat mempengaruhi terjadinya perubahan morfologi sel hepatosit bahkan dapat menyebabkan peningkatan kematian sel hepatosit. Kematian sel hepatosit ini bisa disebabkan oleh senyawa kimia (aloksan), yang mana senyawa tersebut dapat memicu terjadinya hiperglikemia sehingga memicu terbentuknya oksidan reaktif sehingga rentan terkena stress oksidatif, salah satu organ yang rentan terkena stress oksidatif adalah hepar. Hasil penelitian menunjukkan histomorfologi jaringan hepar dan pankreas mengalami kerusakan akibat induksi aloksan. Pemberian ekstrak TD terbukti dapat menghambat kerusakan tersebut secara signifikan. Kerusakan jaringan terlihat dari persentase degenerasi sel hepatosit dan vakuolisasi sel langerhans yang lebih ringan pada perlakuan TD dibanding kontrol positif. Pemberian ekstrak TD mempunyai kandungan senyawa flavonoid kuersetin, bersifat antioksidan pada keadaan hiperglikemia sehingga mencegah terbentuknya oksidan reaktif dan stress oksidatif akibat induksi aloksan pada jaringan hati dan pankreas. Hasil pewarnaan imunohistokimia jaringan pankreas yang di label dengan antibodi monoklonal (Abm) IL-1 β menunjukkan adanya peningkatan ekspresi IL-1 β yang ditandai agregat warna kecoklatan pada sel –sel langerhans pankreas pada kelompok kontrol positif dan perlakuan. Pemberian ekstrak TD menunjukkan dapat menurunkan secara signifikan ekspresi IL-1 β dibanding kelompok kontrol positif. Diketahui sitokin adalah faktor penting dalam disfungsi sel pada diabetes tipe 2. Langerhans pankreas adalah target inflamasi dan mengalami proses inflamasi lokal. IL-1 β diketahui mempengaruhi sekresi insulin dan menginduksi apoptosis. Peningkatan ekspresi IL-1 β dan reseptor IL1b terjadi pada tikus yang diinduksi diabetes tipe 2.

Kesimpulan

Pemberian ekstrak kembang bulan menurunkan kadar konsentrasi gula darah dan kolesterol dan menghambat kerusakan jaringan hati dan pankreas melalui penurunan ekspresi IL-1 β pada tikus putih yang diinduksi aloksan.

Ucapan Terima Kasih

Terimakasih penulis sampaikan kepada Direktorat Riset dan Pengabdian Masyarakat Kementerian Pendidikan dan Kebudayaan RI dengan Surat Keputusan No.007/AMD-SP2H/LT-Multi-Terapan/LL7/2021 yang telah memberikan dana Hibah Penelitian Terapan.

Daftar Pustaka

- Chentouf, M., Dubois, G., Jahannau, C., Castex, F., Lajoix, A.D., Gross, R., et al. (2011) Excessive food intake, obesity and inflammation process in Zucker *fa/fa* rat pancreatic islets. PLoS ONE 6(8): e22954.
- Bhatt, P., Gilbert, S.J., Pradeep, S.N., and Mandyam, C.V., (2013) Chemical composition and nutraceutical potential of Indian borage (*Plectranthus amboinicus*) stem extract. J.Chem. 2013:320329: 1–7.
- Maulidiany, R.A., Suhaeni, E., Sulistiyana, C.S. and Sari, A.I.P.S., (2018) Effect of tree marigold and ethanol extract on blood glucose level and liver histopathology of streptozotocin-induced male Wistar rats. Proceeding of International Conference on Applied Science and Health, Cirebon, Indonesia, pp. 266-273.
- Nugroho, A.E., (2006) Hewan percobaan diabetes mellitus: patologi dan mekanisme aksi diabetogenik. Biodiversitas. 7(4): 378-379.
- Nurohmi, S., Rimbawan, Anwar, A., dan Efendi, A.T., (2016) Penilaian kromium serum darah pada penyandang diabetes mellitus tipe 2 dan non diabetes. Jurnal Media Kesehatan Masyarakat Indonesia. 12(4):270.
- Monday, O.M., and Uzoma, U.I., (2013) Histological changes and antidiabetic activities of *Icaciana trichantha* tuber extract in beta-cell of alloxan induced diabetic rats. Asian Pac. J. Trop. Biomed. 3(8): 628-633.
- Radenkovi'c, M., Stojanovi'c, M., and Prostran, M., (2015) Experimental diabetes induced by alloxan and streptozotocin: the current state of the art. J Pharmacol Toxicol Methods. 78(1):13-31.
- Ramadan, B.K., Schaalan, M.F., and Tolba, A.M., (2017) Hypoglycemic and pancreatic protective effects of *Portulaca oleracea* extract in alloxan induced diabetic rats. BMC Complement Altern. Med. 17(37): 1-10.
- Sari, Y.O., Dillasamola, D., Dharma, S., and Clara, M., (2016) The influence of ethanol extract and variety of fractions from *Tithonia diversifolia* on blood glucose level of male white mice. Der Pharm. Lett. 8(19): 446-450.
- Sasmita, F.W., Susetyarini, E., Husamah dan Pantiwati, Y., (2017) Efek ekstrak daun kembang bulan (*Tithonia diversifolia*) terhadap kadar glukosa darah tikus wistar (*Rattus norvegicus*) yang diinduksi aloksan. Biosfera. 34(1): 22-31.
- Susilawati, Y., Muhtadi, A., Moektiwardoyo, M., dan Arifin, P.C., (2016) Aktivitas antidiabetes ekstrak etanol daun iler (*Plectranthus cutellarioides* (L.) R.Br.) pada tikus putih galur wistar dengan metode induksi aloksan. Farmaka. 14(2):83.
- Tagne, A.M., Marino, F., and Cosentino, M., (2018) *Tithonia diversifolia* (Hemsl.) A. Gray as a medicinal plant: a comprehensive review of its ethnopharmacology, phytochemistry, pharmacotoxicology and clinical relevance. J. Ethnopharmacol. 220(1): 94-116.
- Rohmatin, A.R., Susetyarini E., dan Hadi S., (2015) Kerusakan sel hepar tikus putih jantan (*Rattus norvegicus*) yang diinduksi karbon tetraklorida (CCl₄) setelah diberi ekstrak etanol bawang dayak (*Eleutherine palmifolia* Merr.). Seminar Nasional XII Pendidikan Biologi FKIP UNS. Biologi, Sains, Lingkungan dan Pembelajarannya, Malang, Indonesia, pp.942.

- Purbowati, Johan, A., dan Kisdjamiatun, R.M.D.RA., (2016) Pengaruh jamur tiram putih (*Pleurotus ostreatus*) terhadap kadar glukosa darah, profil lipid dan kadar MDA pada tikus (*Rattus norvegicus*) diabetes mellitus. *Jurnal Gizi Indonesia*. 4(2):131,135.
- Thongsom, M., Chunglok, W., Kuanchuea, R., and Jitbanjong, T., (2013) Antioxidant and hypoglycemic effect of *Tithonia diversifolia* aqueous leaves extract in alloxan induced diabetes mice. *Adv. Environ. Biol.* 7(9): 2116-2125
- Tania, P.M., Castilo, B.D.D., Serrao, P.C.D., Lobato, R.A.B., Silva, R.R.D., Oliveira, P.F.D., Ferreira, S.P.S., Tavora, N.P.L. and Silvade, A.S.S.M.D. (2016) Antioxidant effect of plant extracts of the leaves of *Tithonia diversifolia* (Hemsl.) A. gray on the free radical DPPH. *J. Chem. Pharm. Res.* 8(8): 1185.