

## Gambaran Histopatologi Hepatopankreas Kepiting Bakau (*Scylla serrata*) di Kawasan Estuari Alue Naga, Banda Aceh Indonesia

### *Histopathology of Mangrove Crab Hepatopancreas (Scylla serrata) from Alue Naga Estuary, Banda Aceh Indonesia*

Dedi Fazriansyah Putra<sup>1</sup>, Nurul Fajar<sup>1</sup>, Cut dahlia Iskandar<sup>2</sup>

<sup>1</sup>Department of Aquaculture, Faculty of Marine Affairs and Fisheries, Syiah Kuala University, Banda Aceh, Indonesia

<sup>2</sup>Histology Laboratory, Faculty of Veterinary Medicine, Syiah Kuala University, Banda Aceh, Indonesia

\*Corresponding author; Email: [dfputra@unsyiah.ac.id](mailto:dfputra@unsyiah.ac.id)

Naskah diterima: 7 Januari 2021, direvisi: 7 Februari 2021, disetujui: 23 Januari 2022

#### Abstract

The study aimed to investigate the histopathology status of the hepatopancreas of mangrove crabs (*Scylla serrata*) in the Alue Naga estuary area, Banda Aceh, Indonesia. The research was conducted in September and October 2020. The purposive sampling method was used where the determination of the location was based on water conditions and anthropogenic activities near the estuary. The mangrove crabs (*Scylla serrata*) sampling location was implemented within three sampling sites in the Krueng Cut estuary, Gampong Alue Naga, Syiah Kuala District, Banda Aceh. Histopathological analysis was carried out in the histology laboratory, Syiah Kuala University. The results showed that there were changes in the hepatopancreas in the form of irregular lumen star shape, the formation of vacuoles and basophilic hypertrophy. These hepatopancreas changes were assumed due to water pollution generated by anthropogenic activities from local settlements and household industries. Therefore, it is suggested to conduct further research regarding water quality parameters and heavy metal concentration within this sampling area

**Keywords:** Histopathology; Vacuoles; Basophilic Hypertrophy

#### Abstrak

Penelitian ini bertujuan untuk mengetahui status histopatologi hepatopankreas kepiting bakau (*Scylla serrata*) di kawasan muara Alue Naga, Banda Aceh, Indonesia. Penelitian dilakukan pada bulan September dan Oktober 2020. Metode pengambilan sampel menggunakan purposive sampling dimana penentuan lokasi berdasarkan kondisi perairan dan aktivitas antropogenik di sekitar muara. Lokasi pengambilan sampel kepiting bakau (*Scylla serrata*) dilakukan di tiga lokasi pengambilan sampel di muara Krueng Cut, Gampong Alue Naga, Kecamatan Syiah Kuala, Banda Aceh. Analisis histopatologi dilakukan di laboratorium histologi Universitas Syiah Kuala. Hasil penelitian menunjukkan bahwa terjadi perubahan hepatopankreas berupa bentuk bintang lumen tidak beraturan, pembentukan vakuolis dan hipertrofi basofilik. Perubahan hepatopankreas ini diduga akibat pencemaran air yang diakibatkan oleh aktivitas antropogenik dari permukiman lokal dan industri rumah tangga. Oleh karena itu, disarankan untuk melakukan penelitian lebih lanjut mengenai parameter kualitas air dan konsentrasi logam berat di daerah pengambilan sampel ini.

**Kata kunci:** Histopatologi; Vakuol; Hipertrofi Basofilik

## Pendahuluan

Berlokasi di ujung kota Banda Aceh, muara Alue Naga sangat rentan terhadap pencemaran lingkungan. Survei awal menunjukkan bahwa telah terjadinya pencemaran air di muara Alue Naga lebih tinggi, hal ini disebabkan banyaknya kawasan pemukiman dan industri kecil atau industri rumah tangga disekitarnya, sehingga memungkinkan terjadinya pembuangan limbah akhir baik sampah organik maupun anorganik ke dalam air. Ini sesuai dengan laporan Sarong *et al.* (2015) dan Irham *et al.* (2017) menyatakan bahwa sungai Lamnyong dan muara Krueng Cut yang terhubung dengan muara Alue Naga terpapar pencemaran antropogenik. Jenis pencemaran antropogenik ini dapat terdiri dari limbah organik dan anorganik, residu pestisida, sedimen dan bahan lain yang masuk ke air melalui produk limbah (Rolet *et al.*, 2015). Adanya polutan tersebut dapat menyebabkan penurunan kualitas air. Selain itu, Vijayavel *et al.* (2009) menyatakan estuari merupakan daerah dimana terjadinya pertemuan antara air tawar yang berasal dari sungai dan air yang berasal dari laut sehingga secara umum memiliki potensi mengandung bahan kimia antropogenik dan pencemar air lainnya.

Muara memiliki peran sebagai tempat penangkapan ikan bagi biota yang ada di dalamnya, selain itu muara di Alue Naga merupakan kawasan yang dijadikan sebagai sumber pendapatan bagi warga sekitar, salah satunya adalah penghasil kepiting bakau (*Scylla serrata*). Kepiting bakau ditemukan di daerah muara dengan salinitas 0-35 ppt. Hewan ini menyukai perairan yang berbasis lumpur dan lapisan air yang tidak terlalu dalam atau sekitar 10-80 cm dan terlindungi (Sulistiono *et al.*, 2016). Secara umum kepiting bakau juga sering digunakan dalam penelitian sebagai biota untuk menilai kualitas lingkungan perairan atau sebagai bioindikator perairan (Sari *et al.*, 2012). Kepiting bakau merupakan biota perairan yang mampu bertahan hidup dengan baik. Biota ini sering digunakan sebagai bioindikator perairan karena mampu mengakumulasi logam berat yang cukup tinggi dibandingkan dengan biota lain (Bambang *et al.*, 1995).

Menurut Darmono (2001) kepiting bakau mempunyai pergerakan yang relatif tidak se-

cepat jenis ikan untuk menghindari pengaruh pencemaran di dalam air karena kepiting berpindah dan mencari makan di dasar perairan. Jenis krustasea ini merupakan indikator yang baik untuk mendeteksi pencemaran atau pencemaran lingkungan. Salah satu pengamatan yang dapat dilakukan untuk melihat pengaruh pencemaran terhadap perubahan organ kepiting bakau adalah melalui histologi atau histopatologi. Sampel yang digunakan dalam observasi ini adalah organ hepatopankreas yaitu bagian sistem pencernaan bagian dalam dari organ dalam kepiting bakau. Hepatopankreas memiliki fungsi penting, seperti fungsi absorpsi yang ditandai dengan adanya sel mikrovili yang menunjukkan adanya absorpsi (Sousa dan Petriella, 2007), sekresi enzim (Ceccaldi, 1989; Zeng *et al.*, 2010), penyimpanan nutrisi, metabolisme, vitellogenin sintesis selain ovarium, dan detoksifikasi (sebagai organ yang mengeluarkan racun) (Sousa dan Petriella 2007; Zeng *et al.*, 2010). Menurut Sousa dan Petriella (2007), hepatopankreas merupakan organ utama detoksifikasi xenobiotik (zat asing yang masuk ke dalam tubuh makhluk hidup) sehingga pada golongan krustasea biota ini sangat peka terhadap perubahan fisiologis dan lingkungan.

Pemeriksaan histopatologi organ hepatopankreas kepiting bakau diperlukan untuk mengetahui pengaruh perubahan organ hepatopankreas kepiting bakau di perairan Alue Naga terhadap pencegahan penyakit dan pencemaran air. Oleh karena itu, hasil penelitian ini sangat mendesak untuk menilai status histopatologi kepiting bakau serta kondisi lingkungan habitatnya.

## Materi dan Metode

Teknik pengambilan sampel dalam penelitian ini dilakukan dengan menggunakan *purposive sampling*. Penentuan lokasi sampling ada berdasarkan kondisi pencemaran antropogenik yang terdapat antar stasiun (Chadijah *et al.*, 2013).. Kami mengambil sampel dari tiga stasiun (Stasiun I 5°35'13,22" LU, 95°21'18.51"BT; Station II (5°35'26,50"LU, 95°21'0.42" BT) and Station III (5°35'34,20"LU, 95°20'57,38" BT). Sampel kepiting yang tertangkap menggunakan alat tangkap bubu yang diplot ditempat tertentu. Setiap plot dipasang 4 bubu

(traps) dalam waktu yang sama dengan ukuran mata jaring sebesar 2 cm. Sampel keping yang diperoleh dilapangan kemudian dilakukan identifikasi jenis dan kemudian disimpan didalam *coolbox* untuk dibawa ke laboratorium histologi FKH Universitas Syiah Kuala yang berjarak 5 menit dari lokasi sampling. Identifikasi sampel dilakukan secara morfologi dan observasi anatomi untuk menentukan organ hepatopankreas dengan mengacu pada Amran *et al.* (2018). Organ hepatopankreas kemudian dibedah dan diambil serta dilakukan fiksasi.

Proses fiksasi menggunakan larutan formalin 10% selama 2 x 24 jam, kemudian dilakukan proses dehidrasi menggunakan alkohol dengan kadar 70%, 80%, 90%, 95%, dan absolute I, absolute. II, masing-masing selama 2 jam. Sediaan jaringan kemudian dibersihkan menggunakan cairan xylol I, II, III masing-masing selama 45 menit. Tahap selanjutnya untuk preparasi jaringan dilakukan dengan proses infiltrasi menggunakan larutan parafin cair I, II, III masing-masing selama 45 menit, kemudian dilakukan proses embedding hingga pembuatan menjadi blok parafin 70%, 80%, 90 %, 95%, dan absolut I, absolut II, masing-masing selama 2 jam. Sediaan jaringan kemudian dibersihkan menggunakan cairan xilol I, II, III masing-masing selama 45 menit. Tahap selanjutnya untuk preparasi jaringan dilakukan dengan proses infiltrasi menggunakan larutan parafin cair I, II, III masing-masing selama 45 menit, kemudian dilakukan proses embedding hingga pembuatan menjadi blok parafin. Sediaan jaringan pada parafin kemudian dilakukan proses pemotongan menggunakan mikrotom dengan ketebalan 5  $\mu$ m dan irisan sediaan diletakkan pada wadah letak irisan, kemudian hasil pemotongan pracetak diinkubasi ke dalam slide yang lebih hangat (Kiernan , 2015).

Proses pewarnaan jaringan sediaan diawali dengan proses deparaffinisasi menggunakan larutan xilol I selama 5 menit dan larutan xilol II selama 2 menit, kemudian dilakukan proses rehidrasi menggunakan penurunan alkohol dari alkohol absolut I dan II, alkohol 96% I dan II, alkohol 90% masing-masing (Sudaryatma dan Eriawati, 2012). Masing-masing selama 2 menit, kemudian irisan yang telah disiapkan dibilas menggunakan air mengalir, kemudian dilakukan

proses pewarnaan, dimasukkan ke dalam larutan hematoksilin selama 5 menit, kemudian dibilas dengan air mengalir, kemudian dimasukkan ke dalam larutan eosin selama 5 menit (Liu *et al.* (2020a); Liu *et al.* (2020b). Kemudian proses dehidrasi dilakukan kembali menggunakan alkohol 96% I dan II, absolute I dan II, masing-masing dicelupkan dua kali. Setelah itu, proses kliring dilakukan dengan xylol I, II, III masing-masing selama 3 menit kemudian dilakukan pemasangan dengan dudukan (Kiernan, 2015). Jaringan preparat yang sudah jadi diamati menggunakan mikroskop digital (Olympus CX23) disertai foto digital yang terintegrasi dengan komputer (Cormack, 1993 ; Putra *et al.*, 2012; Partiwidani dan Manan, 2015; Zulda dan Agus, 2018; Muhammadar *et al.*, 2019).

Pengukuran parameter penunjang kualitas air dilakukan di setiap titik pengambilan sampel keping bakau. Parameter yang diamati meliputi pengukuran suhu dengan termometer, pengukuran pH menggunakan pH meter, kemudian mengukur salinitas perairan menggunakan refraktometer, dan terakhir mengukur kadar DO di dalam air menggunakan DO meter. Data histopatologi hepatopankreas keping bakau dianalisis secara deskriptif.

## Hasil dan Pembahasan

Berdasarkan hasil observasi yang dilakukan di bawah mikroskop, terdapat beberapa perubahan histopatologi pada sampel organ hepatopankreas sebagai preparat penelitian dari setiap titik stasiun, yang kemudian dibandingkan dengan gambaran histopatologi normal hepatopankreas dari Sari *et al.* (2012). Perubahan yang terlihat dari sampel organ hepatopankreas keping bakau meliputi bentuk bintang pada lumen yang tidak beraturan, pembentukan degenerasi vakuola, dan hipertrofi basofilik. Perubahan hepatopankreas ini dapat dilihat pada tabel 1.

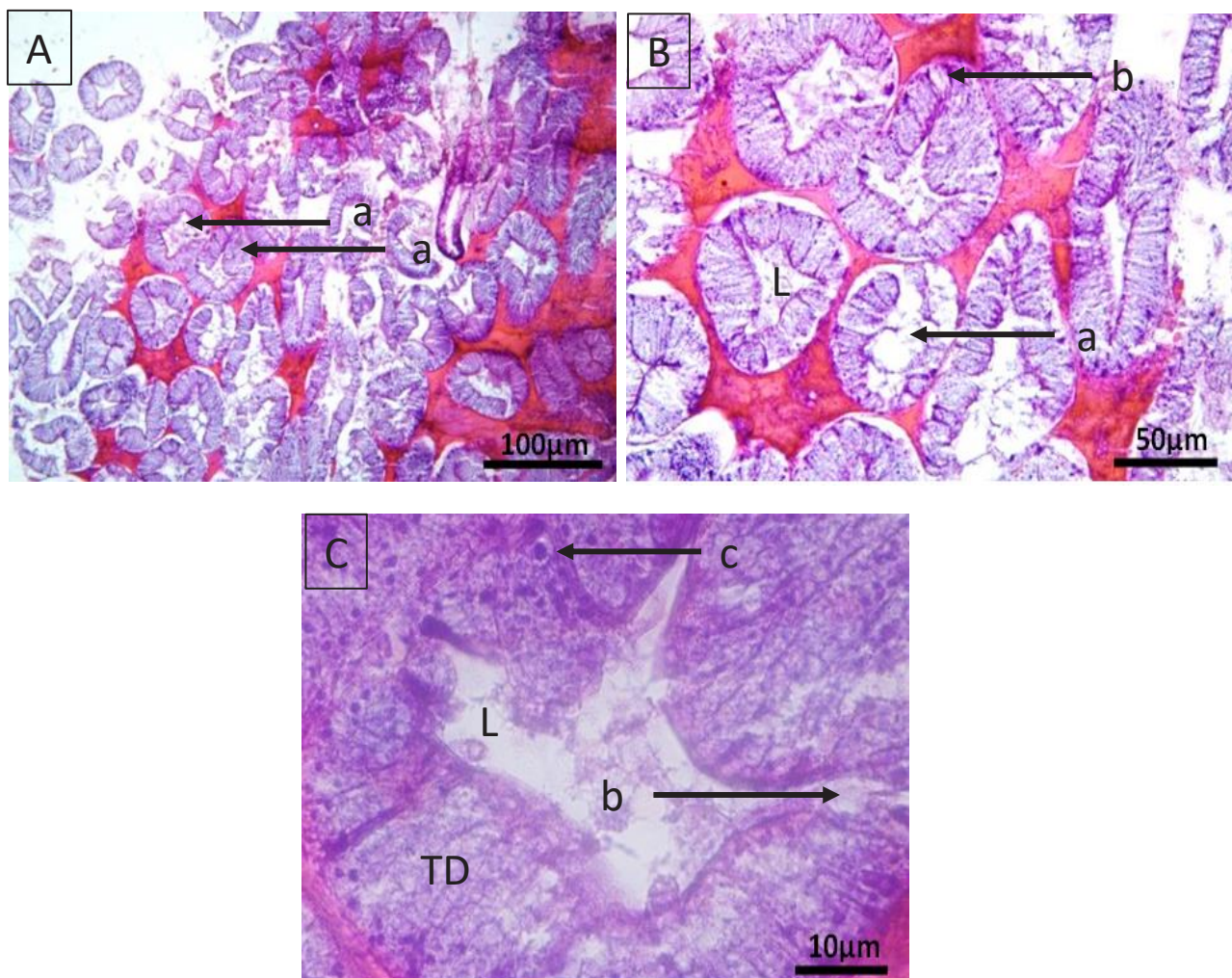
Berdasarkan hasil penelitian yang telah dilakukan didapatkan bahwa ketiga sampel yang diamati mengalami perubahan yang sama, yaitu perubahan bentuk bintang pada lumen hepatopankreas yang tidak beraturan, berupa bukaan berbentuk bintang di lumen tidak normal (Gambar 1, 2 dan 3). Hasil tersebut menunjukkan adanya perubahan pada lumen,



hal ini diperkuat oleh Sari *et al.* (2012) menyebutkan bahwa perubahan organ hepatopankreas terjadi ketika bentuk bintang pada lumen tidak terlihat jelas. Pengamatan histopatologi juga telah dilakukan oleh Li *et al.* (2008) yang menyatakan bahwa terjadi perubahan lumen bintang yang melebar akibat infeksi (*Hematodinium sp.*).

**Tabel 1.** Gambaran perubahan histopatologi hepatopankreas kepiting bakau (*Scylla serrata*)

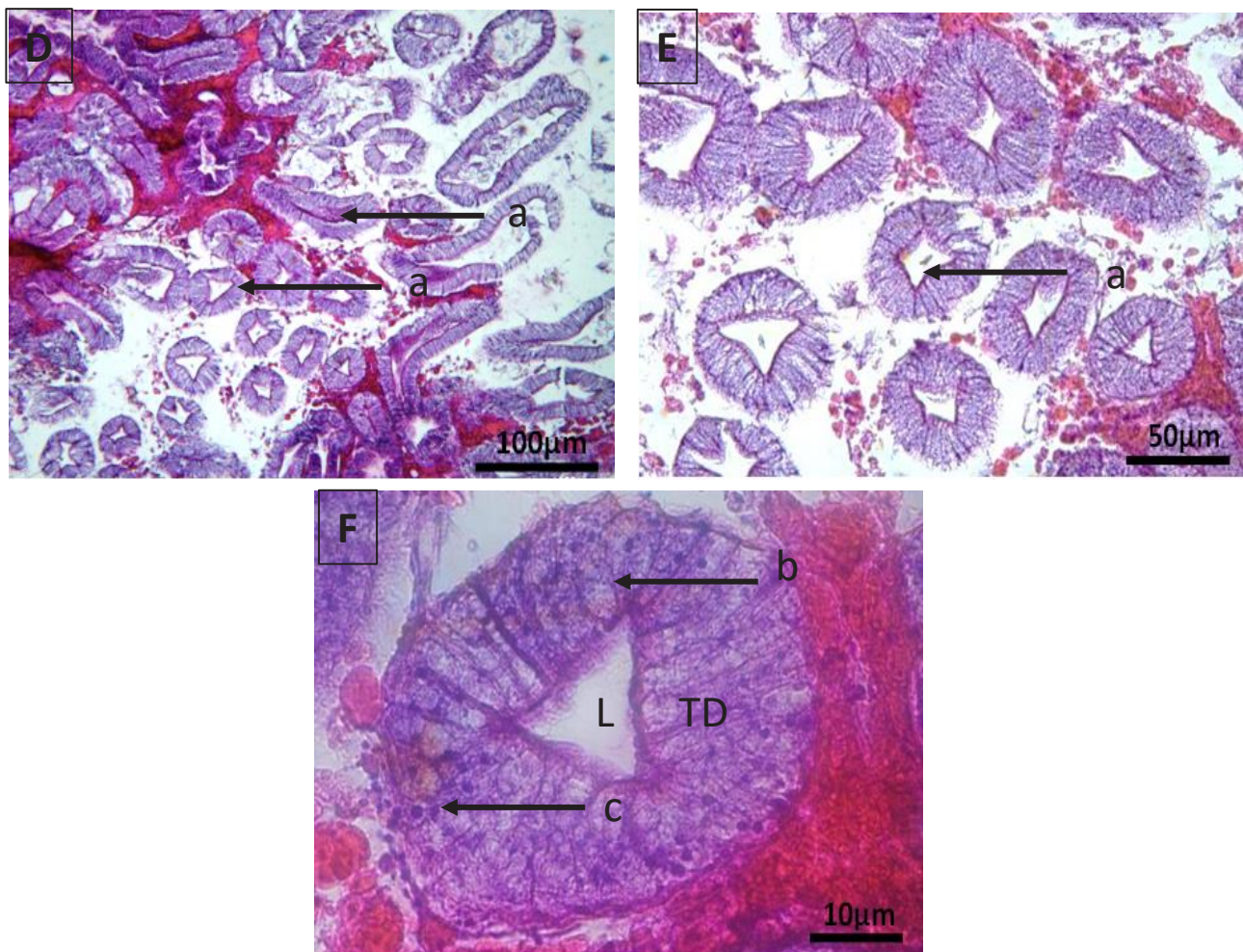
Hepatopankreas	Gambaran histopatologi
Normal	Tidak ada perubahan hepatopankreas (Nazaruddin <i>et al.</i> , 2014)
Abnormal	Terlihat adanya perubahan hepatopankreas
Stasiun 1	Ada perubahan berupa bentuk bintang pada lumen sudah tidak beraturan, terbentuknya vakoulasis, dan hipertrofi basofilik
Stasiun 2	Ada perubahan berupa bentuk bintang pada lumen tidak beraturan, vakoulasis, dan hipertrofi basofilik
Stasiun 3	Ada perubahan berupa Bentuk lumen yang menyempit, dan terdapat vakoulasis



**Gambar 1.** Mikrograf penampang melintang hepatopankreas kepiting bakau (*Scylla serrata*) metoda paraffin dan pewarnaan HE pada stasiun 1 (pewarnaan A: pewarnaan HE x4, pewarnaan B: pewarnaan HE x10, pewarnaan C HE x40), a: bentuk lumen tidak beraturan, b: pembentukan vakuola, dan c: hipertrofi basofilik . (L = Lumen; TD = Tubulus Distal).

Hasil histopatologi hepatopankreas kepiting bakau juga menunjukkan terbentuknya vakuola. Putri *et al.* (2015) melaporkan bahwa vakuola memiliki ciri-ciri seperti lubang bundar kosong yang disebabkan oleh penimbunan lemak di tubulus hepatopankreas. Berdasarkan Nazaruddin *et al.* (2014) dan Lightner (1999)

menyatakan bahwa pembentukan vakuola atau degenerasi lemak merupakan salah satu bentuk perubahan histopatologi pada hepatopankreas. Penelitian serupa tentang kepiting bakau yang menunjukkan pembentukan vakuola di hepatopankreas juga pernah dilaporkan oleh Krishnaja *et al.* (1987).



**Gambar 2.** Mikrograf penampang melintang hepatopankreas kepiting bakau (*Scylla serrata*) metoda paraffin dan pewarnaan HE stasiun 2 (D: Pewarnaan HE x4, E: Pewarnaan HE x10, F: Pewarnaan F: HE x40), a: bintang lumen tidak beraturan, b: pembentukan vakuola, dan c: basofilik hipertrofi. (L = Lumen; TD = Tubulus Distal)

Temuan sampel kami juga menunjukkan hipertrofi pada badan inklusi bulat berwarna basofilik di dalam nukleus dan terletak tidak teratur. Hal ini sesuai dengan penelitian Nazarruddin *et al.* (2014) melaporkan bahwa badan inklusi yang mengalami hipertrofi basofilik bercirikan nukleus biru karena dominan dalam menyerap basofil dan ukurannya membesar.

Hepatopankreas merupakan organ cadangan detoksifikasi xenobiotik pada krustasea, organ ini sangat sensitif terhadap perubahan fisiologis dan lingkungan (Johnston *et al.*, 1998). Hepatopankreas merupakan organ yang sangat peka terhadap efek pencemaran, sehingga sering digunakan untuk memantau efek berbagai toksikan (Sari *et al.*, 2012). Hepatopankreas krustasea memiliki banyak fungsi terkait seperti hati dan pankreas pada vertebrata yang meliputi sintesis dan sekresi enzim pencernaan, penyerapan nutrisi, dan

akumulasi nutrisi cadangan (Gibson dan Barker, 1979). Hepatopankreas sangat sensitif terhadap perubahan fisiologis dan lingkungan (Sousa dan Petriella, 2007). Perubahan histologis pada organisme akuatik ini merupakan biomarker yang sangat baik.

### Parameter pendukung kualitas air

Menurut Katiandagho (2014) kualitas air merupakan salah satu faktor lingkungan yang sangat mempengaruhi fisiologi organisme akuatik. Kualitas air merupakan faktor utama yang mempengaruhi pertumbuhan organisme hidup biota perairan (Alfia *et al.*, 2013). Beberapa parameter kualitas air yang digunakan untuk menilai kualitas adalah suhu, salinitas, *Dissolved oxygen* (DO) dan pH. Hasil pengamatan kualitas air yang dilakukan di muara Alue Naga, Banda Aceh dapat dilihat pada tabel 2.



**Tabel 2.** Parameter pendukung kualitas air

No	Parameter Air	Satuan	Nilai Kisaran		
			ST 1	ST 2	ST 3
1	Temperatur	oC	29	29	29
2	Oksigen Terlarut (DO)	ppm	2,33	2,33	2,66
3	Salinitas	ppt	25	19	25
4	pH	-	9,1	8,1	7,8

Berdasarkan hasil pengamatan parameter kualitas air menunjukkan bahwa perairan muara Alue Naga terindikasi tercemar. Hal ini dikarenakan nilai oksigen terlarut di perairan muara Alue Naga relatif rendah. Hal tersebut sejalan dengan penelitian sebelumnya yang menyatakan bahwa oksigen terlarut di muara Krueng Cut tergolong rendah (Irham *et al.*, 2017). Nilai kadar oksigen terlarut di perairan muara Alue Naga adalah 2,00 ppm, nilai tersebut tergolong air tercemar sedang. Kriteria nilai ambang batas oksigen terlarut (DO) dapat dilihat pada tabel 3.

**Tabel 3.** Kriteria batas ambang oksigen terlarut

Oksigen terlarut mg/L	Kriteria
> 6,5	Tidak tercemar
4,5 – 6,4	Tercemar ringan
2 – 4,4	Tercemar sedang
< 2	Tercemar berat

Sumber: Lee *et al.*, 1978

Rendahnya nilai oksigen terlarut di perairan muara Alue Naga dikarenakan karena adanya aktivitas antropogenik pemukiman manusia dan usaha kecil atau industri rumah tangga disekitarnya seiring dengan aliran air yang bermuara ke muara Alue Naga, Banda Aceh. Aktivitas antropogenik diartikan sebagai semua aktivitas manusia yang pada akhirnya menghasilkan limbah. Sudarso *et al.* (2013) melaporkan beberapa contoh kegiatan antropogenik seperti kegiatan pertanian, perkebunan, sampah rumah tangga, pasar tradisional, timbunan sampah, dan industri di sekitar bantaran air. Berdasarkan pengamatan visual kami mengenai aktivitas antropogenik di sekitar aliran muara Alue Naga, terdapat pembuangan limbah rumah tangga dan limbah usaha kecil yang dibuang melalui pembuangan akhir tanpa pengolahan limbah sebelumnya. Limbah antropogenik ini berupa bahan organik dan

anorganik seperti dilansir Rolet *et al.* (2015) bahwa kegiatan antropogenik menghasilkan limbah organik dan anorganik, residu pestisida, sedimen dan material lain yang masuk ke perairan melalui limbah. Hal ini sejalan dengan Lee dan Nikraz (2014) yang menyatakan bahwa ketika oksigen terlarut di air rendah maka sampah organik di dalam air tersebut tinggi.

Dampak pencemaran ini diduga mempengaruhi perubahan organ hepatopankreas kepiting bakau. Menurut Prianto (2007) kepiting digunakan dalam penelitian untuk menilai kualitas lingkungan perairan atau sebagai bioindikator air. Penggunaan kepiting bakau (*Scylla serrata*) dalam memantau kontaminan hayati telah dieksplorasi di beberapa negara, seperti di Australia (Oosterom *et al.*, 2010).

### Kesimpulan

Kawasan muara Alue Naga, Banda Aceh, Indonesia diduga telah tercemar oleh bahan pencemar. Penelitian lebih lanjut tentang pencemaran air di daerah ini direkomendasikan untuk mendapatkan informasi yang komprehensif untuk mendukung temuan kami.

### Ucapan Terima Kasih

Penulis mendapat banyak bantuan dan motivasi dari berbagai pihak. Dalam kesempatan ini, penulis mengucapkan terima kasih yang sebesar-besarnya kepada Bapak Khairul Razi yang telah membantu dalam proses penelitian.

### Daftar Pustaka

- Alfia, A.R., E. Ariani, and T. Elfitasari. (2013). Pengaruh kepadatan yang berbeda terhadap kelulushidupan dan pertumbuhan ikan nila (*Oreochromis niloticus*) pada sistem resirkulasi dengan filter bioball. *J. of Aquaculture Management and Technology*, 2(3): 86-93.
- Amran, A.A.M., H. Arifin, N.M. Noordin, and M. Ikhwanuddin. (2018). Morphological, biochemical and histological analysis of mud crab ovary and hepatopankreas at different stages of development. *Animal Reproduction Science*, 195: 274-283.
- Bambang, Y., P. Thuet, M.C. Dures, J.P. Trilles, and G. Charmantier. (1995). Effect of

- copper on survival and osmoregulation of various developmental stages of the shrimp (*Penaeus japonicus*) bate (crustacea: decapoda). *Aquatic Toxicology*, 33: 125-139.
- Chadjah, A., Y. Waritno, and Sulistiono. (2013). Keterkaitan mangrove, kepiting bakau (*Scylla olivacea*) dan beberapa parameter kualitas air di perairan pesisir Sinjai Timur. *J. Octopus*, 1(2): 116-122.
- Ceccaldi, H.J. (1989). Anatomy and physiology of digestive tract of crustaceans decapods reared in aquaculture. *Advances in Tropical Aquaculture Tahiti*, 26: 243-259.
- Cormack, D.H. (1993). *Essential histologi*. J.B lippincot company, Philadelphia. 447p.
- Darmono. (2001). *Lingkungan hidup dan pencemaran hubungannya dengan toksikologi senyawa logam*. UI press, Jakarta. hal 168.
- Gibson, O., and P.L. Barker. (1979). The decapod hepatopancreas. *Oceanography and Marine Biology Annual Review*, 17: 285-346.
- Irham, M., M. Ihsan, and C. Octavina. (2017). Study of benthic abundance and diversity in Krueng Cut Estuary, Banda Aceh. *Proceedings of the 7<sup>th</sup> AIC-ICMR on health and life sciences*, Banda Aceh. 25-32.
- Johnston, D.J., C.G. Alexander, D. Yellowhees. (1998). Epithelial cytology and function in the digestive gland of *Thenus orientalis* (Decapoda, Scyllaridae). *J. Crust Biol*, 18: 271-278.
- Katiandagho, B. (2014). Analisis fluktuasi parameter kualitas air terhadap aktifitas molting kepiting bakau (*Scylla sp.*). *Agrikan: Jurnal Agribisnis Perikanan*, 7(2): 21-25.
- Kiernan, J. A. (2015), *Histological and histochemical methods : Theory and Practice*, Scion Publishing Ltd, ISBN 978 1 907904 32 5.
- Krishnaja, A.P., M.S. Rege. and A.G. Joshi. (1987). Toxic effects of certain heavy metals (Hg, Cd, Pb, As and Se) on the intertidal crab (*Scylla serrata*). *Marine Environmental Research*, 21(2): 109-119.
- Lee, G.F., R.A. Jones, F. Saleh, G. Mariani, D. Homer, J. Butler, and P. Bandyopadhyay. (1978). *Evaluation of the elutriate test as a method of predicting contaminant release during open water disposal of dredged sediment and environmental impact of open water dredged material disposal*, Vol. II: Data Report Technical Report D-78-45, US Army Engineer Waterways Experiment Station, Vicksburg, MS.
- Lee, A.H., and H. Nikraz. (2014). BOD:COD ratio as an indicator for pollutants leaching from landfill. *J. of Clean Energy Technologies*, 2(3): 263 – 266.
- Li, Y.Y., X.A. Xia, Q.Y. Wu, W.H. Liu, and Y.S. Lin. (2008). Infection with Hematodinium sp. in mud crabs *Scylla serrata* cultured in low salinity water in southern China. *Diseases of Aquatic Organisms Dis Aquat Org*, 82(2): 145–150.
- Lightner, D.V. (1999). The panaeid shrimp viruses TSV, IHNV, WSSV and YHV: current status in the Americas, available diagnostic methods, and management strategies. *J. Appl Aquicult*, 9(2):27-52.
- Liu, M., Yu, Q., Xiao, H., Yi, Y., Cheng, H., Putra, D. F., Huang, Y., Zhang, Q., and Li, P. (2020a). Antiviral activity of *Illicium verum* Hook. f. extracts against grouper iridovirus infection. *Journal of Fish Diseases*, 43(5): 531–540.
- Liu, M., Yu, Q., Yi, Y., Xiao, H., Putra, D. F., Ke, K., Zhang, Q., and Li, P. (2020b). Antiviral activities of *Lonicera japonica* Thunb. Components against grouper iridovirus in vitro and in vivo. *Aquaculture*, 519: 734882
- Muhammadar, A. A., Muchlisin, Z. A., Firdus, F., Aliza, D., Aminah, R. S., Putra, D. F., Asmawati, M. S., Satria, S., Boyhaqi, B., Razi, K., and Ramlan, R. (2019). Effects of the addition of activated charcoal in feed on the morphology of intestinal villi of Giant Travelly juveniles (*Caranx ignobilis*). *IOP Conference Series: Earth and Environmental Science*, 348(1): 012097.

- Nazaruddin, D. Aliza, S. Aisyah, Zainuddin, and Syafrizal. (2014). Gambaran histopatologi hepatopankreas udang windu (*Penaeus monodon*) akibat infeksi virus (*hepatopancreatica parvovirus*) (HPV). *J. Kedokt. Hewan*, 8(1):27-29.
- Oosterom, J.V., S.C. King, A. Negri, C. Humphrey, and J. Mondon. (2010). Investigation of the mud crab (*Scylla serrata*) as a potential biomonitoring species for tropical coastal marine environments of Australia. *Marine Pollution Bulletin*, 80: 283-290.
- Partiwi, H.C., and A. Manan. (2015). Teknik Dasar histologi ikan gurami (*Osphronemus gouramy*). *J. Ilmiah Perikanan dan Kelautan*, 7(2): 153-158.
- Prianto, E. 2007. *Peran kepiting sebagai spesies kunci (Keystone Spesies) pada ekosistem mangrove*. Prosiding Forum Perairan Umum Indonesia IV. Balai Riset Perikanan Perairan Umum. Banyuasin.
- Putra, D. F., Abol-Munafi, A. B., Muchlisin, Z. A., and Chen, J. C. (2012). Preliminary studies on morphology and digestive tract development of tomato clownfish, *Amphiprion frenatus* under captive condition. *AACL Bioflux*, 5(1), 29–35.
- Putri, A.M., S. B. Prayitno, and Sarjito. 2015. Perendaman berbagai dosis ekstrak daun bakau (*Rhizophora apiculata*) untuk pengobatan kepiting bakau (*Scylla serrata*) yang diinfeksi bakteri (*Vibrio harveyi*). *J. of Aquaculture Management and Technology*, 4(4):14 –149.
- Rolet, C., N. Spilmont, D. Davoult, E. Goberville, and C. Luczak. (2015). Anthropogenic impact on macrobenthic communities and consequences for shorebirds in northern France: A complex response. *Biological Conservation*, 184: 396 – 404.
- Sari, A.H.W., Y. Risjani, and A.P.W. Mahendra. (2012). Histologi organ insang dan hepatopankreas kepiting bakau (*Scylla serrata*) pada konsentrasi sublethal fenol sebagai peringatan dini (*early warning*) toksisitas fenol di estuaria. *J. Agrofish*, 9(1): 49-56.
- Sarong, M.A., C. Jihan, Z.A. Muchlisin, N. Fadli, S. Sugianto. (2015). Cadmium, lead and zinc contamination on the oyster *Crassostrea gigas* muscle harvested from the estuary of Lamnyong River, Banda Aceh City, Indonesia. *AACL Bioflux*, 8(1):1-6
- Sousa, L.G., and A.M. Petriella. (2007). Functional morphology of the Hepatopankreas of *Palaemonetes argentinus* (Crustacea: Decapoda): Influence of environmental pollution. *Revista de Biologia Tropical*, 55(1):78-86.
- Sudarso, J., Y. Wardiatno., D.D. Setiyanto., W. Anggraitoningsih. (2013). Pengaruh aktivitas antropogenik di sungai Ciliwung terhadap komunitas larva *Trichoptera*. *J. Manusia dan Lingkungan*, 20(1):68-83.
- Sudaryatma, P. E., dan N. N. Eriawati. (2012). Histopatologis Insang Ikan Hias Air Laut yang Terinfestasi *Dactylogyrus* sp. *Jurnal Sain Veteriner*, 30(1): 68-75
- Sulistiono, E. Riani, A. Asriansyah, W. Walidi, D.D. Jani, A.P. Arta, S. Retnoningsih, A. O. Panjaitan, and A. Supardan. (2016). *Pedoman Pemeriksaan/ Identifikasi Jenis Ikan Dilarang Terbatas (Kepiting Bakau Scylla Sp.)*. Penerbit Pusat Karantina dan Keamanan Hayati Ikan Badan Karantina Ikan, Pengendalian Mutu dan Keamanan Hasil Perikanan. KKP. ISBN 978-602-97141-1-1.
- Vijayavel, K., S. Gopalakrishnan, R. Thiagarajan, and H. Thilagam. (2009). Immunotoxic effects of nickel in the mud crab (*Scylla serrata*). *J. Fish and Shellfish Immunology*, 26(1): 133-139.
- Zeng, H., H. Ye, S. Li, G. Wang, and J. Huang. (2010). Hepatopankreas cell cultures from Mud Crab *Scylla paramamosain*. *In Vitro Cellular and Development Biology Animal*, 46: 431-437.
- Zulda, M., and S. Agus. (2018). Proses fiksasi pada pemeriksaan histopatologik. *J. Kesehatan Andalas*, 7(3): 443- 45.