

Kajian Doking Molekul Flavonoid Ekstrak *Coleus Amboinicus* dan Penurunan Konsentrasi Malondialdehid (MDA) pada Induksi Cisplatin Tikus Putih Wistar

Study of Docking Molecule Flavonoid Coleus Amboinicus and Lowering MDA Concentration on Cisplatin-Induce Wistar Rats

Rondius Solfaine¹, Lailatul Muniroh², Wida Wahidah Mubarakah³

¹Laboratorium Patologi, Fakultas Kedokteran Hewan, Universitas Wijaya Kusuma Surabaya, Surabaya

²Departemen Gizi Masyarakat, Fakultas Kesehatan Masyarakat, Universitas Airlangga, Surabaya

³Politeknik Pembangunan Pertanian Yogyakarta Magelang, Tegalrejo, Magelang

Email: rondius@uwks.ac.id

Naskah diterima: 27 April 2020, direvisi: 8 Juni 2020, disetujui: 30 Juli 2020

Abstract

The aims of this study were to evaluate molecular docking of flavonoid *Coleus amboinicus* (CA) extracts in transforming growth factor-1 β and lowering MDA concentration on cisplatin-induced in Wistar rat. Eighteen male Wistar rats (*Rattus norvegicus*), 3 months of age with a body weight (BW) of 150-200 g, were allocated into three groups, with six animals per group. The control group received aquadest (P0), the treatment group was treated with single doses of cisplatin (5 mg/kg BW., ip) (P1) and received 100 mg/kg BW of the CA extracts (P2) respectively for 7 days. Blood collected for analysis of serum alkaline phosphatase (AP), Blood Nitrogen Urea (BUN) and Malondialdehid (MDA) concentrations. The levels of Malondialdehid (MDA) concentrations were analyzed by Avidin-Horseradish Peroxidase (HRP) Sandwich-ELISA. All groups were sacrificed for histopathology. *Coleus amboinicus* extract significantly decreased the level of AP, BUN and MDA concentrations compared to the control group ($p < 0.05$). The level of MDA could be detected by its level significantly decreased in CA treatment group ($p < 0.05$). *Coleus amboinicus* (CA) extract has a flavonoid as a marker compound of CA extract has stronger bind to the TGF- β 1 receptor than its of 3WA_601 ligand in silico analyzed. In histopathological examination showed that cisplatin-induced could alter severe multifocal hemorrhage, interstitial congestion, cell inflammatory, acute glomerular and tubular injury with necrotic cells. Immunohistochemical staining labeled with TGF-1 β monoclonal antibodies (Mab) showed marked expression of brownish color aggregates on the surface of tubular epithelial cells and around glomerular mesangial cells in the CA treatment group. This study was concluded that CA extract is inhibited renal tissue injuries by lowering MDA and increasing TGF-1 β expression on cisplatin-induced rats. Flavonoid as marker of CA extract has stronger bind to TGF-1 β receptor by *in silico*.

Key words : Cisplatin; *Coleus amboinicus* extract; TGF-1 β

Abstrak

Tujuan penelitian ini menganalisis docking molekul flavonoid ekstrak torbangun (*Coleus amboinicus*) pada transformasi reseptor TGF-1 β dan penurunan konsentrasi malondialdehid (MDA) pada induksi Cisplatin tikus putih Wistar (*Rattus norvegicus*). Penelitian ini dengan menggunakan 18 ekor tikus putih galur Wistar yang terbagi menjadi 3 kelompok; kontrol dengan akuades (P0), kelompok induksi cisplatin 5 mg/kg bb dengan CMC-Na (P1) dan kelompok ekstrak torbangun 100 mg/kg bb secara peroral (P2) selama 7 hari. Pada hari ke-8 pasca perlakuan, seluruh kelompok tikus dikorbankan untuk diambil sampel darah untuk mengukur kadar blood urea nitrogen (BUN), alkalin phosphatase dan MDA. Organ ginjal diambil untuk analisis histopatologi. Hasil penelitian menunjukkan ekstrak *Coleus amboinicus* secara signifikan menurunkan konsentrasi BUN, Alkali phosphatase

dan MDA dibandingkan dengan kelompok kontrol ($p < 0,05$). Pemeriksaan histopatologi pada kelompok induksi cisplatin menunjukkan terdapat kerusakan jaringan ginjal berupa perdarahan multifokal, infiltrasi interstisial, adesi glomerulus dan nekrotik tubular. Dari pewarnaan imunohistokimia yang dilabel dengan antibodi monoclonal TGF- 1β menunjukkan ekspresi ditandai agregat warna kecoklatan pada permukaan sel epitel tubulus dan sekitar sel mesangial glomerulus pada kelompok perlakuan. Penelitian ini menyimpulkan bahwa ekstrak torbangun terbukti menghambat kerusakan ginjal dengan menurunkan konsentrasi MDA dan meningkatkan ekspresi TGF- 1β pada tikus putih yang diinduksi cisplatin. Flavonoid sebagai senyawa marker mempunyai ikatan yang lebih kuat pada reseptor TGF- 1β secara *in silico*.

Kata kunci : Cisplatin; Ekstrak *Coleus amboinicus*; TGF- 1β

Pendahuluan

Cisplatin merupakan obat yang digunakan untuk terapi berbagai jenis kanker, termasuk sarkoma dan karsinoma. Cisplatin sebagai obat kemoterapi yang banyak digunakan diketahui mempunyai efek samping pada ginjal. Cisplatin dapat mengakibatkan gagal ginjal akut, hipomagnesium, nekrosis tubuler akut dengan peningkatan Tumor Necrosis Factor-Alfa (TNF- α) dan Superoksida Anion (O 2^-) (Bayomi *et al.*, 2013). Mekanisme kerusakan gagal ginjal akut yang disebabkan cisplatin adalah penghambatan sintesis protein, kerusakan DNA, cedera mitokondria dan apoptosis pada tubulus ginjal. Cisplatin mengurangi aktivitas nitric oxide, monosit chemoattractant protein-1 dan faktor pertumbuhan jaringan serta meningkatkan tumor necrosis factor- α , radikal bebas (ROS) sehingga menyebabkan cedera ginjal dan peradangan (Gozeler *et al.*, 2019; Roncal *et al.*, 2007). Cisplatin dalam sel akan berinteraksi dengan protein dan komponen seluler mikrofilamen, sitoskeleton, peptida, RNA, dan Glutathione (GSH). Adanya konjugasi cisplatin dengan glutathione (GSH) menghasilkan tiol reaktif yang merupakan radikal bebas. Tiol reaktif menyebabkan menurunnya produksi vascular endothelial growth factor (VEGF) sehingga penetrasi sel endotel glomerulus terganggu. Tiol reaktif juga memicu kematian sel tubulus proksimal akibat stress oksidatif sehingga diperlukan antioksidan untuk menanggulangnya (Perazella and Moeckel, 2010)

Tanaman torbangun (*Coleus amboinicus*) dikenal masyarakat sebagai tanaman bangun-bangun atau torbangun adalah tanaman yang tersebar luas dan telah dikonsumsi harian untuk pengobatan dan makanan tambahan (suplemen)

bagi sebagian masyarakat di Afrika, Asia, Australia dan Amerika Selatan. (Chiu *et al.*, 2011; Rice *et al.*, 2011). Tanaman torbangun sejak lama digunakan masyarakat sebagai jamu tradisional untuk pengobatan berbagai penyakit seperti panas, batuk, bronkitis, radang tenggorokan, diare dan disentri (Bhave and Dasgupta, 2018). Tanaman torbangun memiliki kandungan senyawa aktif antara lain 3 metil 4 isopropyl phenol, squalene, caryophyllene, phytol (Uma *et al.*, 2011), alkaloid, glycosid, flavonoid, quinon, tannin, phenol, dan terpenoid (Soni and Singhai, 2015; Pillai *et al.*, 2011; Patel *et al.*, 2010).

Materi dan Metode

Penelitian ini menggunakan tikus putih Wistar dan dilakukan di Laboratorium Hewan Coba Fakultas Kedokteran, Laboratorium Patologi Klinik Rumah Sakit Khusus Infeksi dan Laboratorium Kimia Medisinal Universitas Airlangga, Surabaya.

Hewan uji yang digunakan adalah tikus putih (*Rattus norvegicus*) jantan galur Wistar sebanyak 18 ekor dengan kisaran umur 2–3 bulan dan berat badan 150 – 200 gram, yang diperoleh dari laboratorium hewan coba Departemen Biokimia, Fakultas Kedokteran Universitas Airlangga. Sebelum digunakan untuk percobaan, 18 ekor tikus diadaptasikan selama 7 hari, secara klinis terlihat sehat dan tidak menunjukkan gejala sakit. Kelompok tikus dibagi menjadi 3; Kelompok kontrol (P0) dengan akuades, kelompok induksi cisplatin (Sigma-Aldrich, St. Louis, Missouri, USA) dosis 5 mg/kg bb dan diberikan suspensi CMC-Na 0.25% (P1) dan kelompok perlakuan ekstrak daun torbangun dosis 100 mg / kg bb secara peroral selama 7 hari (P2). Induksi

cisplatin dengan dosis tunggal 5 mg/kg bb secara intraperitoneal pada kelompok P1 dan P2. Pada hari ke-8 seluruh kelompok tikus dikorbankan dan diambil sampel organ ginjal dan difiksasi dengan buffer neutral formalin 10 % untuk pembuatan preparat histopatologi dan imunohistokimia. Sampel darah untuk mengukur kadar BUN dan AP dengan metode kolorimetri. Pengukuran aktivitas MDA dengan menggunakan sampel serum darah yang disentrifus dengan kecepatan 1000 g selama 15 menit kemudian dimasukkan ke tube steril dan disimpan dalam freezer -20 °C. Kit Elisa yang digunakan adalah kit Elisa komersial *Malonaldehyde* Assay kit. Pengukuran aktivitas MDA secara tidak langsung dengan pasangan reaksi enzimatik yang dapat dibaca nilai *Optical Density* (OD). Prinsip kerja pengukuran Elisa ini dengan cara serum diinkubasikan berturut-turut dengan reagen antibodi spesifik yang diikat dengan *Avidin-Horseradish Peroxidase* (HRP) dan diinkubasikan dengan substrat, kemudian tanpa membuang reaktan hasil inkubasi tersebut dibaca nilai *Optical Density* (OD) pada panjang gelombang 450 nm (RIELE GmbH & Co, Germany). Ekspresi TGF-1 β ginjal diidentifikasi dengan *indirect* immunoperoxidase antibodi monoklonal dan antibodi sekunder anti-peroxidase dan pewarnaan substrat diamino-benzidine dengan kit imunohistokimia (BD, Pharmingen) dan di labelled streptavidin-biotin (LSAB) dari Star Trek Universal HRP Detection (Biozantix).

Analisis *in silico*

Analisis secara *in silico* digunakan untuk memprediksi potensi aktivitas, senyawa flavonoid yang terdapat dalam daun tanaman torbangun dan digunakan sebagai senyawa marker, terhadap reseptor TGF-b1 (*transforming growth factor β receptor type 1*). Program analisis yang digunakan adalah *Molegro Virtual Docker 5,5*. Peralatan yang digunakan antara lain Program *ChemBioOffice Ultra 12.0* (CambridgeSoft Co.) untuk membuat struktur 2 dimensi, Program *ChemBio3D 12.0* (CambridgeSoft Co.) untuk membuat struktur 3 dimensi dan Program *Molegro Virtual Docker 5.5* (CLC Bio) untuk *docking* dan analisis asam amino. Prinsip analisis ini dengan cara mengikatkan struktur molekul 3 dimensi sebagai ligan pada gugus OH reseptor yang ditargetkan dan

menghitung energi ikatan atau interaksi reseptor dengan ligan tersebut, semakin kecil energi yang diperlukan maka mempunyai ikatan yang kuat dan stabil.

Pembuatan struktur 2 dimensi dan 3 dimensi

Pembuatan struktur 2 dimensi (2-D) dari ligan *4-amino-8H-pyrido[2,3-d] pyrimidin-5-one* dan flavonoid dilakukan dengan menggunakan program *ChemBioOffice Ultra 12.0*. Struktur 2-D dari ligan flavonoid kemudian diubah menjadi bentuk 3 dimensi (3-D) dengan menggunakan program *ChemBio3D 12.0*. Program ini untuk mengatur bentuk yang paling stabil dari senyawa dengan cara meminimalkan energi. Setelah energi struktur senyawa diminimalkan dengan metode MMFF94, disimpan dalam bentuk *file SYBYL.mol2*, agar terbaca oleh program *Molegro Virtual Docker 5.5* dan digunakan untuk proses *docking*. Parameter yang diukur dalam proses *docking* adalah nilai energi yang terlibat yaitu *MolDock Score*. Makin rendah nilai energi *docking* yang didapat, makin stabil kekuatan ikatan obat-reseptor, dan hal ini dapat digunakan untuk memprediksi aktivitas suatu senyawa (Siswandono, 2014).

Analisis Data

Penelitian ini menggunakan rancangan *Randomized Posttest Control Group Design*. Analisis data parametrik antara kelompok perlakuan dan kontrol, jika data berdistribusi normal dan varians homogen dilakukan menggunakan *One Way ANOVA* dan dilanjutkan dengan *Post Hoc Test Duncan Multiple Range Test*. Data histopatologi non parametrik dianalisis dengan menggunakan metode *Kruskal Wallis Test* untuk menentukan perbedaan pada kelompok kontrol dan perlakuan, dan dilanjutkan dengan uji *Mann Whitney Test* untuk mengetahui beda bermakna antar kelompok.

Hasil dan Pembahasan

Berdasarkan hasil penelitian tikus yang diberikan induksi cisplatin tingkat rata-rata *blood urea nitrogen* (BUN) pada tikus kontrol berkisar antara 42.31 mg/dL masih dalam batas normal (10-58 mg / dL) menurut Mitruka dan Rawnsley (1981). Kelompok perlakuan P2 mempunyai kadar *blood urea nitrogen* (BUN) 44.19 mg/dL yang tidak

meningkat secara nyata, sementara pada kelompok P1 mempunyai kadar BUN 41.05 mg/dL yang menunjukkan penurunan tidak signifikan dibanding kontrol. Gangguan pada ginjal yang diinduksi cisplatin dapat diamati dari tingkat konsentrasi alkalin pospatase (AP). Pada kelompok P1 dan P2 hasil uji kimia darah menunjukkan peningkatan kadar ALP sebesar 659.16 U/I dan 364.83 U/I. Pada kelompok P2 dengan diberikan ekstrak 100 mg/kg bb secara signifikan menurunkan kadar ALP jika dibandingkan dengan kelompok P1 ($p \leq 0,05$). Hasil pemeriksaan kadar BUN, Alkalin Phospatase dan MDA serum darah diperoleh hasil pada Tabel 1.

Tabel 1. Perbandingan kadar BUN, Alkalin Phospatase dan MDA pada berbagai kelompok perlakuan.

Kelompok	BUN (mg/dl)	Alkalin Phospatase (ALP) (U/I)	MDA (mg/dl)
P0 (n=6)	42.31 ^a ±5.02	228.33 ^a ±84.26	133.56 ^a ±7.910
P1 (n=6)	41.05 ^a ±3.27	659.16 ^b ±25.77	208.66 ^b ±46.99
P2 (n=6)	44.19 ^a ±7.65	364.83 ^c ±93.13	143.96 ^c ±6.15

Keterangan: superskrip yang berbeda pada kolom yang sama menunjukkan perbedaan yang signifikan $p \leq 0.05$

Berdasarkan hasil perhitungan statistik konsentrasi konsentrasi malondialdehyde (MDA) dan Alkalin Phospatase yang diuji normalitas dan homogenitas *Shapiro-wilk* dan *Levene* diketahui $P > 0.05$ dilanjutkan dengan uji *one way* Anova bahwa ada beda nyata secara signifikan ($p \leq 0.05$) pada taraf kepercayaan 95% antara kelompok kontrol dan perlakuan, dilanjutkan dengan *post hoc test Duncan* didapatkan hasil perbedaan yang nyata pada kelompok P0 dengan P1 dan P2 dan beda nyata kelompok P1 dengan P2, sementara konsentrasi BUN tidak berbeda nyata ($p \geq 0.05$).

Hasil induksi dengan pemberian cisplatin pada kelompok perlakuan P1 dan P2 menunjukkan seluruh kelompok perlakuan mengalami gangguan fungsi ginjal yang ditandai kenaikan kadar BUN dan Alkalin phospatase. Menurut Mazzali *et al.*, (2001), nefropati ditandai dengan tingkat blood urea nitrogen (BUN) yang tinggi karena adanya hipovolemia dan dehidrasi pada tubulus ginjal (Kang and Ha., 2014; Shimada, 2009; Kensara, 2013; Roncal *et al.*, 2007).

Perubahan histopatologi menunjukkan penurunan fungsi ginjal dibuktikan dengan

kerusakan jaringan dengan perubahan vakuolisasi, inflamasi dan jaringan nekrotik pada tubulus ginjal dan glomerulus. Skoring perubahan histopatologi menggunakan perhitungan persentase tingkat kerusakan pada jaringan yang diamati dalam beberapa lapang pandang dengan perbesaran 400 x (Klopfleisch, 2013) (Gambar. 1). Berdasarkan pemeriksaan skoring histopatologi diperoleh hasil pada Tabel 2.

Tabel 2. Hasil skor degenerasi, nekrosis dan infiltrasi sel histopatologi ginjal tikus putih dengan induksi cisplatin dan pemberian ekstrak torbangun.

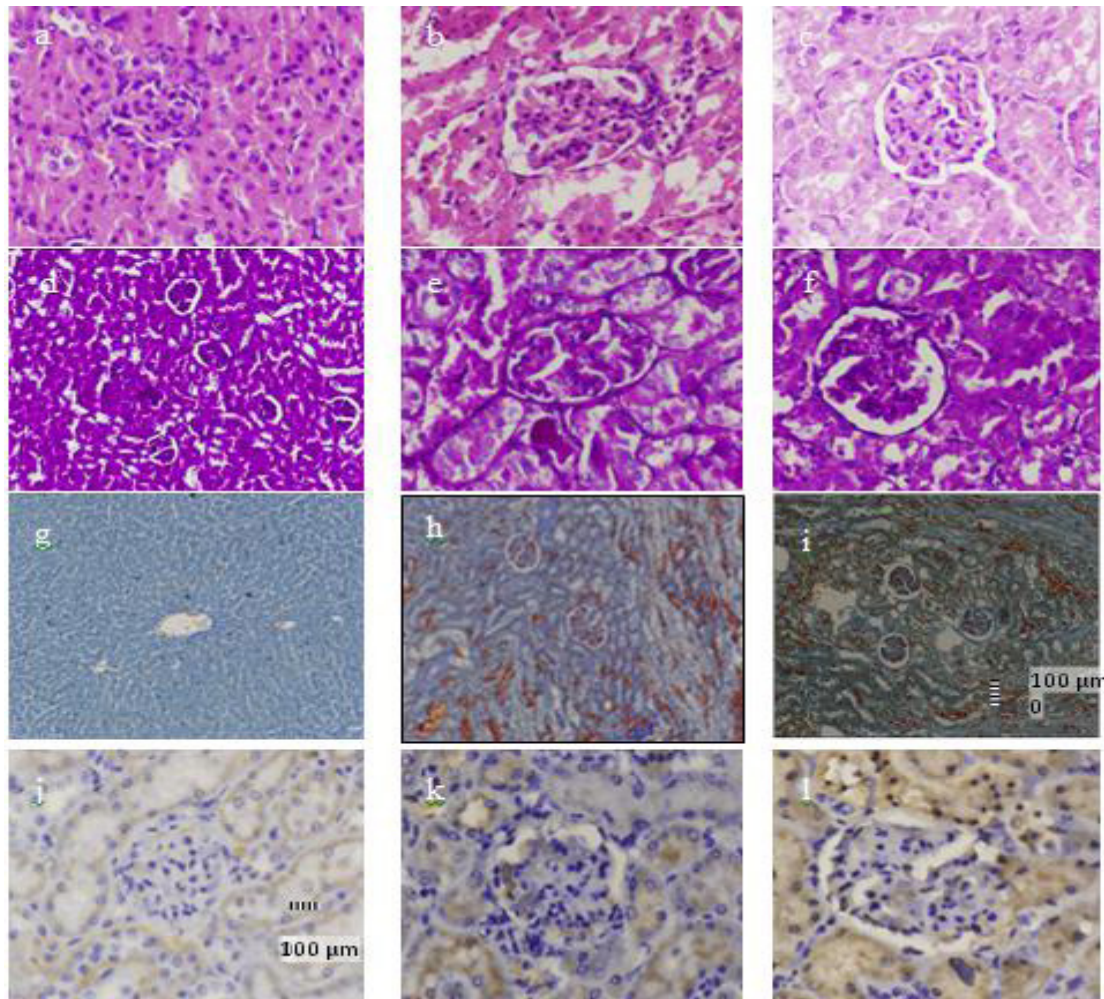
Kelompok	Degenerasi	Nekrosis	infiltrasi sel
P0 akuades (n=6)	0.50 ^a ±0.54	0.00 ^a ±0.00	0.33 ^a ±0.51
P1 CMC-Na (n=6)	3.33 ^b ±0.51	8.33 ^b ±2.58	1.83 ^b ±1.32
P2 ekstrak CA (n=6)	2.50 ^c ±1.22	3.00 ^c ±1.67	0.66 ^c ±0.51

Keterangan: superskrip yang berbeda pada kolom yang sama menunjukkan perbedaan yang signifikan $p \leq 0.05$.

Skor 0; tidak ada kerusakan jaringan, skor 1; terdapat kerusakan jaringan 1-25 %, skor 3; terdapat kerusakan jaringan 26-50 %, skor 5; terdapat kerusakan jaringan 51-75 %, skor 7; terdapat kerusakan jaringan 76-100 % dari seluruh lapang pandang.

Dari data skoring lesi histopatologi pada ginjal dan hepar dengan perwarnaan HE dengan uji *Kruskal Wallis* menunjukkan bahwa ada perbedaan secara signifikan ($p < 0.05$) antara kelompok kontrol dan perlakuan. Selanjutnya dengan dari uji *Mann Whitney* diketahui ada perbedaan yang bermakna ($p \leq 0.05$) antar kelompok P0, P1 dengan P2. Pada kelompok P1 mempunyai skor degenerasi 3.33, skor nekrosis 8.33 dan skor infiltrasi sel 1.83 yang mengindikasikan adanya tingkat kerusakan jaringan ginjal, diikuti pada kelompok P2 mempunyai skor degenerasi 2.50, skor nekrosis 3.0 dan skor infiltrasi sel 0.66 yang menunjukkan kerusakan jaringan ginjal yang lebih ringan dibanding kelompok P1 (induksi).

Sementara itu hasil pewarnaan imunokimia jaringan ginjal yang dilabel dengan antibodi monoklonal terhadap TGF-1 β menunjukkan adanya peningkatan ekspresi TGF-1 β yang ditandai agregat warna kecoklatan pada permukaan epitel tubulus dan sekitar sel mesangial pada glomerulus pada kelompok perlakuan P1 dan P2. Intesitas dan distribusi ekspresinya paling tinggi pada kelompok dengan ekstrak CA (Gambar 1.)



Gambar 1. Histopatologi dan imunokimia jaringan ginjal dengan induksi cisplatin dan pemberian ekstrak tanaman torbangun. Histopatologi kelompok kontrol menunjukkan struktur sel glomerulus dan tubulus yang normal (a.d.g.; HE/PAS/Malori, 40x). Histopatologi kelompok P1 menunjukkan lesi nekrosis di area tubulus convolutus proximal dan penebalan pada membran basalis tubulus contortus maupun membran glomerulus (b.e.h; HE/PAS/Malori, 40x). Histopatologi kelompok P2 terdapat lesi degenerasi vakuoler (c.f.i; HE/PAS/Malori, 40x). Imunohistokimia ginjal pada kelompok control (j), imunokimia ekspresi agregat coklat pada interstitial dan tubulus ginjal yang dilabel antibody monoclonal TGF- β 1 terlihat tipis dan menyebar pada kelompok CMC-Na (k) imunoreaksi berupa agregat coklat lebih tebal dan luas pada kelompok dengan ekstrak CA (l) (IHK, 40x).

Berdasarkan hasil perhitungan docking dengan program komputer *Molegro Virtual Docker* antara ligan dan reseptor TGF- β 1, terlihat bahwa nilai rerata *Moldock score* ligan 3WA_601 adalah $-69,29 \pm 0,3574$, sedang senyawa pembanding flavonoid adalah $-119,36 \pm 0,6462$ (Tabel 3). Nilai *moldock score* yang lebih rendah mempunyai makna bahwa energi yang diperlukan untuk membentuk ikatan antara reseptor dan ligan lebih rendah, yang berarti ikatan yang terbentuk lebih stabil, dan hal ini dapat untuk memprediksi aktivitas senyawa.

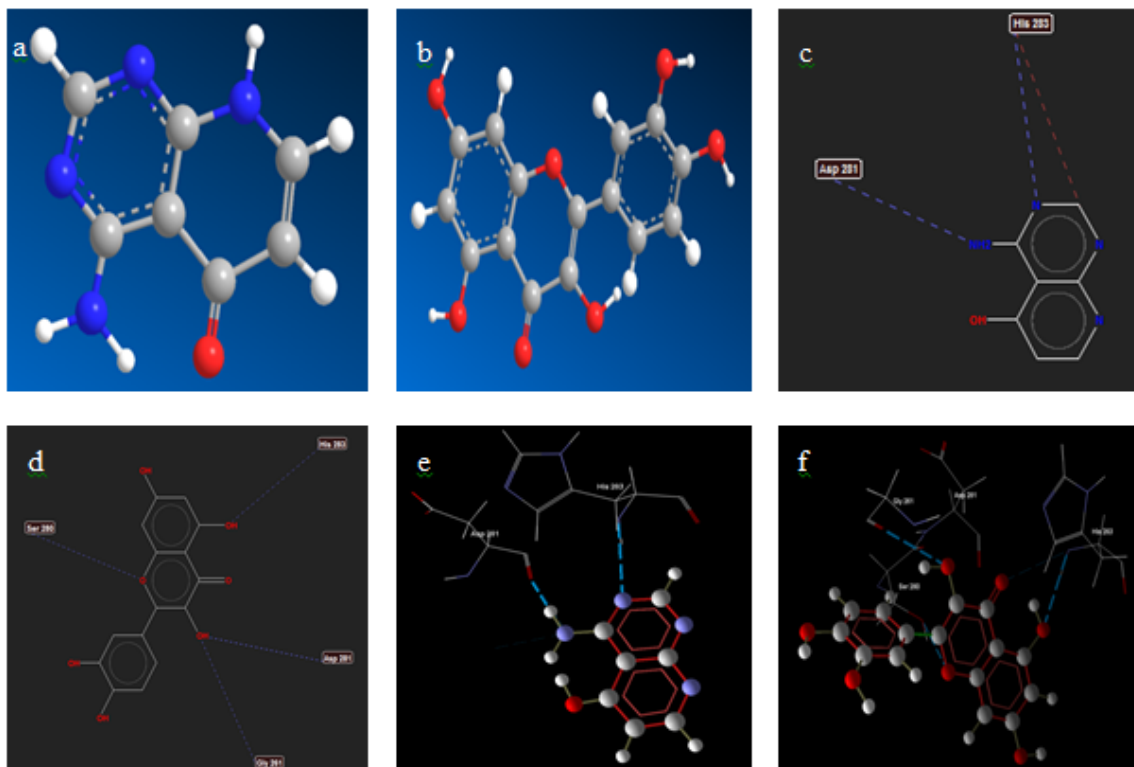
Dari hasil analisis ikatan hidrogen dan asam-asam amino yang terlibat pada proses interaksi ligan-reseptor didapatkan bahwa ligan 3WA_601

Tabel 3. Rerata nilai *Moldock score* (MDS) ligan yang mengikat reseptor TGF- β 1 (kcal/mol)

Ligand	MDS 1	MDS 2	MDS 3	Mean \pm SD
3WA_601	-73.00	-72.42	-72.02	$-69.29 \pm 0,35$
Flavonoid	-121.54	-120.71	-115.85	$-119.36 \pm 0,64$

mengikat 2 asam amino, sedang flavonoid dapat mengikat 4 asam amino (Gambar 2).

Hasil penelitian menunjukkan bahwa induksi cisplatin 5 mg/kg bb dan pemberian ekstrak daun torbangun (*Coleus amboinicus*) 100 mg/kgBB yang diberikan pada tikus putih (*Rattus norvegicus*) menyebabkan perubahan pada gambaran histopatologi ginjal. Tanaman



Gambar 2. Struktur 3 dimensi molekul ligan 3wa_601 (a) dan flavonoid (b). struktur 2 dimensi molekul ligan 3wa_601 yang mengikat 2 asam amino asp 281 dan his 283 (c), dan struktur 2 dimensi ligan flavonoid yang mengikat 4 asam amino asp 281, his 283, gly 261, dan ser 280 (d). struktur 3 dimensi asam-asam amino pada reseptor tgf-1 yang diikat oleh ligan 3wa_601 (e) dan ligan flavonoid (f).

torbangun diketahui mempunyai kandungan senyawa flavonoid kuersetin sebanyak 26.6 mg/g dalam ekstraknya (Bhatt *et al.*, 2013). Ditemukan adanya degenerasi, nekrosis dan glomerular infiltration pada kelompok yang diberikan induksi cisplatin dan adanya penurunan jumlah degenerasi, nekrosis, glomerular infiltration yang diberikan ekstrak daun torbangun. Peran transforming growth factor-1 β (TGF-1 β) secara molekuler sangat penting untuk perbaikan sel. Namun proses perbaikan yang perantara proses fibrosis tidak semua menguntungkan bagi jaringan. Menurut Lee (2013), ekspresi TGF- β 1 dalam sel tubular mempunyai peranan dalam fibrosis tubulointerstitial dan berperan dalam mengatur proliferasi sel mesangial dan sekresi matrik ekstraseluler pada nefropati-diabetik. Ekspresi TGF- β 1 secara *in vivo* mempengaruhi ekspresi gen kolagen dan sintesis matriks ekstraseluler mesangial (ECM) di mesangium glomerulus. Akumulasi ECM dapat menyebabkan fibrosis tubulointerstitial, penebalan membran basal glomerulus dan glomerular sclerosis (Xie *et al.*, 2015). Ekspresi TGF- β 1 dapat menginduksi

profibrogenik secara independen melalui aktivasi reseptor EGF dan aktivasi angiotensin II, endothelin 1 dan kondisi stress oksidatif dalam proses fibrogenesis ginjal. Peningkatan ekspresi TGF-1 β mengindikasikan terjadi proses fibrosis pada glomerulus dan tubulus ginjal oleh induksi cisplatin merupakan salah satu penyebab kegagalan ginjal (Liu *et al.*, 2015). Pada jaringan yang mengalami degenerasi dengan ciri sel membengkak dan vakuola jelas dalam sitoplasma. Nekrosis merupakan kematian sel jaringan secara mikroskopik terjadi perubahan intinya menjadi keriput, lebih padat, warnanya gelap hitam (piknosis), terfragmen-fragmen, dan pecah (karioreksis), dan pecah (kariolisis). Pada kondisi peradangan pada glomerulus secara mikroskopis ditemukan adanya sel radang pada glomerulus ginjal (Ravindra *et al.*, 2010).

Pada kelompok perlakuan dengan ekstrak mempunyai kadar MDA lebih rendah dan ada perbedaan yang nyata dengan level MDA pada kelompok kontrol dan kelompok yang diinduksi cisplatin. Level MDA yang tinggi mengindikasikan adanya radikal bebas yang

terjadi pada kerusakan ginjal akut dengan cara peroksidasi asam lemak. Peningkatan MDA juga berarti peningkatan peroksidasi lipid yang dapat menjadi indikasi penurunan jumlah antioksidan dalam tubuh, baik antioksidan enzimatis maupun antioksidan non-enzimatis. Lipid yang teroksidasi dapat memproduksi MDA sebagai produk sampingan. Mekanisme pembentukan MDA tersebut melibatkan pembentukan prostaglandin, endoperoksida sehingga peningkatan MDA pada serum, plasma, dan berbagai jaringan terjadi pada induksi cisplatin (Gozeler *et al.*, 2019).

Pada penelitian *in silico* didapatkan bahwa dari hasil perhitungan *Moldocking Score* (MDA) dengan program komputer Molegro Virtual Docker antara ligan dan reseptor TGF- β 1 terlihat bahwa nilai *MDA* flavonoid adalah -191,36 dan nilai ini lebih rendah dibanding nilai *MDA* ligan 3WA_601 (-69,29). Nilai *MDA* yang lebih rendah mempunyai makna bahwa energi yang diperlukan untuk membentuk ikatan antara reseptor dan ligan lebih rendah, yang berarti ikatan yang terbentuk lebih stabil, sehingga dapat diprediksi bahwa flavonoid mempunyai aktivitas ikatan terhadap reseptor TGF- β 1 lebih besar dibanding ligan 3WA_601. Hal ini ditunjang oleh ikatan hidrogen dan asam-asam amino yang terlibat pada proses interaksi ligan-reseptor, yaitu ligan 3WA_601 hanya mengikat asam amino Asp 281 dan His 283, sedang flavonoid dapat mengikat asam amino Asp 281, His 283, Gly 261, dan Ser 280.

Kesimpulan

Pemberian ekstrak torbangun terbukti menghambat kerusakan ginjal dengan menurunkan konsentrasi MDA dan meningkatkan ekspresi TGF- 1β pada tikus putih yang diinduksi cisplatin. Pada doking molekul senyawa flavonoid sebagai senyawa marker mempunyai ikatan yang lebih kuat pada reseptor TGF- 1β secara *in silico*.

Ucapan Terima kasih

Terimakasih penulis sampaikan kepada Direktorat Riset dan Pengabdian Masyarakat Kementerian Riset, Teknologi dan Pendidikan Tinggi dengan Surat Keputusan No. 15/LPPM/UWKS/III/2018 yang telah memberikan dana hibah penelitian kerjasama perguruan tinggi.

Daftar Pustaka

- Bayomi, H.S., Elsherbiny, N.M., El-Gayar, A.M. and Al-Gayyar, M.M.H. (2013). Evaluation of Renal Protective Effects of Inhibiting TGF- β Type I Receptor in a Cisplatin-Induced Nephrotoxicity Model. *European Cytokine Network*. 24 (4): 139-147.
- Bhave, A. and Dasgupta, S. (2018). Effect of Cooking on Total Phenol, Total Flavonoids and DPPH Free Radical Scavenging Potential of *Plectranthus amboinicus*. *Journal of Medicinal Plants Studies*. 6(3): 82-4.
- Bhatt, P., Gilbert, S.J., Pradeep, S.N. and Mandyam, C.V. (2013). Chemical Composition and Nutraceutical Potential of Indian Borage (*Plectranthus amboinicus*) Stem Extract, *Journal of Chemistry*. 2013: 1-7.
- Chiu, Y.J., Huang, T.H., Chiu, C.S., Lu, T.C., Chen, Y.W., Peng, W.H. and Chen, C.Y. (2011). Analgesic and Antiinflammatory Activities of the Aqueous Extract from *Plectranthus amboinicus* (Lour.) Spreng. Both In Vitro and In Vivo. *Evidence-Based Complementary and Alternative Medicine*. 2012: 1-11.
- Gozeler, M.S., Fazile, N.E.A., Serkan, Y., Abdulkadir, S., Gizem, E. and Seda, A. (2019). Levosimendan Ameliorates Cisplatin-Induced Ototoxicity: Rat Model. *International Journal of Pediatric Otorhinolaryngology*. 122: 70-75.
- Kang, D. and Ha, S. (2014). Uric Acid Puzzle: Dual Role as Anti-oxidant and. *Electrolyte Blood Press*. 5997(12):1-6.
- Kensara, O.A. (2013). Protective Effect of Vitamin C Supplementation on Oxonate-Induced Hyperuricemia and Renal Injury in Rats. *Int J Nutr Metab*. 5(6):61-6.
- Klopfleisch R. (2013). Multiparametric and Semiquantitative Scoring Systems for The Evaluation of Mouse Model Histopathology-A Systematic Review. *BMC Veterinary Research*. 9(1):123-128.
- Lee, H.S. (2013). Pathogenic Role of TGF- β in Diabetic Nephropathy. *Journal of Diabetes and Metabolism*. 2013;9.

- Liu, N., Wang, L., Yang, T., Xiong, C., Xu, L. and Shi, Y. (2015). EGF Receptor Inhibition Alleviates Hyperuricemic Nephropathy. *Journal of American Society of Nephrology*. 26:1–14.
- Mazzali, M., Hughes, J., Kim, Y., Jefferson, J.A., Kang, D. and Gordon, K.L. (2001). Elevated Uric Acid Increases Blood Pressure in the Rat by a Novel Crystal-Independent Mechanism. *Hypertension*. 38:1101–6.
- Mitruka, J. and Rawnsley, H. M. (1981). *Animal for Medical Research*. New York.
- Patel, R., Naveen, M., Naheed, W., Nitin, U. and Sudarshan, S. (2010) . Phyto-physicochemical Investigation of Leaves of *Plectranthus amboinicus* (Lour) spreng. *Pharmacognosy Journal*. 2(13): 536-42.
- Perazella, M.A. and Moeckel, G.W. (2010). Nephrotoxicity from Chemotherapeutic Agents: Clinical Manifestation, Pathobiology, and Prevention/Therapy. *Seminars in Nephrology*. 30(6): 570-581.
- Pillai, P.G., Suresh, P., Aggarwal, G., Doshi, G. and Bhatia, V. (2011). Pharmacognostical Standardization and Toxicity Profile of The Methanolic Leaf Extract of *Plectranthus amboinicus* (Lour) Spreng. *Journal of Applied Pharmaceutical Science*. 1(02): 75–81.
- Ravindra, P., Bhiwgade, D.A., Kulkarni, S., Rataboli, P.V. and Dhume, C.Y. (2010). Cisplatin Induced Histological Changes in Renal Tissue of Rat. *Sciences L*. 4(7): 108–11.
- Rice, L.J., Brits, G.J., Potgieter, C.J. and Staden, J.V. (2011). *Plectranthus*: A Plant for The Future?. *South African Journal of Botany*. 77(4): 947–59.
- Roncal, C.A., Mu, W., Croker, B., Reungjui, S., Ouyang, X., Tabah-Fisch I, Johnson, R.J., and Ejaz A.A. (2007). Effect of Elevated Serum Uric Acid on Cisplatin-Induced Acute Renal Failure. *American Journal of Physiology Renal Physiology*. 224: 116–22.
- Siswandono. (2014). *Pengembangan Obat Baru*, Cetakan I. Airlangga University Press,. LP3 Universitas Airlangga.
- Shimada, M., Johnson, R.J., May, W.S., Lingegowda, V., Sood, P. and Nakagawa, T. (2009). A Novel Role for Uric Acid in Acute Kidney Injury Associated with Tumor Lysis Syndrome. *Nephrology Dialysis Transplantation*. 24(7): 2960–4.
- Soni, H. and Singhai, A.K. (2015). Recent Updates on The Genus *Coleus*: A Review. *Asian Journal of Pharmaceutical and Clinical Research*. 5(1): 12–7.
- Uma M, Jothinayaki, S., Kumaravel S and Kalaiselvi P. (2011). Determination of Bioactive Components of *Plectranthus amboinicus* Lour by GC-MS Analysis. *New York Science Journal*. 4(8): 66–9.
- Xie, S., Lu, K., Zhang, Y., Song, X., Tan, M. and Wang, C. (2015). Effects of Jiangya Xiaoke Prescription on TGF- β 1 in Diabetic Nephropathy Rats with Hypertension and Its mechanisms. *International Journal of Clinical Medicine*. 8(4): 5129–36.