

Distribusi Neuron Serotonergik pada Hipokampus Lasiwen (*Myotis sp.*)

Distribution of Serotonergic Hippocampal Neurons in Microchiropteran Bat (Myotis sp.)

Tri Wahyu Pangestiningih*, Ariana, Irma Padeta, Arvendi Rahma Jadi, Woro Danur Wendo

Departemen Anatomi Fakultas Kedokteran Hewau, Universitas Gadjah Mada, Yogyakarta

*Email : estifkh@ugm.ac.id

Naskah diterima : 22 Januari 2019, direvisi : 23 Februari 2019, disetujui : 28 April 2019

Abstract

Myotis sp is an Indonesian microchiropteran, insectivore bat that potential to be a reservoir for rabies virus. Rabies is fatal viral encephalitis and bat could act as wildlife potential reservoirs for the rabies virus and can transmit the disease to humans as the zoonotic disease. Hippocampus is one of diagnostic tissue for rabies disease and serotonergic neuron could involved in pathogenesis of rabies disease. The aim of the study is to investigate the distribution of serotonergic neurons in *Myotis sp* hippocampus. Five *Myotis sp.* were captured from wild population in Central Java, and were humanly anesthetized using ketamine and xylazine. The animals were perfused intracardially using NaCl 0.9% as the pre-rinse followed by 10% formaldehyde to fix it. The cerebrums were collected and processed for paraffin embedding. Cerebrums were sectioning in Sagittal sections, cut serially in 12 um thickness, in interval 120 um. The tissues were staining immunohistochemistry using antibody to serotonin and incubated 2 nights in 4 °C temperature. The solution for blocking background, secondary antibody, avidin-biotin-peroxidase complex and chromogen using kit Starr Trek Universal HRP Detection System and were analyzed descriptively. The results show that serotonergic neuros were distributed in the all area of the hippocampus. In dentate gyrus neuron serotonergic (Sert-IR) are round in shape and mostly distributed in the middle layer, few in the superficially also deeper layers. In the hippocampus, the Sert-IR neurons are pyramidal in shape and distributed in the CA1, Ca2 and CA3 areas. In subiculum, the Sert-IR neurons are pyramidal in shape, more wider distributed than in the CA1 with no differences between outer layer and deeper layer. To conclude, the serotonergic neurons are distributed in the all area of hippocampus.

Keywords: hippocampus; *Myotis sp*; hippocampal serotonergic neurons.

Abstrak

Lasiwen (*Myotis sp.*) merupakan kelelawar pemakan serangga dari subordo *Microchiroptera* yang ada di Indonesia dan berpotensi menjadi reservoir virus rabies. Penyakit rabies merupakan penyakit viral yang menyebabkan ensefalitis yang diakibatkan oleh virus dalam golongan lisa virus. Kelelawar secara umum berpotensi menjadi reservoir virus rabies yang dapat menularkan penyakit rabies ke manusia. Hipokampus dipakai untuk mendiagnosa penyakit rabies dan neuron serotonergik diduga terlibat dalam patogenesis penyakit rabies. Tujuan penelitian ini adalah mempelajari distribusi neuron serotonergik pada hipokampus lasiwen. Lima ekor lasiwen dari daerah Magelang, Jawa Tengah dipakai sebagai hewan coba. Hewan dianastesi menggunakan ketamin dan xylazine kemudian dietanasi dengan teknik perfusi secara intrakardial dengan larutan NaCl fisiologis sebagai prerinse, kemudian dilanjutkan dengan larutan formalin buffer 10% sebagai larutan fiksatif. Otak dikoleksi dan bagian serebrum dipotong sagittal kemudian ditanam dalam blok paraffin. Organ disayat secara serial setebal 12 µm dengan interval pengambilan sayatan sebesar 120 µm. Preparat diwarnai secara imunohistokimia menggunakan antibodi terhadap serotonin diinkubasi selama 2 malam pada suhu 4 °C. Pemberian larutan *bloking background*, antibodi sekunder, kompleks avidin-biotin-peroksidase serta kromogen menggunakan kit *Starr Trek Universal HRP Detection System*. Preparat yang sudah diwarnai diamati menggunakan mikroskop cahaya, difoto menggunakan perangkat Optilab dan dianalisis secara deskriptif. Hasil penelitian menunjukkan bahwa serotonergik neuron (Sert-IR) ditemukan di seluruh area hipokampus. Pada girus dentatus, Sert-IR neuron berbentuk bulat dengan distribusi padat di lapisan tengah sedangkan di lapisan luar dan dalam tidak terdistribusi. Pada hipokampus proper yang meliputi CA1, CA2, CA3 juga pada subikulum Sert-IR neuron berbentuk piramidal dan terdistribusi merata. Pada subikulum Sert-IR neuron distribusinya lebih luas dibandingkan pada CA1. Kesimpulan pada penelitian ini adalah neuron serotonergik

pada hipokampus lasiwen ditemukan pada girus dentatus, hipokampus proper dan subikulum. Pada girus dentatus, neuron serotonergik terutama ditemukan pada lapisan tengah, dan sedikit di lapisan luar dan dalam.

Kata kunci :hipokampus; *Myotis sp.*; lasiwen; hipokampal serotonergik neuron

Pendahuluan

Penyakit rabies merupakan salah satu penyakit zoonosis yang banyak mendapat perhatian di Indonesia karena angka kejadian yang tinggi dan dapat menyebabkan kematian. Antara tahun 2011 sampai 2017, dilaporkan bahwa di Indonesia terjadi lebih dari 500.000 kasus gigitan hewan penular rabies dan sebanyak 836 kasus positif rabies, bahkan kematian akibat rabies pada manusia mencapai 100 orang pertahun dan sebagian besar terjadi pada anak-anak. Apabila seorang anak digigit hewan penular rabies di bagian kaki maka perlu waktu inkubasi yang cukup lama untuk sampai ke otak. Namun bila virus sudah mencapai otak maka dalam waktu singkat dapat menyebabkan kematian (Wicaksono, 2018). Di Amerika Serikat, rabies menyerang hewan berdarah panas seperti musang, rakun, serigala, dan kelelawar. Kelelawar yang menularkan rabies biasanya adalah kelelawar yang menghisap darah. Ekskreta kelelawar yang mengandung virus rabies dapat menimbulkan bahaya rabies pada mereka yang masuk gua, yang terinfeksi, dan menghirup aerosol yang dihasilkan kelelawar (Arvin, 1996) dan beberapa melalui kontak dengan kelelawar (Johnson dkk., 2010). Virus rabies telah diisolasi dari kelelawar pemakan buah maupun serangga di Afrika, Eurasia dan Australia (Banyard dkk., 2011)

Lasiwen (*Myotis sp*) merupakan kelelawar pemakan serangga (insektivora), termasuk dalam kelas *Mamalia*, ordo *Chiroptera*, sub ordo *Microchiroptera* (Corbet dan Hill, 1992) dengan ciri tubuh kecil (berat badan minimum 2 g, maksimum 196 g dengan bentangan sayap

maksimum 70 mm), mata yang kecil, telinga memiliki tragus yang lurus, panjang, langsing dan ujung tumpul, jari sayap tidak bercakar dan moncong sangat bervariasi (Altrigham 1996).

Serotonin merupakan salah satu neurotransmitter yang mempengaruhi terjadinya disfungsi saraf pada penyakit rabies. Serotonin berperan dalam pengendalian siklus bangun-tidur, persepsi nyeri, juga proses pembentukan memori (Imelda dan Sudewi, 2015). Perlu diteliti distribusi neuron serotonergik pada lasiwen sebagai satwa liar Indonesia dan berpotensi menjadi reservoir virus rabies. Pengamatan mikroskopik dengan teknik pewarnaan histokimia cresyl violet untuk melihat neuron, hipokampus lasiwen tersusun atas girus dentatus, hipokampus proper dan subikulum. Girus dentatus tersusun atas 3 lapis neuron yaitu lapisan molekuler (di bagian superficial) tersusun atas neuron dalam jumlah sedikit, berukuran kecil dan berbentuk bulat. Pada lapisan tengah girus dentatus tersusun atas neuron yang sangat padat, berukuran kecil, dan bentuk bulat, sedangkan lapisan polimorfik sebagai lapisan yang paling dalam tersusun atas neuron berbentuk piramidal, fusiformis maupun bulat. Hipokampus proper dibagi menjadi 3 area yaitu *cornu ammonis* (CA1) yang letaknya berdekatan dengan girus dentatus dan CA 2 yang letaknya di tengah serta CA3 yang letaknya berdekatan dengan subikulum. Neuron pada CA1 berbentuk piramidal, berukuran kecil dan tidak padat, sedangkan pada CA2 berukuran besar dan tersusun cukup padat. Neuron pada CA3 juga berbentuk piramidal, berukuran medium dan tersusun sangat padat. Neuron pada subikulum

tersusun berbentuk piramidal, pada lapisan luar tersusun padat sedangkan pada lapisan dalam tersusun tidak padat (Pangestiningih dkk., 2017).

Tujuan penelitian ini adalah mempelajari distribusi neuron serotonergik pada hipokampus lasiwen sehingga dapat diperkirakan seberapa besar potensi lasiwen sebagai reservoir rabies karena serotonin merupakan salah satu neurotransmitter yang mempengaruhi terjadinya disfungsi saraf pada penyakit rabies.

Materi dan Metode

Lima ekor lasiwen (*Myotis sp*) yang diperoleh dari daerah Magelang dan sekitarnya dipakai sebagai hewan penelitian. Pada kondisi terbius dalam, dengan anestetikum kombinasi ketamin-xylazine 2:1, hewan diperfusi dan dikoleksi otaknya dengan menerapkan prinsip-prinsip kesejahteraan hewan sesuai dengan persetujuan Komisi *Ethical Clearance*, Lembaga Penelitian dan Pengujian Terpadu -UGM, Nomor surat: 112/KEC-LPPT/VII/2013. Larutan fiksatif yang digunakan adalah larutan formalin r 10 % dan larutan pencuci adalah NaCl fisiologis (pH 5,5 ; konsentrasi 0,9%). Otak dikoleksi kemudian dipotong secara sagital dan diproses untuk preparat histologi dalam blok parafin. Otak disayat secara serial dengan ketebalan 12 µm dengan interval pengambilan sayatan 120 µm dan sayatan ditempelkan pada slide yang sudah dilapisi gelatin.

Sayatan organ diwarnai secara imunohistokimia (IHK) dengan diawali proses deparafinisasi menggunakan xylol dilanjutkan rehidrasi menggunakan ethanol bertingkat. Tahap pemberian antigen retrieval dilakukan dengan merendam jaringan dalam buffer sitrat, pH: 6 yang mendidih, kemudian diinkubasi pada suhu 60 °C selama 1 jam, selanjutnya didinginkan pada suhu ruang selama 1 jam. Endogen peroksidase di jaringan

diblokking menggunakan larutan H₂O₂ 3% selama 30 menit dan dilanjutkan bloking background dengan pemberian larutan *sniper* (*Starr Trek Universal HRP Detection System, Biocare Medical*, Cat No: STUHRP700) selama 1 jam. Antibodi primer yaitu anti- serotonin (1/300; Bioss, Cat. No: bs-1126R) diteteskan di jaringan dan diinkubasi pada suhu 4 °C selama 2 malam. Preparat kontrol negatif teknik pewarnaan tidak diberi antibodi primer. Tahap selanjutnya adalah pemberian Trekkie Universal Link (kit *Starr Trek Universal HRP Detection System, Biocare Medical*, Cat No: STUHRP700) selama 1 jam sebagai antibodi sekunder dan diteruskan dengan pemberian Trekkie Avidin-HRP (kit *Starr Trek Universal HRP Detection System, Biocare Medical*, Cat No: STUHRP700) selama 1 jam sebagai larutan kompleks avidin-biotin-peroksidase. Larutan Betazoid DAB + substrat (kit *Starr Trek Universal HRP Detection System, Biocare Medical*, Cat No: STUHRP700) diteteskan ke jaringan selama 10 menit sebagai pewarna untuk neuron yang imunoreaktif. Pada tahap pemberian larutan H₂O₂ sampai ke larutan Betazoid DAB + substrat diawali dan diakhiri dengan pencucian menggunakan buffer fosfat salin sebanyak 3 kali, masing-masing 10 menit.

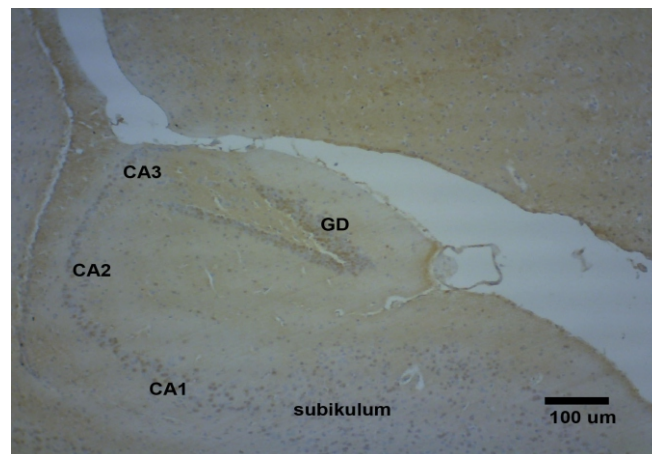
Selanjutnya sayatan diwarnai menggunakan hematoksilin sebagai *counterstain* selama 1 menit, kemudian dilakukan dehidrasi dalam larutan etanol bertingkat masing-masing selama 1 menit dan proses penjernihan dalam xylol sebanyak 3 kali, masing-masing 3 menit.

Area hipokampus diamati secara detail menggunakan mikroskop cahaya untuk melihat distribusi neuron serotonergik yaitu neuron yang imunoreaktif terhadap antibodi serotonin (Sert-IR), kemudian difoto menggunakan perangkat optilab. Hasil pengamatan dianalisis secara deskriptif.

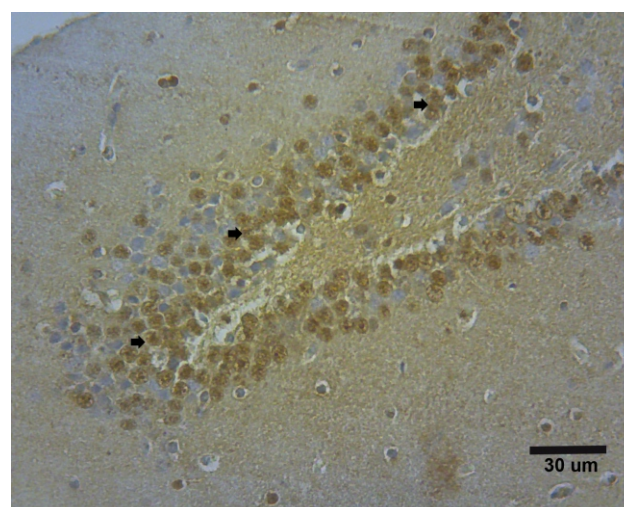
Hasil dan Pembahasan

Neuron serotonergik terlihat berupa neuron yang imunoreaktif terhadap antibodi serotonin (Sert-IR) terdistribusi pada girus dentatus, hipokampus proper juga subikulum (Gambar 1). Pada girus dentatus, neuron serotonergik terutama ditemukan pada lapisan tengah berupa neuron berbentuk bulat dan tersusun sangat padat. Pada lapisan molekuler terdapat sedikit neuron Sert-IR dan di lapisan polimorfik yang merupakan lapisan terdalam dari girus dentatus juga sedikit neuron Sert-IR (Gambar 2). Pada hipokampus

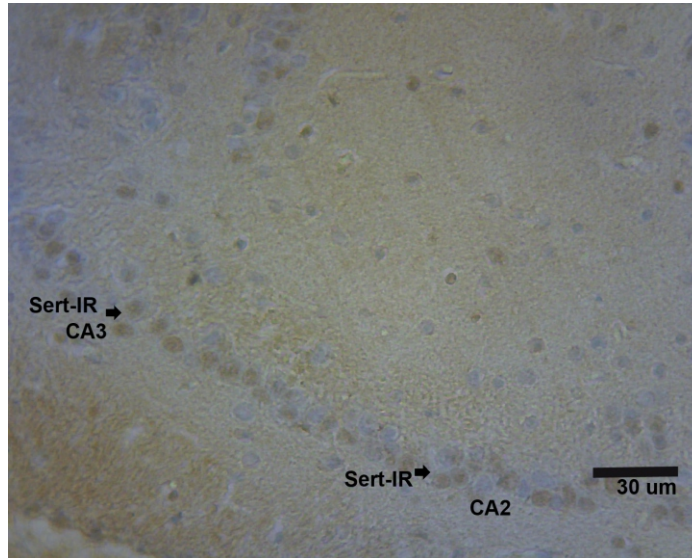
proper, neuron serotonergik berupa neuron piramidal terdapat di area CA1, CA2 dan CA3. Pada CA1 neuron Sert-IR berbentuk piramidal, berukuran relatif kecil dan tidak padat, sedangkan pada CA2, neuron Sert-IR berukuran lebih besar dan tersusun cukup padat, sedangkan pada CA3, neuron ini juga berbentuk piramidal, berukuran sedang dan tersusun sangat padat (Gambar 3 dan 4). Neuron serotonergik pada subikulum berbentuk pyramidal, pada lapisan luar tersusun padat sedangkan pada lapisan dalam tersusun lebih jarang (Gambar 4).



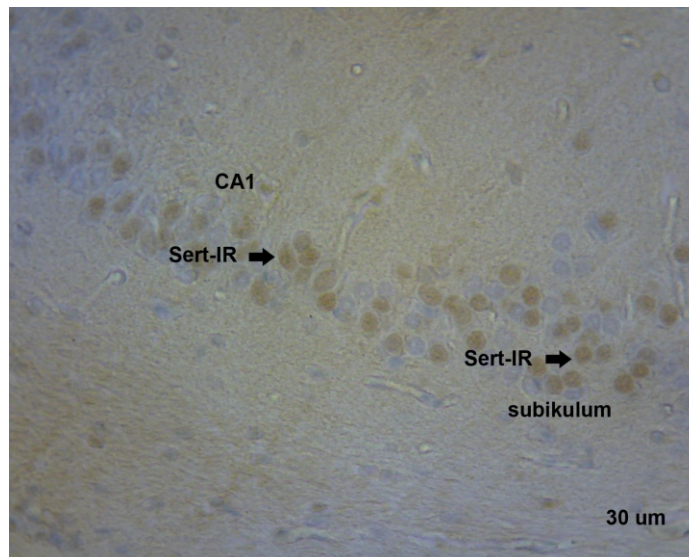
Gambar 1. Gambaran imunohistokimia hipokampus lasiwen terhadap antibodi serotonin. Hipokampus terdiri dari area subikulum, hipokampus proper dan girus dentatus (GD). Hipokampus proper terdiri dari 3 area yaitu kornu amunis 1 (CA1) berdekatan dengan subikulum; CA2 ditengah dan CA3, letaknya dengan girus dentatus.



Gambar 2. Gambaran imunohistokimia girus dentatus lasiwen terhadap antibodi serotonin. Neuron serotonergik (tanda panah) berwarna coklat kekuningan. Pada lapisan tengah terlihat neuron serotonergik paling padat, berukuran kecil dan berbentuk bulat. Pada lapisan tepi baik yang supefisial maupun dalam terdapat neuron serotonergik dalam jumlah sedikit dan tidak padat.



Gambar 3. Gambaran imunohistokimia hipokampus proper lasiwen terhadap antibodi serotonin. Neuron serotonergik (tanda panah) berwarna coklat kekuningan pada sel pyramidal pada area CA2 dan CA3. Ser-IR = neuron serotonin imunoreaktif.



Gambar 4. Gambaran imunohistokimia hipokampus proper dan subikulum lasiwen terhadap antibodi serotonin. Neuron serotonergik (tanda panah) berwarna coklat kekuningan. pada sel pyramidal pada area CA1 dari hipokampus proper dan subikulum. Ser-IR = neuron serotonin imunoreaktif

Keberadaan dan distribusi neuron serotonergik di hipokampus lasiwen pada penelitian ini memberikan informasi yang baru. Peneliti sebelumnya sudah melaporkan bahwa pada otak kelalawar pemakan buah (*Rousettus aegyptiacus*) oleh Maseko dkk. (2007) dan kelelawar pemakan serangga (*Miniopterus schreibersii*) Maseko dan Manger (2007) ditemukan neuron serotonergik yang terdistribusi pada batang

otak. Informasi distribusi neuron serotonergik pada batang otak juga telah dilaporkan pada serta 5 spesies microcheroptera lainnya yaitu *Cardioderma cor*, *Chaerophon pumilus*, *Coleura afra*, *Hipposideros commersoni*, dan *Triaenos persicus* yang dilaporkan oleh Kruger dkk. (2010). Neuron serotonergik juga dilaporkan terdistribusi di batang otak satwa primata (Calvey dkk., 2015) serta beberapa mamalia lain

(Pieters dkk., 2010; Patzke dkk., 2014; Pilaya dkk., 2017). Pada penelitian ini menunjukkan bahwa keberadaan neuron serotonergik pada hipokampus yang merupakan bagian dari korteks serebri. Adanya neuron serotonergik pada hipokampus lasiwen dan ditemukan pada semua area hipokampus memberi gambaran potensi lasiwen sebagai reservoir virus rabies, yang merupakan area untuk diagnosis penyakit rabies (Nuovo, dkk. 2005). Menurut Imelda dan Sudewi (2015) neurotransmitter serotonergik diduga ikut berperan pada pathogenesis penyakit rabies. Selain serotonin, neurotransmitter lain yang berperan pada penyakit rabies adalah asetilkolin; asam γ -amino butirat. Negri bodies ditemukan pada sel piramidal hipokampus dan ada sel piramidal yang Sert-IR sehingga ada kemungkinan bahwa sel pyramidal yang terinfeksi virus rabies adalah sel serotonergik.

Kesimpulan

Neuron serotonergik pada hipokampus lasiwen ditemukan distribusinya pada girus dentatus, hipokampus proper dan subikulum. Pada girus dentatus neuron serotonergik terutama ditemukan pada lapisan tengah, dan sedikit di lapisan luar dan dalam.

Ucapan Terimakasih

Ucapan terima kasih disampaikan kepada Fakultas Kedokteran Hewan yang telah mendanai penelitian ini melalui dana Hibah Penelitian Pengembangan Departemen Tahun 2017, Nomor: 1169/J01.1.22/HK4/2017.

Daftar Pustaka

Altringham, J.D. 1996. *Bats :Biology and Behavior*. Oxford University press. New York

Arvin, B K. 1996. *Nelson Textbook of Pediatrics 15/E*. W.B. Saunders Company. Philadelphia.

- Banyard, A.C., Hayman, Johnson, N., McElhinney, L., dan Ffook, A.R. 2011. *Research Advances in Rabies*. Chapter 12- Bat and Lyssaviruses. *Adv. Vir. Res.* 79: 239-289.
- Calvey, T., Patzke, N., Kaswera- Kyamakya, C., Gilissen, E., Bertelsen. M.F., Pettigrew, J.D., and Manger , P.R. 2015. Organization of cholinergic, catecholaminergic, serotonergic and orexinergic nuclei in three strepsirrhine primates: Galago demidoff, Perodicticus potto and Lemur catta. *J. Chem. Neuroanat.* 70, 42–57
- Corbet, G. B., dan J. E. Hill. 1992. *Mammals of the Indomalayan region: a systematic review*. Oxford University Press, New York.
- Johnson, N., Vos, A., Freuling, C., Tordo, N., Fooks, A.R., dan Müller, T. 2010. Review: Human rabies due to lyssavirus infection of bat origin. *Vet Microbiol* 142, 151–159
- Kruger, J-L., Dell, L-A. Bhagwandin, A., Jillani, N.E., Pettigrew, J.D., dan Manger, P.R. 2010. Nuclear organization of cholinergic, putative catecholaminergic and serotonergic systems in the brains of five microchiropteran species. *J Chem Neuroanat.* 40, 210-222
- Maseko, B.C., Bourne, J.A., and Manger, P.R., 2007. Distribution and morphology of cholinergic, putative catecholaminergic and serotonergic neurons in the brain of the Egyptian Rousette flying fox, *Rousettus aegyptiacus*. *J. Chem. Neuroanat.* 34, 108–127.
- Maseko, B.C., dan Manger, P.R., 2007. Distribution and morphology of cholinergic, catecholaminergic and serotonergic neurons in the brain of Schreiber's longfingered bat, *Miniopterus schreibersii*. *J. Chem. Neuroanat.* 34, 80–94.
- Nouvo, G.J., DeFaria, D.L., Ghanona, J.G., dan Zhang, Y. 2005. Molecular Detection of Rabies Encephalitis and Correlation with Cytokine Expression. *Modern Pathol* 18, 62-67.
- Pangestiniingsih, T.W., Ariana, Wendo, W.D. dan Wijayanto, H. 2017. *Histological Features Of Hippocampal Microchiropteran Bat (Myotis sp.) As A Potential Wildlife Animal Reservoir For Rabies Virus*. Seminar internasional di 6th Congress of Asian Association of Veterinary Anatomists. Kuching, The Sarawak, Malaysia. October 15-16, 2017
- Patzke, N., Bertelsen, M.F., Fuxe, K., dan Manger,

- P.R. 2014. Nuclear organization of cholinergic, catecholaminergic, serotonergic and orexinergic systems in the brain of the Tasmanian devil (*Sarcophilus harrisii*). *J. Chem. Neuroanat.* 61-62, 94–106
- Pieters, R.P., Gravett, N., Fuxe, K., and Manger, P.R., 2010. Nuclear organization of cholinergic, putative catecholaminergic and serotonergic nuclei in the brain of the eastern rock elephant shrew, *Elephantulus myurus*. *J. Chem. Neuroanat.* 39, 175–18
- Pillaya, S., Bhagwandina, A., Bertelsen, M.F., Patzke, N., Engler, G., Engel, A.K., and Manger, P.R. 2017. Regional distribution of cholinergic, catecholamine-ergic, serotonergic and orexinergic neurons in the brain of two carnivore species: The feliform banded mongoose (*Mungos mungo*) and the caniform domestic ferret (*Mustela putorius furo*). *J. Chem. Neuroanat* 82, 12-28
- Imelda, Y.M. dan Sudewi, A.A. 2015. Patogenesis Rabies Aspek Neurotransmitter. *CDK-225.* 42 (2): 87-91
- Wicaksono, B.S. 2018. Kemenkes: Banyak anak meninggal karena rabies. *Kompas.com.* 24-08-2018. <https://sains.kompas.com>. [Akses 23 Oktober 2018].