

Studi Gambaran Histopatologis Hepar, Pulmo, Lien dan Otak serta Uji Serologis pada Tikus (*Rattus norvegicus*) yang diinfeksi *Toxoplasma gondii*

Sri Hartati, Slamet Raharjo, Irkham Widiyono

Bagian Ilmu Penyakit Dalam, Fakultas Kedokteran Hewan, Universitas Gadjah Mada, Yogyakarta
 Email: raharjo_vet19@yahoo.com

Abstract

Toxoplasmosis is a parasitic disease caused by the intracellular obligate parasite of *Toxoplasma gondii*. *Toxoplasma gondii* (*T. gondii*) causes severe infections in infants or children who are congenitally infected and immunocompromised individuals. Rats are one source of natural transmission of toxoplasmosis in cats and cats will release oocysts with feces that will contaminate the environment that can be a source of transmission for other animals and humans. This study aims to determine the histopathological features of hepatic, pulmo, lien and cerebellum organ and serological tests in mice infected with *T. gondii*. Twenty rats of Wistar strains infected *T. gondii* strain RH stadium takizoit (10^7). On days 1, 3, 5, 7 and 15 post infection, mice were drawn blood for serological tests using commercial kit Pastorex™ Toxo (Biorad, France). After the blood is taken, the rats are dietanized for liver organ samples, pulmo, lien and brain for histopathologic examination. The results showed that serologic test was positive after the 5th postoperative day. The histopathologic results of day 1 postinfection appear to be takizoit *T. gondii* in the liver and brain. The formation of takizoit in the pulmo appears on the 7th day post infection.

Keywords: *T. gondii*, rat, serological test, histopatology

Abstrak

Toksoplasmosis adalah penyakit parasiter yang disebabkan oleh parasit obligat intraseluler *Toxoplasma gondii*. *Toxoplasma gondii* (*T. gondii*) menyebabkan infeksi yang berat pada bayi atau anak-anak yang tertular secara kongenital dan individu imunokompromise. Tikus merupakan salah satu sumber penularan alami toksoplasmosis pada kucing dan kucing akan mengeluarkan oosista bersama feses yang akan mencemari lingkungan yang dapat menjadi sumber penularan bagi hewan lain dan manusia. Penelitian ini bertujuan untuk mengetahui gambaran histopatologis organ hepar, pulmo, lien dan otak serta uji serologis pada tikus yang diinfeksi *T. gondii*. Duapuluh ekor tikus strain Wistar diinfeksi *T. gondii* strain RH stadium takizoit (10^7). Pada hari ke 1, 3, 5, 7 dan 15 pasca infeksi, tikus diambil darahnya untuk uji serologis menggunakan kit komersial Pastorex™ Toxo (Biorad, France). Setelah diambil darahnya, tikus dietanasi untuk diambil sampel organ hepar, pulmo, lien dan otak untuk pemeriksaan histopatologi. Hasil pemeriksaan menunjukkan bahwa uji serologis dinyatakan positif setelah hari ke 5 pasca infeksi. Gambaran hasil histopatologi hari ke 1 pasca infeksi tampak takizoit *T. gondii* pada hepar dan otak. Bentuk takizoit pada pulmo tampak pada hari ke 7 pasca infeksi.

Kata kunci: *T. gondii*, tikus, uji serologis, histopatologis

Pendahuluan

Toksoplasmosis merupakan penyakit parasit menular yang disebabkan oleh protozoa *Toxoplasma gondii* (Howard, 1987; Hökelek, 2009). Parasit ini bersifat *ubiquitous* dan diperkirakan menginfeksi 30 - 50% penduduk dunia (Noble and Noble dalam

Martins *et al.*, 2000; Weiss and Dubey, 2009), *T. gondii* dapat menginfeksi semua hewan berdarah panas dan merupakan parasit intraseluler yang dapat menginfeksi berbagai jaringan (Soulsby, 1982). *Toxoplasma gondii* bersifat heteroksenosa dan memerlukan kucing atau familinya (*Felidae*) sebagai

inang definitif, sedangkan sebagai inang intermedier adalah hewan berdarah panas lainnya, termasuk rodensia (Montoya dan Remington, 2000); Montoya dan Liesenfeld, 2004). Tikus merupakan salah satu inang intermedier yang dapat menjadi sumber infeksi *T. gondii* pada kucing.

Toksoplasmosis pada manusia dan hewan menimbulkan kerugian yang cukup besar karena dapat mengakibatkan abortus, gangguan mental, buta, penurunan produksi maupun kematian (Montoya dan Remington, 2000; Krauss *et al.*, 2003). Infeksi *T. gondii* bersifat klinis dan subklinis telah dilaporkan hampir di seluruh dunia (Alfonso *et al.*, 2009). Toksoplasmosis kongenital dapat menimbulkan berbagai macam cacat bawaan terutama cacat mental dan kebutaan (Gandahusada, 1995; Montoya dan Liesenfeld, 2004). Penularan *T. gondii* dapat terjadi melalui ingesti oosista yang berasal dari tinja kucing, ingesti sista dari jaringan yang terinfeksi kronis dan secara vertikal dari induk ke janin (Okolo, 1985, Montoya dan Liesenfeld, 2004). Infeksi primer dapat menyebabkan transmisi *T. gondii* ke janin melalui plasenta dan terjadi penularan fetomaternal, reinfeksi maupun reaktivasi sista *T. gondii* pada ibu hamil (Haumont *et al.*, 2000; Rajagopalan *et al.*, 2009). Di Indonesia faktor-faktor tersebut diperparah dengan keadaan sanitasi lingkungan yang jelek dan banyaknya sumber penularan (Sasmita dkk., 1988).

Infeksi toksoplasmosis sering tanpa gejala klinis (Lappin, 1994; Nelson and Couto, 2003). Pemeriksaan histopatologi akan ditemukan nekrosis dengan infiltrasi makrofag pada paru-paru, hati, jantung, otot, sistem syaraf pusat. Perubahan patologik akibat toksoplasmosis dapat terjadi pada berbagai macam organ dalam tubuh, misalnya otak, neuron, mikroglia, parenkim hati, jantung, otot rangka, selaput fetus, dan leukosit (Levine, 1990),

saluran pencernaan, miokardium, paru-paru, hati, otak, retina mata (Urquhart *et al.*, 1987), otak, hati, paru-paru, limpa, ginjal, usus, susunan saraf pusat, plasenta (kotiledon), bursa fabrisius (Soulsby, 1982; Sukthana, 2006).

Tingkat prevalensi toksoplasmosis bervariasi dipengaruhi oleh beberapa faktor seperti kepekaan spesies, perbedaan jumlah sampel, distribusi geografis, metode diagnostik dan faktor resiko yang memungkinkan terjadi infeksi (Okolo, 1985; Nissapatorn *et al.*, 2003). Menurut Okolo (1985), prevalensi toksoplasmosis di daerah panas lebih tinggi dibanding daerah dingin. Kejadian toksoplasmosis secara serologis pada manusia di Indonesia bervariasi antara 2-63% (Gandahusada, 1995). Menurut Umayah (1996) pemeriksaan antibodi terhadap toksoplasmosis pada wanita hamil di RS Dr. Sardjito adalah 51,7%. Susbandoro *et al.*, (1996) melaporkan pemeriksaan toksoplasmosis pada wanita hamil di RSUD Mataram 38,35% positif IgG dan 2% positif Ig M.

Blood *et al.*, (1983) melaporkan prevalensi toksoplasmosis pada sapi, babi dan kambing di Amerika Serikat masing-masing adalah 47%, 30% dan 48%; di Kanada pada sapi 17%, domba 65% dan babi 45%. Survey serologis di Australia menunjukkan 41% domba di peternakan terinfeksi *T. gondii* (Olant *cit* Blood *et al.*, 1983). Prevalensi toksoplasmosis pada domba di Amerika Utara 46%, di Oregon fetus domba yang mati 12,6% positif toksoplasma (Dubey, 2009). Menurut Sri Hartati (1991), prevalensi toksoplasmosis di Yogyakarta pada domba 50%, kambing 18%, sapi 2% dan babi 44% Sri Hartati dan Wieklati (1992) melaporkan prevalensi toksoplasmosis di Rumah Pemotongan Hewan (RPH) Surakarta pada domba 23%, kambing 21%, sapi 1%, babi 25% dan pada pekerja RPH yang menangani domba/kambing

64%, sapi 55% dan babi 32%. Menurut Soulsby (1982), 64% kucing di Amerika Serikat seropositif *T. gondii*. Prevalensi toksoplasmosis secara serologis pada kucing di Jakarta 72,7% (Gandahusada, 1995), di Costarica 47,5% (Frenkel and Ruiz, 1981), di Kansas pada kucing piara dewasa 37,5%, kucing umur 11-26 minggu 16,2% dan kucing liar 57,9% (Dubey, 1973).

Hasil penelitian Sri Hartati (1993) menunjukkan prevalensi toksoplasmosis pada kucing di Yogyakarta adalah 40%. Prevalensi toksoplasmosis pada hewan maupun manusia sangat bervariasi. Menurut Hermawan (1988) prevalensi toksoplasmosis pada ayam kampung di Lamongan 23%. Prevalensi toksoplasmosis secara serologis pada ayam di Jakarta 52,5% (Priyana, 2000), di Banda Aceh pada ayam buras 25% dan itik 20% (Hanafiah dkk., 2010). Menurut Ajioka *et al.*, (2001) proporsi populasi yang terinfeksi *T. gondii* pada manusia tergantung letak geografis dan gaya hidup, misalnya prevalensi di Inggris lebih rendah (30 - 40%) dibanding Perancis (60 - 90%).

Infeksi *T. gondii* secara eksperimental pada hewan coba merupakan suatu metode yang digunakan untuk memehami perkembangan penyakit dalam tubuh inang (Dubey, 2010). Mencit, tikus, kelinci dan kucing merupakan hewan coba yang sering digunakan untuk penelitian toksoplasmosis dengan cara injeksi stadium takizoit secara intraperitoneal, subkutan dan intra vena atau stadium bradizoit dari mencit secara per oral. Secara alami, tikus lebih resisten dibanding mencit yang sangat rentan terhadap *T. gondii* walaupun infeksi juga bergantung pada strain hewan, kekebalan individu, metode infeksi dan stadium serta strain *T. gondii* yang diinfeksi (Weiss dan Dubey, 2009)

Penelitian ini bertujuan untuk mengetahui gambaran histopatologis organ hepar, pulmo, lien

dan otak serta uji serologis pada tikus yang diinfeksi *T. gondii*. Tikus yang merupakan salah satu pakan alami favorit kucing, kemungkinan menjadi sumber penularan infeksi *T. gondii* pada kucing lebih besar.

Materi dan Metode

Duapuluh ekor tikus strain Wistar umur 8 minggu digunakan dalam penelitian ini. tikus dipelihara dengan pakan standar. Delapan belas ekor tikus diinfeksi dengan *T. gondii* strain RH stadium takizoit (10^7) dan 2 ekor tikus lainnya tidak diinfeksi digunakan sebagai kontrol. Pada hari ke 1, 3, 5, 7 dan 15 pasca infeksi, tikus diambil darahnya untuk uji serologis menggunakan kit komersial Pastorex™ Toxo (Biorad, France). Uji serologis dilakukan menggunakan 15 µl sampel serum dicampurkan dengan setetes suspense lateks dan setetes larutan pengencer diatas kertas campur lalu dirotasikan selama 5 menit. Hasil yang diperoleh dibandingkan dengan kontrol positif dan kontrol negatif. Hasil uji positif ditandai terbentuknya agregat berwarna kemerahan pada tepi suspense.

Setelah diambil darahnya, tikus dietanasi untuk diambil sampel organ hepar, pulmo, lien dan otak untuk pemeriksaan histopatologi dengan metode baku.

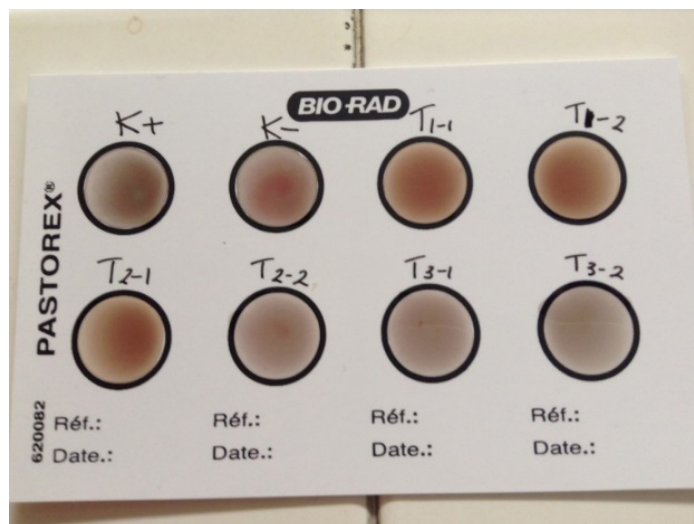
Hasil dan Pembahasan

Hasil uji serologis sampel serum darah tikus penelitian menggunakan kit komersial Pastorex™ Toxo (Biorad, France) untuk semua perlakuan dan kontrol menunjukkan hasil positif pada hari ke 5 pasca infeksi dan hari-hari setelahnya (Tabel 1). Contoh hasil uji serologis sampel serum darah tikus penelitian menggunakan Pastorex™ Toxo tersaji pada Gambar 2.

Tabel 1. Hasil Uji serologis pada sampel serum darah tikus penelitian

No tikus	Hari ke 1	3	5	7	15	
Kontrol 1		-				
Kontrol 2		-				
Tikus perlakuan 1		-	-	+	+	+
Tikus perlakuan 2		-	-	+	+	+
Tikus Perlakuan 3			-	+	-	+
Tikus Perlakuan 4			-	+	+	+

Keterangan: - = negatif, tidak ada presipitat, tidak terbentuk Ig
 + = positif, ada presipitat, terbentuk Ig



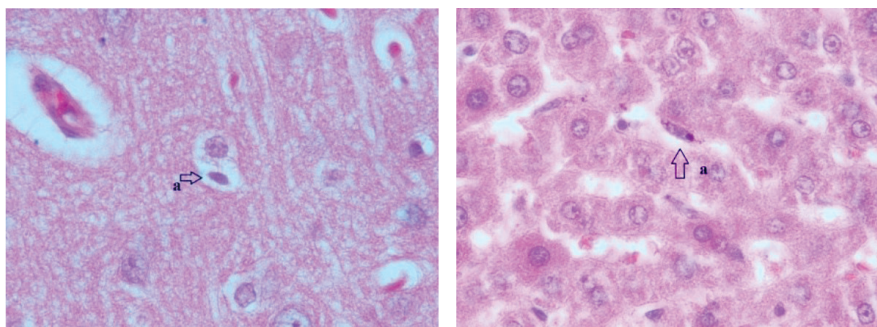
Gambar 1. Contoh hasil uji serologis sampel serum darah tikus penelitian menggunakan Pastorex™ Toxo

Hasil pada Tabel 1 menunjukkan bahwa tikus yang diinfeksi dengan stadium takizoit *T. gondii* mulai menghasilkan antibodi pada hari ke 5 pasca infeksi. Hasil positif konsisten sampai hari ke 9 pasca infeksi kecuali untuk satu tikus pada hari ke 7 menunjukkan hasil negatif. Perbedaan ini dapat disebabkan oleh respon kekebalan tubuh yang berbeda antara satu individu dengan individu lainnya atau mungkin karena respon individu tersebut terhadap infeksi toksoplasma terlambat.

Pastorex™ Toxo (Biorad, France) adalah metode uji cepat untuk mendeteksi antibody dalam darah. Alat ini memberikan interpretasi hasil positif dan negative, namun hasil positif tidak bisa

digunakan untuk mengetahui jenis antibodi yang dihasilkan. Immunoglobulin M (IgM) adalah antibody yang terbentuk pada fase awal infeksi mulai dapat dideteksi pada minggu pertama pasca infeksi dan mencapai puncaknya pada minggu ke 3 dan kemudian menurun hingga minggu ke 4. Immunoglobulin G (Ig G) sebagai antibody jangka panjang baru terbentuk dan dapat terdeteksi dalam darah mulai minggu ke 3 pasca infeksi dan akan bertahan tinggi selama berbulan-bulan atau bertahun-tahun (Faulkner, 2009; Dubey, 2010).

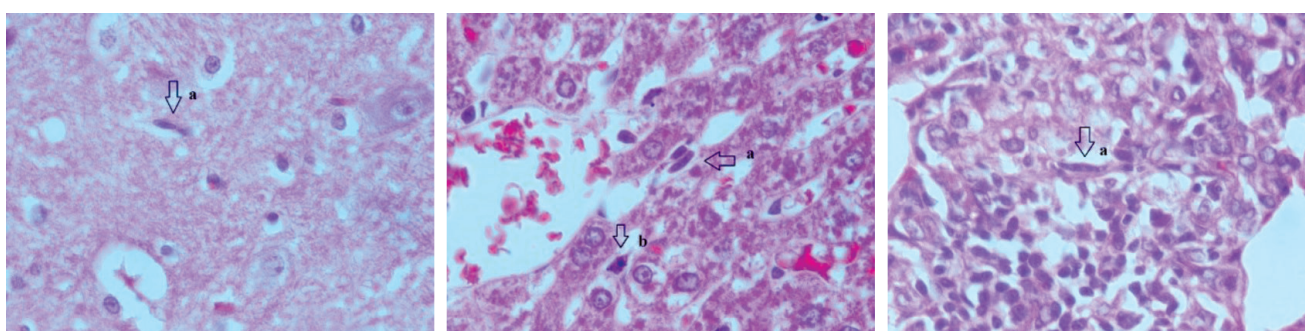
Contoh gambaran histopatologi organ otak, hepar, paru dan lien dengan penemuan potongan takizoit *T. gondii* tersaji pada Gambar 2 dan Gambar 3.



A. Otak

B. Hepar

Gambar 2. Gambaran histopatologis organ otak dan hepar tikus penelitian
A. Otak, B. Hepar. Tanda panah = potongan takizoit



A. Otak

B. Hepar

C. Paru

Gambar 3. Gambaran histopatologis organ otak, hepar dan paru tikus penelitian
A. Otak, B. Hepar, C. Paru. Tanda panah = potongan takizoit

Evaluasi secara histopatologis pada hari ke 1, 3, 5, 7 dan 15 pasca infeksi pada jaringan otak, hepar, paru dan lien dilakukan dengan tujuan untuk melihat ada tidaknya bentukan yang diduga takizoit *T. gondii* pada preparat histopatologi dan melihat ada tidaknya perubahan patologis yang terjadi pada jaringan organ-organ tersebut. Hasil analisis terhadap preparat histopatologi pada hari ke 1, 3 dan 5 pasca infeksi ditemukan potongan takizoit pada organ otak dan hepar (Gambar 2) tetapi tidak ditemukan pada organ paru dan lien. Organ paru dan lien tidak menunjukkan perubahan patologis (normal). Pada hari ke 7 dan 15 pasca infeksi potongan takizoit ditemukan pada organ otak, hepar dan paru. Organ lien tidak ditemukan perubahan patologis (Gambar 3).

Kesimpulan

Berdasar hasil dan pembahasan dapat disimpulkan bahwa uji serologis dinyatakan positif pada hari ke 5 pasca infeksi. Gambaran histopatologi hari ke 1 pasca infeksi tampak takizoit *T. gondii* pada hepar dan otak. Takizoit ditemukan pada pulmo pada hari ke 7 dan 15 pasca infeksi. Perlu dilakukan penelitian lebih lanjut untuk mengetahui kinetika infeksi *T. gondii* pada hewan coba.

Ucapan Terima Kasih

Terimakasih disampaikan kepada Fakultas Kedokteran Hewan UGM atas kesempatan dan dana penelitian ini melalui Program Penelitian Hibah Pengembangan Bagian FKH UGM tahun 2015.

Daftar Pustaka

- Ajioka, J. W., Jennifer M. Fitzpatrick and Christopher P. Reitter. 2001. *Ultrastructure of a Toxoplasma gondii tachyzoite*. Available from: <http://journal.gambridge.org/>
- Alfonso, Y., J. Fraga, C. Fonseca, N. Jiménez, T. Pinillos, A.J. Dorta-Contreras, R. Cox, V. Capó, O.Pomier, F. Bandera and D. Ginorio. 2009. Molecular diagnosis of *Toxoplasma gondii* infection in cerebrospinal fluid from AIDS patients. *Cerebrospinal Fluid Research* 6:2
- Blood, D.C., Radostits, O. M. and Henderson, J. A. 1983. *Veterinary Medicine. A Textbook of The Disease of Cattle, Sheep, Pigs, Goat and Horses*. 6 th. Ed. E.L.B.S. and Balliere Tyndal: 889-892.
- Dubey, J. P. 1973. Feline toxoplasmosis and coccidiosis: A survey of domiciled and stray cats. *J. Am. Vet. Med. Assoc.* 162 (10): 873-876.
- Dubey, J.P. 2009. History of the discovery of the life cycle of *Toxoplasma gondii*. *Int. J. Parasitol.* 39: 877-882.
- Frenkel, J.K and A. Ruitz. 1981. Endemicity of Toxoplasmosis in Costa Rica. Transmission between Cats, Soil, Intermediate hosts and humans. *Am.J.Epidemiol.* 113 (3) : 254-269.
- Gandahusada. S. 1995. *Penanggulangan Toksoplasmosis dalam Meningkatkan Kualitas Sumber Daya Manusia*. Pidato Pengukuhan Guru Besar Tetap Parasitologi. FK-UI, Jakarta.
- Hanafiah, M., Kamaruddin, M., Nurcahyo, W., Winaruddin. 2010. Studi Infeksi Toksoplasmosis pada Manusia dan Hubungannya dengan Hewan di Banda Aceh. *J. Kedokteran Hewan.* 4 (2): 87-92.
- Hartati, S. dan Wieklati, 1992. Prevalensi Toksoplasmosis pada Sapi, Kambing dan Pekerja Rumah Potong Hewan (RPH) Surakarta. Laporan Penelitian FKH UGM Yogyakarta.
- Hartati, S., Wuryastuty, H, Yanuartono, Purnamaningsih, H dan Raharjo, S. 2011. Studi Toksoplasmosis secara Serologis pada Kucing Lokal dan Persia. Laporan Penelitian PPDH FKH UGM Yogyakarta.
- Haumont, M., Delhaye, L., Garcia, L., Jurado, M., Mazzu, P., Daminet, V., Verlant, V., Bollen, A., Biemans, R. and Jacquet, A. 2000. Prospective immunity against congenital toxoplasmosis with recombinant SAG1 protein in a guinea pig model. *Infect. Immun.* 68: 4948 – 4953.
- Hermawan, P. 1988. Survey serologis terhadap Toksoplasmosis pada Ayam Buras di Kabupaten Lamongan dengan Uji Haemaglutinasi tak Langsung. Skripsi. FKH UNAIR. Surabaya.
- Hökelek, M. 2009. *Toxoplasmosis: Overview-eMedicine Infectious Diseases*. Available from: http://emedicine.medscape.com/infectious_disease. cited: March 2009.
- Howard, B.J. 1987. *Clinical and Patology Microbiology*. The CV Mosby Company St. Louis, Whashington DC. Toronto.
- Krauss H, A. Weber, M. Appel, B. Enders, H.D. Isenberg, H.G. Schieder, W. Slenczka, A. von Graevenitz, H. Zahner. 2003. *Zoonoses. Infectious Diseases Transmissible from Animals to Humans*. 3rd ed, Washington, ASM Press, pp 307–30
- Lappin, M. R. 1994. Feline toxoplasmosis. *Waltham Focus.* 4(4): 2-8.
- Levine, N.D. 1990. *Buku Pelajaran Parasitologi veteriner*. Universitas Gajah Mada Press, Yogyakarta.
- Martins, Thomas B., David R. Hillyard, Christine M. Litwin, Edward W. Taggart, Troy D. Jaskowski, and Harry R. Hill. 2000. Evaluation of a PCR Probe Capture assay for Detection of *Toxoplasma gondii*. *Am J.Clin Pathol* 113:714-721.
- Montoya, J. G. and O. Liesenfeld, 2004. Toxoplasmosis. *Lancet.* 263: 1965-1975.
- Montoya, J.G and J.S. Remington. 2000. *Toxoplasma gondii*. In Mandell GL, Bennett JE, Dolin R, eds. *Principles and Practice of Infectious Diseases*. Philadelphia: Churchill Livingstone, 2858-88.

- Nelson, R.W. and C.G. Couto. 2003. Small animal medicine. 3rd ed. Mosby Inc. St Louis, Missouri: 1296-1229.
- Nissapatorn, V., C.K.C Lee, A.A. Khairul. 2003. Seroprevalence of Toxoplasmosis among AIDS Patients in Hospital Kuala Lumpur. *Singapore Med J.* 44(4) : 194-196
- Okolo, M.I.O., 1985. Toxoplasmosis in Animlas and The Public Health Aspect. *Int. J. Zoon.* 12: 247-256.
- Priyana, A. 2000. Antibodi Anti Toxoplasma pada Ayam Kampung (*Gallus Domesticus*) di Jakarta. *Majalah Kedokteran Indonesia.* 50 (11): 504-507.
- Rajagopalan, N., J.B. Suchitra, A. Shet, and Z.K. Khan. 2009. Mortality among HIV Infected Patients in Resource Limited Setting: A Case Controlled Analysis of Inpatients at a Community Care Centre. *AM. J. Inf. Dis.* 5(3): 226-231
- Sasmita. R, R. Ernawati, dan S. Witjaksono. 1988. Perbandingan titer antibodi terhadap *Toxoplasma gondii* pada Kucing di beberapa Rumah Sakit dan Pasar di Surabaya. *Kumpulan Makalah Pertemuan Ilmiah Regional Parasitologi Kedokteran II.* FK Univ. Udayana, Denpasar.
- Soulsby, E. J. L. 1982. Helminths, Arthropods and Protozoa of Domestic Animals, 7th ed., The English Language Book Society and Bailliere Tyndall, London: 670-680.
- Sri-Hartati. 1991. Prevalensi toksoplasmosis secara serologis pada domba, kambing, sapi dan babi di Yogyakarta. *Laporan Penelitian.* Fakultas Kedokteran Hewan. Universitas Gadjah Mada. Yogyakarta.
- Sri-Hartati. 1993. Studi Toksoplasmosis secara serologis pada kucing diare. *Laporan Penelitian.* Fakultas Kedokteran Hewan. Universitas Gadjah Mada. Yogyakarta.
- Sukthana, Y. 2006. Toxoplasmosis: beyond animals to humans. *Trends in Parasitol* 22,3
- Susbandoro, S. D. A., Soewignyo, S., Erika, G. S., Gunawan, H., Damanik, Doddy, A. dan Zainul, M. 1996. Infeksi toksoplasma pada ibu-ibu hamil di RSUD Mataram. *Maj. Obstet. Ginekol. Ind.* 20 (4): 254-257.
- Umayah, 1996. Deteksi toksoplasmosis pada wanita hamil menggunakan antibodi monoklonal terhadap antigen membran *Toxoplasma gondii*. Tesis S-2. Program Pasca Sarjana Universitas Gadjah Mada, Yogyakarta.
- Urquhart, G. M., Armaour, J., Duncan, J. L., Dunn, A. M. and Jennings, F. W. 1987. *Veterinary Parasitology.* ELBS ed. Longman. England.
- Weiss, L.M and Dubey, J.P., 2009. Toxoplasmosis: A history of Clinical Observation. *Int. J. For Parasitology.* doi:10.10616/j.jpara.