

# BERKALA ILMU KEDOKTERAN (Journal of the Medical Sciences)

ISSN 0126 — 1312      CODEN: BIKEDW

Diterbitkan oleh Fakultas Kedokteran Universitas Gadjah Mada

Jilid XX

Mar 1988

Nomor 1

## Penelusuran Lintasan Saraf Fastigiobulbar, Dengan Metode *Horseradish Peroxidase*<sup>1)</sup>

Oleh: Abdulholiq Chuseri

Laboratorium Ilmu Faal, Fakultas Kedokteran, Universitas Gadjah Mada, Yogyakarta

### ABSTRACT

Abdulholiq Chuseri — *Identification of fastigiobulbar pathways by horseradish peroxidase method*

In this experiment the fastigial projection to the paramedian reticular nucleus was investigated by means of retrograd axonal transport of horseradish peroxidase (HRP) in the rabbit cerebellum. Following HRP injection in various regions of the paramedian reticular nucleus of the medulla oblongata, labelled cells were found in the fastigial nucleus on both sides with a greater preponderance on the contralateral side. Most of the labelled cells were distributed in the rostral and medial regions of the fastigial nucleus, after HRP injection in the area of the paramedian reticular nucleus, proved that the fastigial neurons project their axons to the paramedian reticular nucleus.

*Key Words:* fastigiobulbar pathways — horseradish peroxidase — fastigial nucleus — paramedian reticular nucleus — medulla oblongata

### PENGANTAR

Penemuan akhir-akhir ini menunjukkan bahwa molekul besar *horseradish peroxidase* (HRP) dapat diambil oleh ujung akson dan ditranspor secara retrograd dari ujung akson tersebut ke badan neuronnya (LaVail & Matthew, 1974; Turner & Harris, 1974). Berdasarkan penemuan tersebut telah banyak dilakukan penelitian penelusuran proyeksi saraf dengan metode transpor retrograd HRP tersebut (Courville *et al.*, 1977; Kotchabhakdi *et al.*, 1978; McCrea *et al.*, 1977).

1) Dibacakan pada Simposium Nasional Biomembran yang diselenggarakan oleh Fakultas Kedokteran Universitas Padjadjaran tanggal 25 — 26 Agustus 1986 di Bandung.

Lintasan saraf fastigiobulbar akhir-akhir ini menjadi penting karena di samping partisipasinya dalam mengatur keseimbangan dan gerakan otot, juga ikut serta menghantarkan impuls untuk mengatur tekanan darah. Dalam hal ini nucleus fastigii dan nucleus reticularis paramedian diduga ikut serta di dalam meneruskan pengaruh serebelum terhadap tekanan darah.

Usaha-usaha untuk menentukan lintasan fastigiobulbar, yang ada kaitannya dengan pengaruh serebelum terhadap tekanan darah, telah dilakukan antara lain oleh Miura dan Reis (1970) yang telah memotong corpus restiforme dan merusak medulla oblongata di daerah nucleus reticularis paramedian, sehingga berakibat hilangnya reaksi kenaikan tekanan darah karena stimulasi nucleus fastigii; perusakan nucleus fastigii dapat menghilangkan refleks tekanan darah karena perubahan posisi badan kucing (Doba & Reis, 1972). Usaha-usaha tersebut di atas jelas belum menunjukkan lintasan yang pasti yang menghubungkan nucleus fastigii dengan nucleus reticularis paramedian.

Dengan cara menyuntikkan enzim *horseradish peroxidase* di daerah nucleus reticularis paramedian diharapkan dapat ditunjukkan adanya lintasan saraf yang menghubungkan nucleus fastigii dengan nucleus reticularis paramedian. Penelitian ini dimaksudkan untuk menambah informasi tentang proyeksi nucleus fastigii ke nucleus reticularis paramedian, yang diduga sebagai lintasan pengaruh serebelum terhadap tekanan darah, dengan metode *horseradish peroxidase*.

## MATERI DAN CARA PENELITIAN

Binatang percobaan yang digunakan pada penelitian ini adalah kelinci dewasa jantan dan betina sebanyak 17 ekor dengan berat badan antara 1—3 kg. Percobaan dilakukan dengan anestesi *sodium pentobarbital* dengan dosis 25 mg per kg berat badan. Setelah kelinci dianestesi, difiksasi pada alat stereotaksik dan dilakukan kraniotomi; penyuntikan HRP ke dalam batang otak di daerah nucleus reticularis paramedian dilakukan dengan alat penyuntik mikro bervolume 1  $\mu$ l (Hamilton RN 701). Tabung suntik dipasang pada alat stereotaksik dan dihubungkan ke pompa perfusi (B. Braun Melsungen AG) dengan pipa polietilen yang diisi dengan minyak. Diameter bagian dalam ujung jarum suntik kurang lebih 100  $\mu$ m. Dengan cara ini dimungkinkan memasukkan larutan HRP secara konsisten dengan kecepatan bervariasi antara 0,6—600  $\mu$ l/jam.

Pada setiap percobaan masuknya HRP selalu diawasi dengan melihat majunya larutan di dalam tabung suntik. Setelah dilakukan suntikan 25% (berat/volume) HRP sebanyak 0,5  $\mu$ l selama 10—20 menit, jarum dibiarkan tinggal di dalam otak selama 10 menit, sebelum dicabut, dengan maksud memberi kesempatan difusi HRP yang ada di ujung jarum suntik masuk ke jaringan. Setelah kelinci bangun dari pengaruh anestesi, kelinci dikembalikan ke kandangnya semula. Tiga hari kemudian (waktu *survival*), kelinci diperfusi melalui jantungnya, dengan campuran larutan 1% paraformaldehid dan 1,25% glutaraldehid dalam bufer fosfat sebanyak 2 liter. Selanjutnya otak diambil dan difiksasi lebih lanjut, diiris secara seri masing-masing setebal 50  $\mu$  dan diproses dengan prosedur histokimia (metode HRP); akhirnya diadakan pengecatan dengan kresil violet atau toluidin biru.

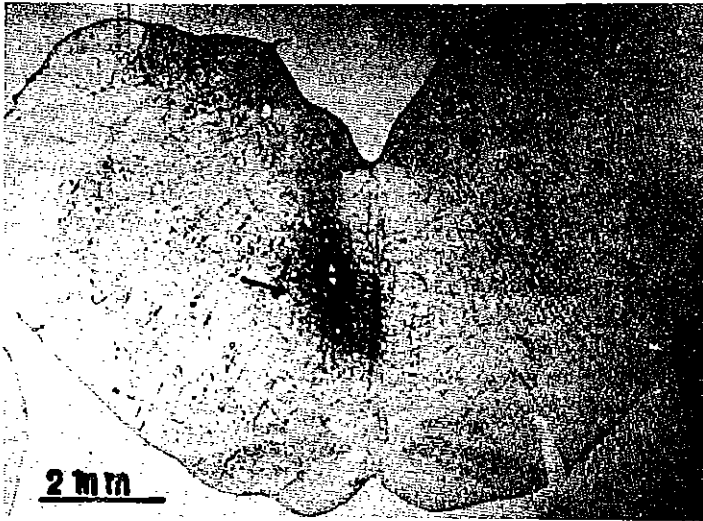
Irisan otak digambar dengan cara memproyeksikan irisan tersebut di atas kertas putih dengan mikroskop proyektor. Tempat semua nuklei dan struktur penting digambar. Adanya neuron-neuron nucleus fastigii yang mengandung HRP pada setiap irisan ditandai dengan titik-titik di tempat yang sesuai dalam diagram. Tempat suntikan HRP juga dipelajari dan tempat meluasnya larutan HRP dipetakan secara tepat. Hasil beberapa seri suntikan yang sama dipelajari dan digambar untuk mengetahui tepatnya distribusi neuron-neuron yang mengandung HRP yang merupakan kesimpulan adanya organisasi proyeksi sistem saraf. Irisan neuron-neuron yang mengandung HRP difoto dengan kamera yang ditempatkan pada mikroskop Olympus.

## HASIL

Hasil penelitian proyeksi nucleus fastigii ke nucleus reticularis paramedian diperoleh dari 17 ekor kelinci percobaan yang diinjeksi *horseradish peroxidase* (HRP) di daerah nucleus reticularis paramedian, tetapi dalam percobaan ini hanya 10 dari 17 kelinci dapat dipakai dalam penelitian, karena pada 10 kelinci tersebut perluasan larutan HRP masih dalam batas-batas daerah nucleus reticularis paramedian (lihat TABEL 1). Tujuh kasus lain memperlihatkan perluasan larutan HRP tidak tepat di daerah nucleus reticularis paramedian, meskipun demikian tujuh kasus ini dapat dipakai untuk bahan perbandingan, karena menghasilkan neuron-neuron yang mengandung HRP di berbagai daerah otak lain selain nucleus fastigii. GAMBAR 1 menunjukkan potongan transversal batang otak pada tempat perluasan larutan HRP. Pada irisan tersebut, daerah

TABEL 1. — Berat badan binatang, jumlah larutan HRP yang diinjeksikan, waktu *survival*, tempat dan perluasan daerah injeksi pada berbagai kasus.

No. Kelinci	Berat Badan (kg)	Jumlah Lar. HRP ( $\mu$ l)	Waktu <i>Survival</i> (hari)	Tempat dan Perluasan Daerah Injeksi
PR 0	2,5	0	3	— kontrol peroxidase endogen
PR 1	2,4	0,5	3	— daerah lebar, meluas ke seluruh nucleus reticularis paramedian (nRP) dengan perluasan ke lateral
PR 5	3,0	0,2	3	— daerah sedang, di bagian tengah nRP
PR 9	2,6	0,15	3	— daerah sedang, di tengah nRP sedikit meluas ke sisi lain nRP
PR 10	1,6	0,3	3	— daerah lebar, meluas ke seluruh nRP dengan sedikit perluasan ke lateral
PR 11	1,6	0,3	3	— daerah luas di tengah nRP, sedikit perluasan ke nRP yang lain
PR 13	1,7	0,3	3	— daerah sedang di tengah nRP dengan perluasan ke nucleus olivarius inferior
PR 14	2,4	0,3	3	— daerah sedang, di bagian atas nRP
PR 15	1,7	0,2	3	— daerah kecil, di bagian atas nRP
PR 16	1,8	0,15	3	— daerah sedang, di bagian tengah nRP
PR 17	1,2	0,3	3	— daerah kecil, di bagian atas nRP



GAMBAR 1. — Foto potongan transversal batang otak kelinci di daerah nucleus reticularis paramedian menunjukkan tempat dan perluasan HRP yang diinjeksikan (PR 1) (lihat tanda panah).

pewarnaan merupakan perluasan larutan HRP ke jaringan batang otak yang jelas tampak karena adanya produk reaksi histokimia enzim HRP.

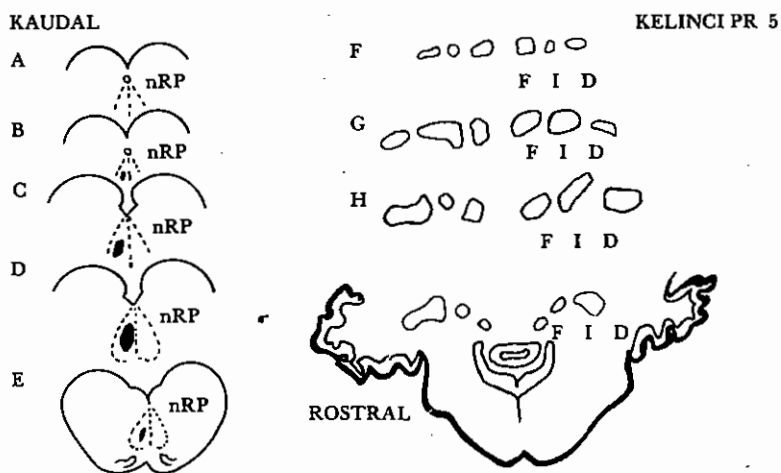
Pada umumnya injeksi larutan HRP menghasilkan pewarnaan jaringan saraf dengan beberapa variasi intensitas pewarnaan yang tergantung pada beberapa faktor (Walberg *et al.*, 1976), yaitu jumlah larutan, perluasan larutan ke jaringan, waktu *survival*, fiksasi, jenis HRP yang dipakai, dan kesempurnaan reaksi pada prosedur histokimia. Umumnya hasil reaksi HRP yang tampak sebagai granula berwarna kuning dan coklat tua terlihat di sekitar bekas ujung jarum injeksi di jaringan batang otak. Daerah ini dikelilingi daerah yang kurang mengandung larutan HRP dan tampak kurang kuat pewarnaannya. Pada penelitian ini dianggap bahwa semua akson dan ujung akson di daerah yang diwarnai tersebut mengandung HRP. Oleh karena itu daerah batas pewarnaan HRP dipelajari secara saksama dan dipetakan pada diagram (lihat GAMBAR 2 dan 3) untuk menunjukkan tempat perluasan dan tempat injeksi HRP.

Neuron-neuron nucleus fastigii yang mengandung granula HRP, setelah injeksi HRP di nucleus reticularis paramedian, mempunyai sifat-sifat khusus seperti halnya neuron-neuron yang mengandung granula HRP yang telah dilaporkan oleh para peneliti sebelumnya (LaVail & Matthew, 1974; Nauta *et al.*, 1975), yaitu neuron-neuron mengandung granula oval atau bulat berwarna kuning atau coklat bila dilihat di mikroskop dengan medan terang. Granula tersebut juga meluas ke bagian basal dendrit, tetapi tidak tampak di daerah inti neuron. Granula ini menyebabkan neuron yang mengandungnya tampak penuh dengan titik-titik produk HRP apabila neuron tersebut dilihat dengan mikroskop medan gelap (lihat GAMBAR 4). Apabila granula tersebut cukup banyak di dalam neuron, granula tersebut dapat dengan mudah dibedakan dengan neuron-neuron di sekitarnya yang tidak mengandung granula HRP.

Pada kelinci PR 1 (GAMBAR 2) sejumlah besar (0,5  $\mu$ l) larutan HRP diinjeksikan ke daerah nucleus reticularis paramedian; hasilnya menunjukkan adanya perluasan larutan HRP yang meliputi seluruh daerah nucleus reticularis paramedian (nRP) rostrokaudal (GAMBAR 2, B–E), dengan sedikit perluasan ke lateral. Banyak dijumpai neuron-neuron yang diwarnai HRP baik di daerah kontralateral ataupun ipsilateral nucleus fastigii. Di daerah kontralateral neuron-neuron nucleus fastigii relatif mengandung lebih banyak granula HRP (GAMBAR 2, F–I dan GAMBAR 4). Hasil lain pada kelinci PR 5, PR 10, PR 11, PR 13, PR 14, PR 16, dan PR 17 hanya menunjukkan adanya neuron-neuron yang mengandung HRP di daerah kontralateral nucleus fastigii (lihat GAMBAR 3, kelinci PR 5).

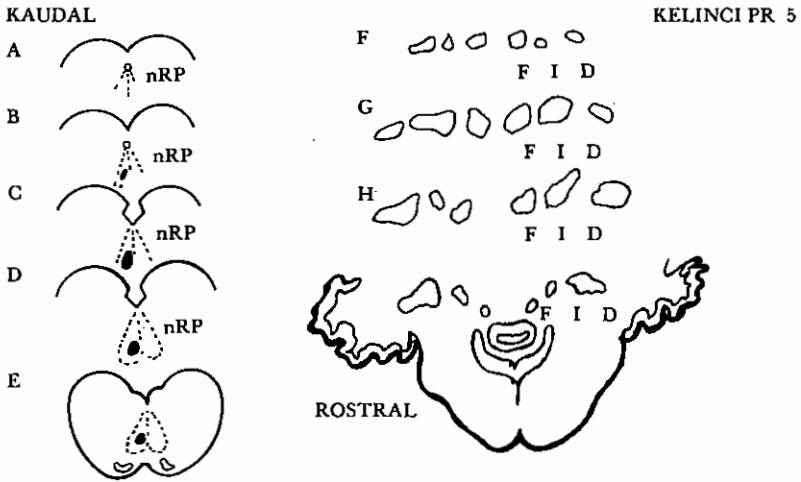
Penelitian ini tidak menunjukkan adanya granula HRP di nucleus interpositus dan nucleus dentatus bila injeksi tepat di daerah nucleus reticularis paramedian, tetapi dapat terlihat bila injeksi larutan HRP meluas ke daerah sebelah lateralnya. Kebanyakan neuron yang mengandung HRP, setelah injeksi HRP di nucleus reticularis paramedian, terletak di sebelah rostral nucleus fastigii, suatu daerah yang dikatakan ada kaitannya dengan perubahan-perubahan tekanan darah bila daerah ini dirangsang (Abdulholiq Chuseri, 1975).

Pada penelitian ini, selain di nucleus fastigii neuron-neuron yang mengandung granula HRP juga terdapat di berbagai nuclei di sistem saraf pusat, misalnya di nucleus vestibularis, nucleus reticularis lateralis, nucleus olivarius inferior, nucleus tractus solitarius dan neuron-neuron piramidal di cortex cerebri. Karena tujuan penelitian ini hanya dimaksudkan untuk menelusuri proyeksi nucleus fastigii ke nucleus reticularis paramedian, maka pada penelitian ini



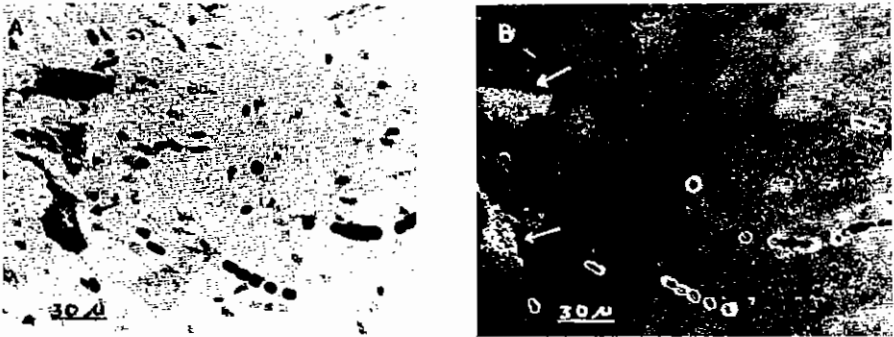
GAMBAR 2. — Seri irisan transversal dengan jarak yang sama batang otak dan serebelum. A–E daerah nucleus reticularis paramedian, F–I daerah nucleus fastigii, memperlihatkan perluasan larutan HRP yang diinjeksikan (daerah yang dihitamkan) dan distribusi sel-sel yang mengandung HRP (ditandai dengan titik-titik) pada kelinci PR 1.

nRP = nucleus reticularis paramedian      I = nucleus interpositus  
F = nucleus fastigii                              D = nucleus dentatus



GAMBAR 3. — Seri irisan transversal dengan jarak yang sama batang otak dan serebelum. A—E daerah nucleus reticularis paramedian, F—I daerah nucleus fastigii, memperlihatkan perluasan larutan HRP yang diinjeksikan (daerah yang dihitamkan) dan distribusi sel-sel yang mengandung HRP (ditandai dengan titik-titik) pada Kelinci PR 5.

nRP = nucleus reticularis paramedian      I = nucleus interpositus  
 F = nucleus fastigii                              D = nucleus dentatus



GAMBAR 4. — A. Foto medan terang. B. Foto medan gelap, menunjukkan sel nucleus fastigii yang mengandung HRP pada kelinci PR 1 (lihat tanda panah).

hanya dipelajari neuron-neuron di nucleus fastigii yang mengandung HRP. Pada semua kasus, injeksi HRP di nucleus reticularis paramedian tidak menunjukkan adanya granula HRP di neuron-neuron Purkinje pada semua daerah cortex serebelum.

Untuk mengecek adanya aktivitas peroksidase endogen, maka dilakukan percobaan dengan cara yang sama, tetapi tidak diinjeksi larutan HRP, hanya dimasuki jarum injeksi, sebagai kontrol. Di sini irisan batang otak kelinci kontrol juga diproses dengan cara yang sama. Pada kontrol tidak dijumpai adanya reaksi peroksidase endogen di nucleus fastigii (lihat TABEL 1, PR 0).

## DISKUSI DAN KESIMPULAN

Pada penelitian ini lintasan pengaruh serebelum terhadap nucleus reticularis paramedian dipelajari dengan transpor retrograd pelacak (HRP) dalam akson, setelah injeksi HRP di nucleus reticularis paramedian. Untuk menentukan lintasan saraf fastigiobulbar, dalam penelitian ini lebih disukai metode transpor retrograd daripada metode stimulasi, karena pada metode stimulasi tidak dapat dibedakan apakah stimulasi mengenai nucleus fastigii atau mengenai akson neuron Purkinje yang lewat di sekitar nucleus fastigii. Memang pada percobaan stimulasi nucleus fastigii secara langsung, dan mencatat responsi monosinaptiknya di nucleus reticularis paramedian, ternyata terdapat banyak kesukaran karena stimulasi yang dilakukan di daerah nucleus fastigii dapat secara serentak mengaktifkan kedua berkas akson, sehingga tidak mungkin menarik kesimpulan secara tepat.

Pada penelitian ini adanya neuron-neuron nucleus fastigii yang mengandung HRP di daerah kontralateral tempat injeksi di daerah nucleus reticularis paramedian (lihat GAMBAR 2 dan 3) jelas menunjukkan adanya proyeksi nucleus fastigii ke nucleus reticularis paramedian, karena HRP yang berada di dalam nucleus fastigii berasal dari ujung aksonnya yang ditranspor secara retrograd. Transpor secara difusi tidak dimungkinkan mengingat tempat injeksi HRP jauh letaknya dari nucleus fastigii.

Injeksi HRP di daerah nucleus reticularis paramedian juga menyebabkan neuron-neuron di berbagai daerah lain yang memproyeksikan aksonnya ke nucleus reticularis paramedian mengandung HRP, tetapi tidak terdapatnya neuron Purkinje yang mengandung HRP menunjukkan bahwa neuron ini tidak memproyeksikan aksonnya ke nucleus reticularis paramedian. Meskipun demikian hal ini tidak boleh dipakai sebagai bukti langsung tidak adanya proyeksi neuron Purkinje ke nucleus reticularis paramedian, akan tetapi hasil percobaan yang negatif ini dapat dipakai untuk menunjukkan bahwa pengaruh korteks serebelum terhadap nucleus reticularis paramedian terutama dilaksanakan melalui nucleus fastigii, yang kemudian diteruskan melalui proyeksi nucleus fastigii ke nucleus reticularis paramedian.

Pada penelitian ini, penemuan lintasan saraf fastigiobulbar dengan metode injeksi HRP, mendukung penelitian fisiologis terdahulu (Miura & Reis, 1970) yang menunjukkan bahwa lintasan pengaruh serebelum terhadap tekanan darah melalui proyeksi nucleus fastigii ke batang otak daerah nucleus reticularis paramedian. Lebih lanjut percobaan dengan metode transpor retrograd HRP jelas menunjukkan bahwa proyeksi nucleus fastigii ke nucleus reticularis paramedian terutama berasal dari bagian rostral dan medial nucleus fastigii. Penemuan ini sesuai dengan hasil penelitian fisiologis terdahulu (Abdulholiq Chuseri, 1975) yang menunjukkan bahwa daerah pressor nuclei serebelum terdapat di daerah nucleus fastigii bagian rostral medial. Dari uraian tersebut di atas dapat diambil kesimpulan bahwa nucleus fastigii memproyeksikan aksonnya ke nucleus reticularis paramedian.

## ABSTRAK

Pada penelitian ini lintasan saraf fastigiobulbar ke nucleus reticularis paramedian ditemukan dengan cara transpor retrograd enzim *horseradish perox-*

*idase* (HRP) pada serebelum kelinci. Setelah injeksi HRP di berbagai daerah nucleus reticularis paramedian medula oblongata, terlihat neuron-neuron di nucleus fastigii serebelum dipenuhi oleh titik-titik, vakuola, yang mengandung HRP, terutama neuron-neuron di sebelah sisi kontralateral. Kebanyakan neuron-neuron yang dipenuhi HRP tersebar di bagian rostral dan medial nucleus fastigii. Adanya vakuola yang mengandung enzim HRP di dalam neuron nucleus fastigii, setelah injeksi HRP di daerah nucleus reticularis paramedian, membuktikan adanya proyeksi neuron nucleus fastigii ke daerah nucleus reticularis paramedian.

#### KEPUSTAKAAN

- Abdulholiq Chuseri 1975 *Cardiovascular and Respiratory Responses Elicited by Electrical Stimulation of the Cerebellum*. M. Sc. Thesis. Mahidol University, Bangkok.
- Courville, J., Agustine, J. R., & Martel, P. 1977 Projection from the inferior olive to the cerebellar nuclei in the cat demonstrated by retrograd transport of horseradish peroxidase. *Brain Res.* 130:405-419.
- Doba, N., & Reis, D. J. 1972 Cerebellum: Role in reflex cardiovascular adjustment to pressure. *Brain Res.* 39:495-500.
- Kotchabhakdi, N., Walberg, F., & Brodal, A. 1978 The olivocerebellar projection in the cat studied with the method of retrograd axonal transport of horseradish peroxidase in the chick visual system: A light and electron microscopic study. *J. Comp. Neurol.* 182:293-313.
- Lavail, J. H., & Matthew, M. L. 1974 The retrograd intraaxonal transport of horseradish peroxidase in the chick visual system: A light and electron microscopic study. *J. Comp. Neurol.* 157:303-358.
- McCrea, R. A., Bishop, G. A., & Kitai, S. T. 1977 Electrophysiological and horseradish peroxidase studies of precerebellar afferent to the nucleus interpositus anterior. II. Mossy fiber system. *Brain Res.* 122:215-28.
- Miura, M., & Reis, D. J. 1970 A blood pressure response elicited from the fastigial nucleus and its relay pathway in the brain stem. *Amer. J. Physiol.* 219:1330-36.
- Nauta, H. J. W., Kaiserman-Abramof, I. R., & Lasek, R. J. 1975 Electron microscopic observation of horseradish peroxidase transported from caudoputamen to the substantia nigra in the rat: Possible involvement of the granular reticulum. *Brain Res.* 85:373-84.
- Turner, P. T., & Harris, A. B. 1974 Ultrastructure of exogenous peroxidase in cerebral cortex. *Brain Res.* 74:305-326.
- Walberg, F., Brodal, A., & Hodewik, G. H. 1976 A note on method of retrograd transport of horseradish peroxidase as a tool in studies of afferent cerebellar connection, particularly those from the Purkinje cell axons. *Exp. Brain Res.* 24:383-401.
-