

04205



# BERKALA ILMU KEDOKTERAN (Journal of the Medical Sciences)

ISSN 0126 — 1312 CODEN: BIKEDW

Diterbitkan oleh Fakultas Kedokteran Universitas Gadjah Mada

Jilid XXII

Mar 1990

Nomor 1

## "Fistula Ureterovaginalis"

### Suatu Komplikasi Cidera Ureter Bagian Distal

#### Laporan Kasus dan Tinjauan Kepustakaan

Oleh: Prawito Singodimedjo, Sungsang Rochadi dan H. Moh. Baried Ishom

Laboratorium Ilmu Bedah Fakultas Kedokteran Universitas Gadjah Mada,  
Yogyakarta

#### ABSTRACT

Prawito Singodimedjo, Sungsang Rochadi & H. Moh. Baried Ishom – *Ureterovaginal fistel, a distal portion complication of the ureter injury – Case report*

In the female complication of the distal portion of the ureter injury is the ureterovaginal fistula, seen most often after the Wertheim hysterectomy. The true incidence of the disease is difficult to ascertain in the literature. Incontinence is the first symptom of the ureterovaginal fistula patient. An IVP, RPG, cystography, cystoscopy and double dye test investigations are to be advocated for diagnosis of the disease.

Ureterovaginal fistula is repaired by standard ureteroneocystostomy, incorporating an anti-refluxing submucosal tunnel.

*Key Words:* Wertheim hysterectomy – ureterovaginal fistula – incontinence – ureteroneocystostomy – ureter injury

#### PENGANTAR

Fistula ureterovaginalis merupakan suatu komplikasi suatu cidera ureter, terutama cidera ureter sepertiga bagian distal.

Cidera ureter baik sepertiga proksimal, sepertiga tengah, maupun sepertiga distal sebagai penyebabnya dapat suatu trauma luka tembus (luka tusuk, peluru), dapat pula sebagai akibat suatu manipulasi sewaktu melakukan operasi di daerah panggul (iatrogenik) misalnya operasi Mille, reseksi kolon, histerektomi, atau ooforektomi.

Oleh karena itu dianjurkan untuk operasi daerah panggul tersebut baik sebelum maupun sesudah operasi perlu dikerjakan pemeriksaan PIV (pielografi intravena), sehingga apabila terjadi cedera ureter segera dapat diketahui dan dapat dengan cepat ditangani.

Penanganan fistula ureterovaginalis diutamakan secara operasi, meskipun ada sebagian kecil penderita yang mengalami penyembuhan dengan pengobatan secara konservatif.

## LAPORAN KASUS

### *Kasus I*

Pada seorang perempuan, umur 38 tahun, dilakukan histerektomi radikal (Wertheim) atas indikasi carcinoma cervicis uteri stadium I. Satu minggu berikutnya ia mengeluh keluar cairan (urine) dari vagina, tak pernah ingin kencing, dan kandung kencing kosong.

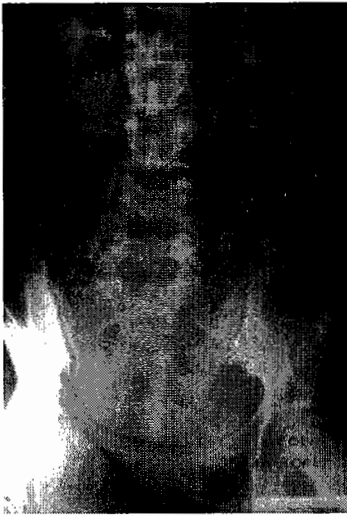Hasil pemeriksaan urin dan darah rutin dalam batas-batas normal. Pada pemeriksaan BNO dan PIV didapat kedua ureter dan tampak ada bendungan, yang sebelah kiri ada kesan ekstrasvasasi kontras ke vagina. Dilakukan operasi ureteroneosistostomi untuk kedua ureter dalam satu tahap. Setelah operasi, penderita kencing normal.

### *Kasus II*

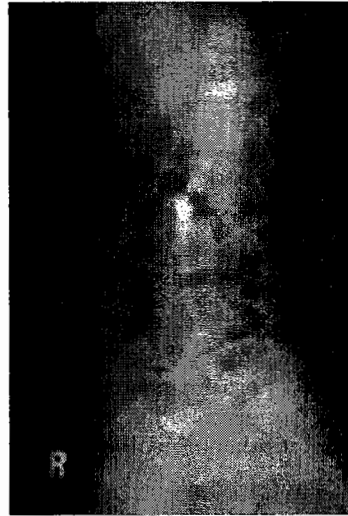Pada seorang perempuan, umur 38 tahun, dilakukan histerektomi dengan ooforektomi bilateral atas indikasi myoma uteri (suspek ganas). Pada hari kelima setelah operasi penderita merasa ada urin keluar lewat vagina, satu bulan kemudian disertai rasa sakit pada pinggang sebelah kiri. Pemeriksaan laboratorium: ureum darah 36 mg %, kreatinin 0,9 mg, sedimen urin dalam batas-batas normal, kultur urin steril dan pemeriksaan untuk kuman tahan asam juga negatif. Pada waktu timbul rasa sakit pinggang sebelah kiri tersebut segera dilakukan pemeriksaan radiologi BNO dan PIV yang hasilnya menunjukkan pelebaran (obstruksi) pada ureter sebelah kiri mulai setinggi articulatio sacroiliaca ke atas dan fungsi kedua ginjal dalam batas-batas normal (GAMBAR 1-2).

Satu bulan berikutnya penderita dikontrol dan dikerjakan lagi pemeriksaan BNO dan PIV, hasilnya menunjukkan fungsi ginjal kiri mulai menurun (GAMBAR 3). Pada pemeriksaan sistoskopi didapat mukosa kandung kencing yang meradang, tidak dijumpai muara fistula. Muara kedua ureter type konus. Lain-lain dalam batas-batas normal. Dikerjakan tes dengan methylen biru, yaitu sejumlah 300 cc cairan methylen biru dimasukkan ke kandung kencing (penderita merasa ingin kencing), tampon vagina yang sebelumnya telah dipasang tetap bersih. Pada operasi dikerjakan ureteroneosistostomi dan dibuat antireflux cara Blandy, dan dipasang *splint* dengan kateter ureter nomor 8 F, pada hari ke-15 dicoba dimasukkan kontras urografen melalui kateter ureter untuk mengetahui kontinuitas sambungan dan setelah yakin sambungan tidak ada kebocoran, *splint* ureter kateter dilepas (GAMBAR 4).

Penderita pulang hari kedua puluh setelah operasi. Satu minggu setelah pulang penderita dikontrol, tidak ada keluhan dan kencing sudah seperti sebelum operasi pertama (sudah tidak basah lagi).




GAMBAR 1.- Gambaran PIV, tampak dilatasi ureter kiri, mulai dari articulatio sacroiliaca.



GAMBAR 2.- Seperti GAMBAR 1 dilihat dari samping.



GAMBAR 3.- Gambaran ginjal kiri hydronephrosis, ureter kiri tak nampak.



GAMBAR 4.- Gambaran ureter kiri pada hari ke-15 setelah operasi.

## PEMBICARAAN

Seperti disebutkan dalam pustaka, cidera ureter bagian distal dengan komplikasi berupa fistula ureterovaginal adalah jarang.

Pada hampir 50% cidera ureter bagian bawah dapat terjadi komplikasi fistula ureterovaginal. Selama 5 tahun hanya didapat dua penderita dengan fistula ureterovaginal.

Murphy *et al.* (1982) melaporkan 0,5% dari semua jenis operasi dari daerah pelvis, 20% di antaranya akibat operasi histerektomi, sedangkan Mattson (*cit. Murphy et al.*, 1982) angka yang cukup tinggi, yaitu sebesar 36% (61 penderita dari 168 penderita yang dioperasi histerektomi total/Wertheim).

Harrison *et al.* (1978) menguraikan beberapa hal sebagai penyebab cedera ureter yang pada prinsipnya dibedakan menjadi dua, yaitu trauma dan akibat manipulasi sewaktu operasi (iatrogenik):

- A. Trauma: vulnus laceratum,  
vulnus penetrans (hampir 95% dapat melukai ureter).
- B. Akibat manipulasi sewaktu operasi:
  - operasi ginekologik (karsinoma serviks),
  - operasi kandungan (sectio Caesarea),
  - operasi bedah umum (operasi Mill),
  - tindakan urologi (*retrograde pyelography*).

Pendapat tersebut di atas juga disokong oleh Murphy *et al.* (1982) dan Goodwin & Scardino (1980).

Keluhan utama penderita dengan fistula ureterovaginalis adalah incontinentia urinae.

Kelainan bawaan yang berupa ureter dubel yang salah satu muaranya ada di luar kandung kencing, misalnya di vagina (ureter ektopik), akan menyebabkan keluhan seperti pada penderita fistula ureterovaginalis.

Keluhan lain dapat berupa sakit pinggang pada daerah yang sepihak dan kadang-kadang disertai panas badan.

Pemeriksaan tambahan untuk menegakkan diagnosis dapat berupa pielografi intravena (PIV) untuk melihat adanya ureterektasi, striktura ureter dan adanya ekstrasvasi kontras. Pemeriksaan PIV ini dapat diperkuat dengan pemeriksaan pielografi retrograd (RPG), sistografi dan sistoskopi.

Raghavaiah (1974) melaporkan suatu cara pemeriksaan untuk penderita fistula ureterovaginalis atau penderita dengan fistula vesicovaginalis dengan cara memasukkan dua macam kontras, yang satu dimasukkan ke dalam kandung kencing dan yang lain dimasukkan secara intravena. Adapun caranya adalah sebagai berikut:

Kandung kencing dikosongkan dengan kateter.

Vagina ditampon dengan empat tampon vagina, tampon I diletakkan pada forniks sebelah kiri, tampon II pada forniks sebelah kanan, sedangkan tampon III pada bagian tengah vagina dan tampon IV pada muara vagina.

Dimasukkan kontras solutio carmin merah 1% ke dalam kandung kencing sampai penderita merasa tidak enak (ingin kencing); penderita dipesan jangan kencing dulu.

Lima menit setelah kandung kencing diisi dengan kontras, dimasukkan sejumlah 5 cc carmin indigo secara intravena.

Sepuluh menit setelah injeksi dilihat hasilnya.

### Cara evaluasinya:

Apabila tampon I atau II berwarna biru kehijau-hijauan, maka dapat dipastikan adanya hubungan atau fistula antara ureter dengan vagina; apabila hanya tampon I saja berarti ureter kiri yang terkena, kalau tampon II berarti ureter kanan saja. Hasil ini dapat sedikit kacau apabila ada refluks, sehingga warnanya sedikit kemerah-merahan.

Apabila tampon III dan IV saja yang berwarna merah, dapat dipastikan terjadi kebocoran antara vagina dan kandung kencing (fistula vesicovaginalis).

Karena seringnya fistula ureterovaginalis bersama dengan fistula vesicovaginalis, maka tidak jarang terlihat tampon I atau II berwarna biru kehijauan, yang disertai tampon III dan IV berwarna kemerahan.

Pemeriksaan air kencing berupa biakan dan sensitivitas tes juga tidak kalah pentingnya; pemeriksaan terakhir ini dapat untuk menangani infeksi saluran kencing secara adekuat.

Untuk penanganan operatif suatu fistula ureterovaginalis pada umumnya para penulis setuju untuk dilakukan ureteroneostostomi (Ehrlich *et al.*, 1978; Flocks & Culp, 1975; Goodwin & Scardino, 1980; Harrison *et al.*, 1978; Murphy *et al.*, 1982).

Ada pula sementara penulis, di antaranya Millin (*cit.* Murphy *et al.*, 1982) yang melaporkan tiga penderita yang mendapat terapi konservatif mengalami penyembuhan spontan.

Goodwin & Scardino (1980) menganjurkan juga untuk membuat terowongan submukosa sepanjang 3 sampai 4 cm untuk mencegah terjadinya refluks, tetapi menurut Lee dan Symmond (*cit.* Murphy *et al.*, 1982) antirefluks tidak perlu, cukup dibuat anastomosis berupa "fishmouth".

Apabila sekiranya ureter proksimal dari fistula pendek sehingga kalau dibuat anastomosis langsung tegang, maka dibuat *flap* (*Boari flap*) untuk menambah panjang ureter bagian distal. Di dalam pembuatan *flap* ini harus diingat beberapa hal di bawah ini:

Anatomi kandung kencing dalam batas-batas normal.

Tidak boleh dikerjakan pada:

kandung kencing yang kecil dan dindingnya tebal,  
kandung kencing yang telah mengalami operasi yang berulang-ulang,  
*neurogenic bladder*,  
obstruksi leher kandung kencing yang tidak teratasi.

Cara operatif lain pada penanganan fistula ureterovaginalis adalah dengan cara transureterotomi.

Symmond sendiri menganjurkan segmen ileum sebagai pengganti ureter yang terlalu pendek.

Lang *et al.* (1979) telah mempopulerkan cara penanganan fistula ureterovaginalis dengan pemasangan *stent* ureter kateter melalui nefrotomi pada kaliks atas atau media masuk ke pelvis renis, ureter dan akhirnya masuk ke kandung kencing, yang dipasang secara menetap antara 4-9 minggu. Pada perawatan

annya setiap 2 minggu sekali diganti untuk menghilangkan kotoran (krusta) yang menyumbat. Dengan *stent* ureter kateter ini urin dapat keluar langsung dari kandung kencing atau lewat nefrotomi. Penanganan cara ini dapat memberikan hasil yang baik.

Untuk mendapat suatu hasil yang baik pada penanganan cedera ureter, Stuzman (1977) menganjurkan hal-hal seperti berikut ini untuk diperhatikan:

*debridement* yang adekwat terhadap jaringan mati,  
 anastomosis ureter yang baik (spatulasi),  
 cegah ketegangan jahitan,  
 jahitan di atas *stent* ureter kateter yang rapat (tidak bocor),  
 dilakukan diversi urin proksimal jahitan (nefrotomi),  
*drainage* yang baik pada daerah sekitar luka,  
 kontrol terhadap infeksi.

## KESIMPULAN

1. Fistula ureterovaginalis merupakan kelainan bedah yang jarang.
2. Cedera buatan (iatrogenik) pada ureter bagian distal sewaktu operasi pada daerah pelvis merupakan penyebab yang paling sering.
3. Pemeriksaan berupa PIV, RPG, sistografi dan sistoskopi serta dengan dua macam kontras dapat membantu menegakkan diagnosis.
4. Penanganan berupa pembedahan dengan cara ureteroneosistostomi merupakan pilihan utama.

## KEPUSTAKAAN

- Harrison, J. H., Gittes, R. F., Perlmutter, A. D., Stamey, T. A., & Walsh, P. C. 1978 *Campbell's Urology*, 4th ed. W. B. Saunders Co., Philadelphia.
- Ehrlich, R., Delman, A., & Skinner, D. G. 1978 The use of vesico-psoas hitch in urologic surgery. *J. Urol.* 119:322-5.
- Flocks, R. H., & Culp, D. 1975 *Surgical Urology*, 4th ed. Asian, Igaku Shoin Ltd., Tokyo.
- Goodwin, W. E., & Scardino, P. T. 1980 Vesicovaginal and ureterovaginal fistula: A summary of 25 years of experience. *J. Urol.* 123:370-74.
- Lang, E. K., Lanasa, J. A., Garrett, J., Stripling, J., & Palmoor, J. 1979 The management of urinary fistula and strictures with percutaneous ureteral stent catheters. *J. Urol.* 122:736-740.
- Murphy, D. M., Grace, P. A., & O'Flynn, J. D. 1982 Ureterovaginal fistula: A report of 12 cases and review of the literature. *J. Urol.* 128:924-5.
- Raghavaiah, N. V. 1974 Double dye to diagnose various types of vaginal fistulas. *J. Urol.* 112:811-2.
- Stuzman, R. E. 1977 Ballistics and the management of ureteral injuries from high velocity missiles. *J. Urol.* 118:747-9.