

008090 2748

BERKALA ILMU KEDOKTERAN (Journal of the Medical Sciences)

ISSN 0126 — 1312 CODEN: BIKEDW

Diterbitkan oleh Fakultas Kedokteran Universitas Gadjah Mada

Jilid XXV

Desember 1993

Nomor 4

Organum Subformicale dan Sistem Limbik Tikus Putih (*Rattus norvegicus*)

Suatu kajian anatomik dengan pendekatan
secara imunofluoresensi

Oleh : Daryanto

Laboratorium Histologi,
Fakultas Kedokteran Universitas Gadjah Mada, Yogyakarta

ABSTRACT

Daryanto – *The Subformical organ and limbic system of albino rats*

The objective of this study is to provide an account of anatomically connections between the subformical organ and limbic system, using an immunofluorescent study with single fluorescent labeling tracer DAPI (4'-6-diamidino-2-phenylindol dihydrochloride), on seven adult albino rats of Wistar strain weighing between 250 - 350 g.

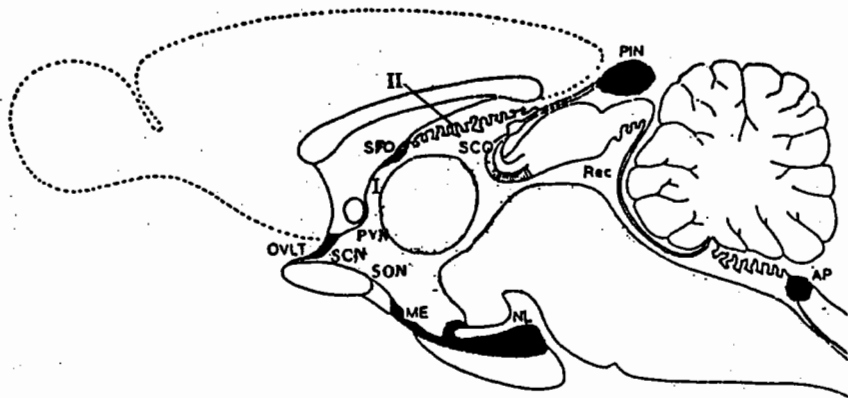
The result of this study revealed that the subformical organ, anatomically connected to the limbic system.

Key Words: subformical organ – limbic system – DAPI – albino rat – immunofluorescent

PENGANTAR

Organum subformicale merupakan organ dengan ukuran mipi, kira-kira sebesar ujung tumpul jarum jahit dan terletak di tengah-tengah otak, menonjol ke dalam ventriculus tertius cerebri. Bentuknya serupa segitiga, dengan dasar segitiga melekat pada dasar commissura hippocampalis atau dinding rostral ventriculus tertius cerebri, di antara foramen interventriculare pada titik pertemuan plexus choroideus ventriculus lateralis dan ventriculus tertius cerebri (Akert *et al.*, 1961).

Hofer (1958, *cit.* Weindl, 1973) mengatakan bahwa organum subformicale, merupakan salah satu dari sederetan organ yang terdapat di sepanjang ventriculus tertius cerebri, disebut sebagai organ sirkumventrikuler. Organ sirkumventrikuler ini mencakup organum subcommissurale, organum subformicale, area postrema, organum vasculosum laminae terminalis dan glandula pinealis. (GAMBAR 1).



GAMBAR 1. — Gambaran skematis irisan mid-sagittal otak tikus yang memperagakan letak organum subformicale di antara organ sirkumventrikulare lain (Weindl & Sofroniew, 1978).

AP= area postrema; ME= eminentia mediana; NL= lobus neuralis; OVLT= organum vasculosum lamina terminalis; PIN= glandula pinealis; Rec= recessus collicularis; SFO= organum subformicale; SCO= organum subcommissurale.

- I. Ventriculus tertius cerebri
- II. Plexus choroideus ventriculi

Organum subformicale ditemukan pertama kali kira-kira pada tahun 1896 oleh Wilder (*cit.* Dellmann & Simpson, 1979) dan menamakannya crista fornicis. Selanjutnya, Smith (1898, *cit.* Akert *et al.*, 1961; Dellmann & Simpson, 1979) menjumpainya pada kelelawar (*Nictophilus*) dan menamakannya nodulus. Kemudian para ahli yang menemukannya pada saat itu memberi nama yang bermacam-macam, misalnya: *Kugelformige Substanz in Septum* (Arnbach-Christie-Linde, 1900), *Vorderes Hockerchier* (Tandler & Kantor, 1907), *tuberculum psalterii nasale* (Dexler, 1907), *nodulus marginalis* (Johnston, 1913, *cit.* Dellmann & Simpson, 1979; Akert *et al.*, 1961), *couche supra-*

commissurale du lit commissural (Werkmann, 1914, *cit.* Spiegel, 1918), *intercolumnar tubercle* (Putnam, 1932), *subfornical organ* (Pines & Maima, 1927, *cit.* Akert *et al.*, 1961; Dellmann & Simpson, 1979). Dan masih banyak lagi nama yang pernah diberikan kepada organ ini, namun demi keseragaman, maka *International Anatomical Nomenclature Committee* yang menerbitkan buku *Nomina Anatomica*, *Nomina Histologica*, *Nomina Embryologica* (1985) menetapkan nama organum subformicale.

Meskipun pernah menyandang banyak nama, namun mengingat topografi organ ini di bagian sebelah dalam dan tengah otak, serta ukuran yang sangat kecil serta sulit untuk mencapainya, maka organ ini sering dilupakan peneliti pada saat itu. Kemungkinan besar hal ini disebabkan pula oleh keterbatasan sarana yang belum secanggih yang ada pada saat ini. Hal ini juga dicerminkan oleh hanya dapat dipantaunya sejumlah 20 makalah selama kurun waktu 65 tahun (Akert *et al.*, 1961), sejak organ ini ditemukan pertama kali pada tahun 1896 sampai tahun 1960, yang umumnya berasal dari Amerika dan Eropa.

Topografi organum subformicale pada semua vertebrata (Dellmann & Simpson, 1979), ternyata konsisten menonjol ke dalam ventriculus tertius cerebri. Hal ini terungkap dari 131 species yang telah diselidiki, baik jenis vertebrata tingkat tinggi maupun rendah, tanpa menghiraukan apakah binatang tersebut memiliki atau tidak memiliki fornix (Akert *et al.*, 1961; Dellmann & Simpson, 1979). Penelitian-penelitian yang telah dilaksanakan para ahli selama kurun waktu 70 tahun itu ternyata masih terfokuskan pada segi anatomi, terutama masih memperdebatkan jenis sel parenkim organum subformicale.

Penelitian menyangkut peranan organum subformicale baru dimulai kira-kira pada tahun 1966 oleh Palkovitz dan diikuti oleh Levitt & Fisher pada tahun 1967, dan baru ada lagi pada tahun 1972 oleh Simpson & Routtenberg. Para peneliti telah menggunakan berbagai macam alat dan metode misalnya alat stereotaksik, alat elektrofisiologik, serta bahan kimia tertentu misalnya: angiotensin-II, asetilkolin, histamin, karbakol, kaptopril, serotonin, saralasin, dan lain-lain. Umumnya diperagakan bahwa organum subformicale berperanserta dalam pengaturan keseimbangan cairan tubuh dan garam dengan salah satu cara yaitu ikut mengendalikannya keluar-masuknya cairan tubuh (Simpson & Routtenberg, 1973, 1974, 1975; Buggy *et al.*, 1975; Padmowijoyo, 1976; Eng & Miselis, 1981; Ishibashi *et al.*, 1981; Lind *et al.*, 1983; Robertson *et al.*, 1983; Kadekaro *et al.*, 1983; Mangiapane *et al.*, 1984; Ferguson & Renaud, 1984; Summy-Long *et al.*, 1984; Gross, 1985; Lind *et al.*, 1985; Kadekaro & Gross, 1985; Gerstberger *et al.*, 1987; Okuya *et al.*, 1987; Jhamandas *et al.*, 1989).

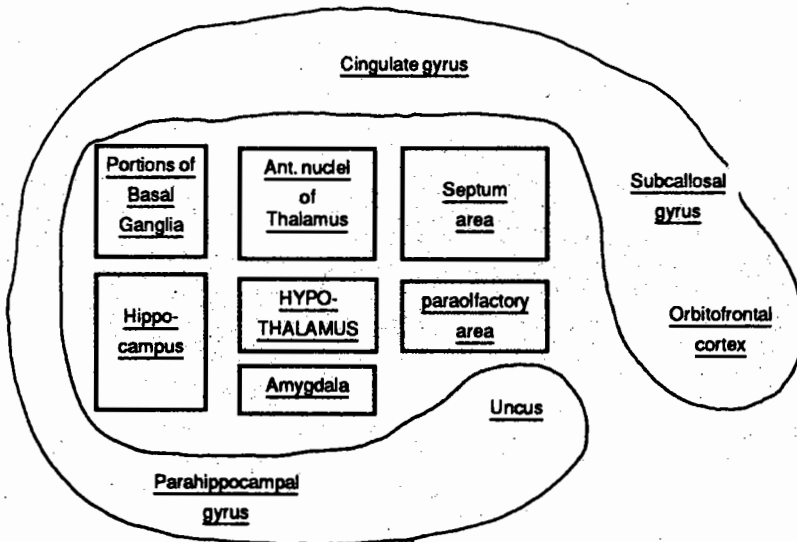
Sistem limbik adalah istilah yang diperkenalkan McLean pada tahun 1952 (*cit.* Williams & Warwick, 1975), merupakan gabungan beberapa bangunan atau area di dalam otak. Gabungan ini membentuk suatu sistem yang kompleks, mencakup segi struktural dan fungsional. Istilah lobus limbik atau *limbic structure* diperkenalkan pertama kali oleh Broca pada tahun 1878 (*cit.* Williams & Wirwick, 1975). Istilah *limbus* (Latin) berarti batas yang dibedakan oleh warna atau bangunan. Broca pada waktu itu menggunakan istilah *le grand lobe limbique* untuk menggambarkan suatu pita jaringan saraf seperti busur atau cincin yang dibentuk oleh gyus cinguli dan gyus parahippocampus, yang membatasi corpus callosum dan batang otak bagian rostral di sisi medial hemispherium cerebri (Angevine & Cotman, 1981, *cit.* Aswin, 1990).

Konsep sistem limbik diawali oleh Papez (1937, *cit.* Aswin, 1990) dengan mengajukan hipotesis (berdasar pengamatan anatomis), bahwa aliran melingkar dari hippocampus via fornix, hypothalamus, thalamus dan lobus limbicus kembali ke hippocampus adalah cincin otak yang merupakan substrat sarafi emosi, yang dikenal sebagai "sirkuit

Papez". Pada tahun 1952 McLean (*cit. Aswin, 1990*) mengusulkan istilah sistem limbik sebagai nama untuk seluruh struktur yang terdiri atas cortex limbicus dan struktur-struktur subcortical dan di batang otak, dan merupakan warisan dari mammalia rendah.

Guyton (1987) mengatakan bahwa sebagai suatu sistem pada dasarnya sistem limbik terdiri atas unsur-unsur yang saling berhubungan dan berantaraksi satu dengan lainnya serta membentuk beberapa sirkuit yang rumit. Secara anatomis sistem limbik dibangun oleh:

1. Lobus limbicus (terdiri atas cortex orbitofrontalis, gyrus subcallosus, gyrus cinguli, gyrus parahippocampus dan uncus).
2. Bangunan subcortical atau nuclei (terdiri atas area septalis, nucleus anterior thalami, bagian-bagian ganglion basalis, hippocampus dan nucleus amygdaloid; termasuk di dalamnya: habenula, nucleus interpeduncularis tegmenti dan nuclei raphe). Kedudukan hypothalamus masih kontroversial. Beberapa ahli anatomi memisahkannya dari sistem limbik, tetapi berdasarkan pandangan fisiologik, hypothalamus merupakan bagian sistem limbik.
3. Berkas-berkas serabut saraf yang menghubungkan bangunan-bangunan tersebut pada 1 dan 2 di atas, yaitu fornix, stria terminalis dan tractus mamilothalamicus anterior (GAMBAR 2) (*cit. Aswin, 1990*).



GAMBAR 2. - Unsur-unsur anatomis sistem limbik dan kedudukan sentral hypothalamus (Aswin, 1990).

Dipandang dari segi filogeni dan sitoarsitektur lobus limbicus terdiri atas:

- a. Archipallius atau archicortex, dan termasuk bagian ini ialah formatio hippocampalis dan gyrus dentatus.

- b. Paleopallium atau paleocortex, dan termasuk bagian ini ialah bagian cortex pyriformis dan gyrus parahippocampalis.
- c. Mesopallium atau mesocortex atau juxtallocortex terdiri atas gyrus cinguli.

Sistem limbik terdiri atas bangunan tersebut ditambah dengan hypothalamus, epithalamus, nucleus septalis dan area nucleus thalamicus anterior. Peranan sistem limbik pada manusia sampai sekarang ialah menentukan watak seseorang (*emotionality*), pengendalian semua fungsi otonom, termasuk pengendalian semua perilaku (*behavior*) antara lain minum, makan dan seks, *memory and learning*, dimensia, sindroma Kluver-Bucy-Korsakoff (Williams & Warwick, 1975).

Sistem limbik ini pula yang bertanggungjawab atas pengelolaan kebutuhan-kebutuhan biologis, seperti makan, minum, reproduksi, dan jawaban terhadap tantangan yang bersifat darurat, jawaban emosional, dan lain-lain. Kebutuhan biologis seperti diuraikan di atas merupakan kebutuhan dan jawaban yang dibutuhkan dalam rangka pelestarian diri (*preservation of self*) dan pelestarian jenis (*preservation of species*) dengan tujuan akhir agar dapat bertahan hidup.

Metode pelacakan berkas serabut saraf (*neuroanatomical tract tracing methods*) yang dikembangkan oleh Heimer & Robards (1981), dimaksudkan untuk mempelajari hubungan antara satu nukleus dengan nukleus lain di dalam otak. Metode ini terbagi menjadi empat kategori. Kategori pertama, dikenal sebagai metode Golgi dan menggunakan penyuntikan obat secara *in vivo*, untuk mempelajari morfologi neuron normal dengan geometri dendrit dan neurit. Kategori kedua, merupakan metode yang memusatkan pada proses degenerasi dan perubahan reaksi pada berbagai neuron akibat lesi. Kategori ketiga, ialah metode pelacakan berkas serabut saraf yang mengandalkan inkorporasi substansi ke dalam neuron berikutnya. Kategori keempat, merupakan metode histokimiawi yang dipergunakan dalam pembuatan peta (*mapping*) lintasan neurofibrae pada sistem saraf pusat.

Beberapa peneliti yang pernah menggunakan salah satu metode pelacakan berkas serabut saraf otak, namun bukan terhadap organum subfornicale, antara lain ialah Kuypers *et al.* (1977), Keefer (1978), Kooy *et al.* (1978), dan Weidner *et al.* (1983).

Permasalahan yang dihadapi pada penelitian ini ialah sampai sejauh mana hubungan secara anatomik antara organum subfornicale dengan sistem limbik, bila dikaitkan dengan peranserta organum subfornicale umumnya yang sama dengan peranan sistem limbik, di dalam mengatur keseimbangan cairan tubuh.

Tujuan penelitian ini adalah untuk mendapat kejelasan, apakah secara anatomik, organum subfornicale dihubungkan dengan sistem limbik dengan menggunakan pendekatan imunofluoresensi.

BAHAN DAN CARA PENELITIAN


Tujuh ekor tikus putih (*Rattus norvegicus*) dewasa, baik jantan maupun betina, galur Wistar (Japan Clea Co.), berat antara 250-300 g, digunakan pada penelitian ini. Penelitian ini dilakukan di First Department of Anatomy, Kobe University School of Medicine, Kobe, Jepang, dan penelitian ini berjenis deskriptif-eksploratif.

Cara penelitian

Prosedur penyuntikan zat pelacak $4', -6$ -diamidino-2-phenylindol dihydrochloride (DAPI) dan pembuatan sediaan mikroskop fluoresen adalah sebagai berikut:

Setelah tikus dibius dengan kloralhidrat 10% secukupnya, tikus difiksasi pada alat stereotaksik dengan posisi horisontal dan kedudukan tikus tepat di bagian tengah (GAMBAR 3). Tikus tetap dijaga dalam keadaan tidak sadar (terbius) sampai proses penyuntikan DAPI selesai.

Kulit kepala mulai dari daerah di antara kedua mata ke arah caudal dibersihkan dengan desinfektan merkurokrom, kemudian kulit diiris sepanjang linea mediana dari daerah di antara kedua belah mata ke caudal sepanjang kurang lebih 2 cm. Kulit ditarik ke kanan dan kiri, jaringan ikat dan otot di bawahnya disiangi, sehingga tampak tulang tengkoraknya (GAMBAR 3).



GAMBAR 3. – Kedudukan tikus pada alat stereotaksik. (1) mikropipet gelas yang sudah diisi dengan substansi pelacak fluoresen DAPI. (2) pipa polietilen penghubung (ukuran PE-20), (3) mikroinjeksi Hamilton.

Titik bregma dan titik lamda tampak dengan jelas di linea mediana dan dianggap sebagai titik patokan, dan disertai bantuan atlas stereotaksik otak tikus Paxinos & Watson (1986) dan Albe-Fessard *et al.* (1961), dapatlah dicari koordinat stereotaksik organum subfornicale. Koordinat lokasi itu ialah 1,40 mm di belakang bregma, 1 mm sebelah lateral linea sagittalis, dengan kedalaman 4,31 mm.

Dengan menggunakan bor ukuran kecil (diameter 1,2 mm) dibuat lubang pada tulang tengkorak dengan koordinat stereotaksik seperti tersebut di atas, dan secara

hati-hati dijaga agar bor tidak sampai menembus atau merusak jaringan otak.

Mikropipet gelas dilekatkan pada alat stereotaksik dan dihubungkan dengan alat suntik mikro Hamilton (*Hamilton's microsyringe*) berkapasitas 1 μl , dengan perantara pipa polietilen berdiameter kecil (PE-20). Mikropipet gelas diisi dengan substansi pelacak DAPI, dengan volume kira-kira 0,03-0,04 μl . Mikropipet gelas selanjutnya ditanamkan secara perlahan-lahan dan hati-hati dengan tujuan organum subfornicale. Arah mikropipet gelas tersebut dimiringkan dengan sudut sebesar $12,5^\circ$ terhadap garis vertikal pada kedalaman 4,31 mm.

Waktu yang digunakan untuk melepaskan DAPI kira-kira selama 15 menit. Usai penyuntikan, tikus diberi kesempatan hidup selama 48-72 jam. Tikus ditempatkan di dalam kandang tikus dan kemudian ditempatkan di dalam ruang gelap, untuk mencegah atau melindungi DAPI yang berada di tubuh tikus dari pengaruh sinar lampu maupun sinar matahari yang dapat merusak efek DAPI.

Hidup selama 48-72 jam ini dimaksud agar DAPI dapat mengikuti aliran akson secara retrograd ke badan sel saraf induknya. Selama itu tikus diberi makan secara ad libitum. Selanjutnya dianestesi dengan kloralhidrat 10%; difiksasi secara perfusi, menggunakan larutan formalin 10% dalam larutan penyangga fosfat ke dalam ventriculus cordis. Proses fiksasi-perfusi diatur sedemikian rupa sehingga untuk larutan fiksasi sebanyak 1 liter, dibutuhkan waktu kira-kira 1 jam. Selama perfusi, tikus dalam keadaan terfiksasi pada papan kayu dan ditutup pula dengan papan kayu untuk menghindari pengaruh sinar lampu atau sinar matahari yang masuk ke dalam ruang percobaan, dan ruangnya sendiri juga ikut digelapkan. Usai perfusi, otak diangkat dari tulang tengkorak, difiksasi dalam larutan formalin 10% dalam larutan penyangga fosfat, untuk selanjutnya dimasukkan ke dalam almari es selama 1 jam.

Jaringan otak segera dibekukan di dalam alat *cryostat*, diiris-iris dengan arah frontal menggunakan *cryostat* tersebut, dengan ketebalan 40 μm . Irisan jaringan otak ditata secara rapi dan teratur di atas gelas obyek; ditata secara seri, dengan cara irisan pertama diambil, dan seterusnya diambil setiap irisan kelima, dan ditata secara berurutan di atas gelas obyek. Irisan dimulai dari daerah lobus olfactorius ke arah caudal sampai di ujung otak pada daerah perbatasan dengan cerebellum.

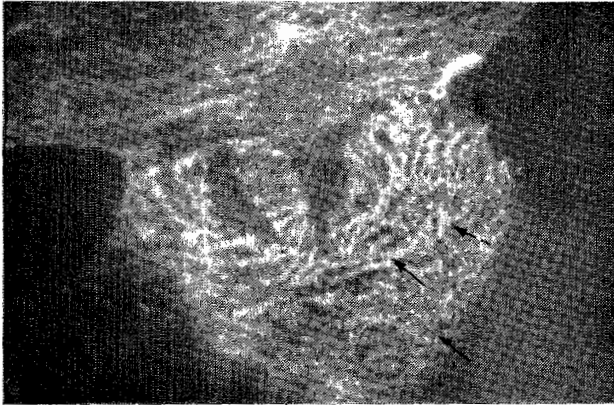
Sediaan histologik ini kemudian ditetesi larutan gliserin yang bersifat *non-fluorescent*, ditutup dengan kaca atau gelas penutup. Di atas kaca penutup tepat di atas irisan jaringan otak ditetesi lagi dengan larutan gliserin. Sediaan siap diamati di bawah mikroskop fluoresen (*Nikon optiphot-EF*), dan menggunakan filter sistem U+420K. Sediaan kemudian difoto dengan film *Kodachrome ASA-100*. Usai pembuatan foto, sediaan kemudian dibuat gambar dengan alat *camera lucida* perbesaran 12-18 kali, dengan tujuan untuk menunjukkan lokasi DAPI yang "menandai" badan sel saraf induk di dalam otak, dari serabut sarafnya yang ada di dalam organum subfornicale. Letak badan sel saraf yang "tertandai" tersebut, dicocokkan koordinatnya dengan atlas stereotaksik otak tikus yang telah tersedia (Albe-Fessard *et al.*, 1961; Paxinos & Watson, 1986).

HASIL PENELITIAN

Hasil penelitian menunjukkan bahwa penyuntikan substansi pelacak berlabel DAPI, yang disuntikkan pada tujuh ekor tikus putih dan ditujukan ke organum subfornicale ternyata tepat kena sasaran semuanya.

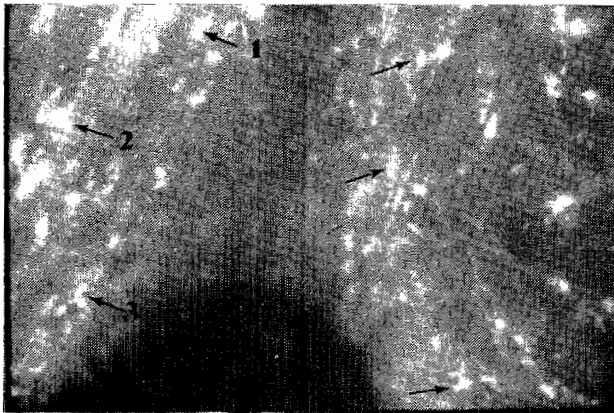
Setelah dicocokkan dengan atlas otak tikus (Paxinos & Watson, 1986), baik gambaran *camera lucida* maupun foto yang memperagakan lokasi DAPI yang dapat melabel badan sel saraf yang merupakan asal dari serabut saraf yang ada di dalam organum subformicale, maka dapat dibuktikan bahwa DAPI dapat ditransportasikan dari ujung-ujung terminal akson yang ada di dalam organum subformicale secara retrograd ke badan sel saraf induknya.

GAMBAR 4 tempat injeksi DAPI pada organum subformicale yang disuntikkan lewat mikropipet gelas yang semuanya menunjukkan ketepatan injeksi.



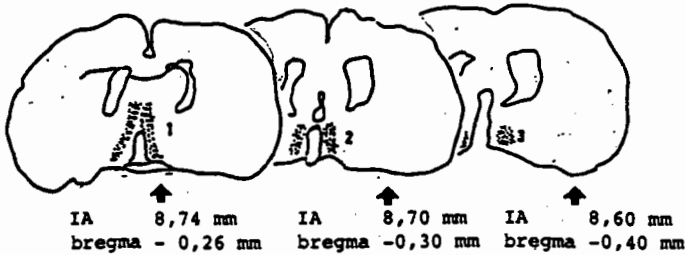
GAMBAR 4. — Lokasi substansi pelacak tunggal DAPI tepat masuk ke dalam organum subformicale.

GAMBAR 5 contoh substansi pelacak DAPI yang dapat melabel badan sel saraf yang ada di dalamnya.

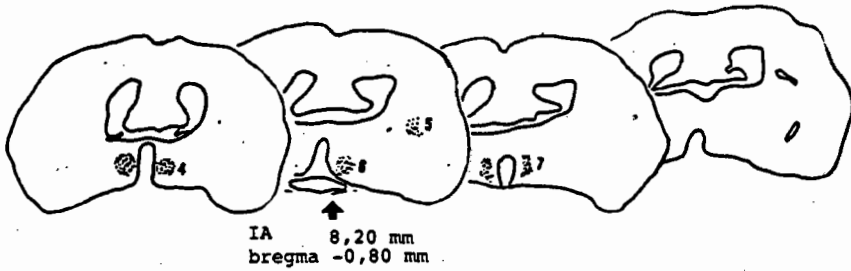


GAMBAR 5. — Badan sel saraf (*corpus neurocity*) pada nucleus preopticus medialis (1); nucleus preopticus medialis anterior (2); dan nucleus preopticus anteroventralis (3); ter"tanda" (*labeled*) oleh DAPI.

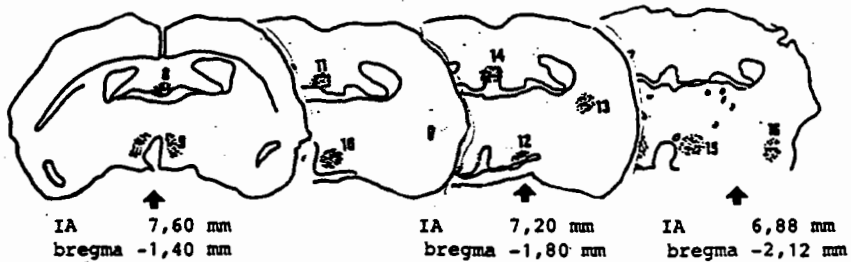
Pada GAMBAR 6A, B, C, D, dan E irisan frontal otak dengan substansi pelacak tunggal DAPI dapat ditandai sebagai berikut:



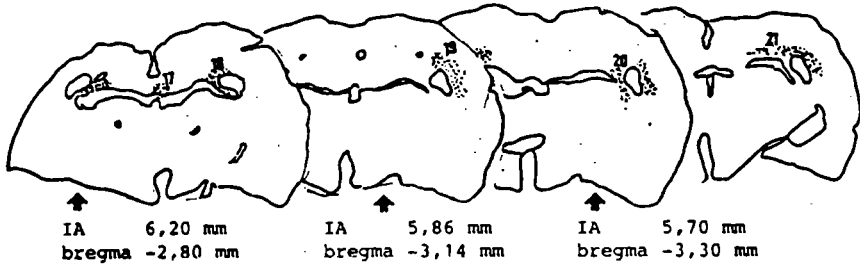
GAMBAR 6A. – Gambaran *camera lucida* irisan frontal otak tikus yang memperagakan lokasi substansi pelacak fluoresen DAPI yang melabel badan sel saraf pada nucleus preopticus medialis pada koordinat stereotaksis IA 8,74 mm dan bregma -0,26 mm (1); nucleus preopticus medialis anterior pada IA 8,70 mm dan bregma -0,30 mm (2) dan nucleus preopticus anteroventralis pada IA 8,60 mm dan bregma -0,80 mm (3); IA singkatan dari *Intraaural*.



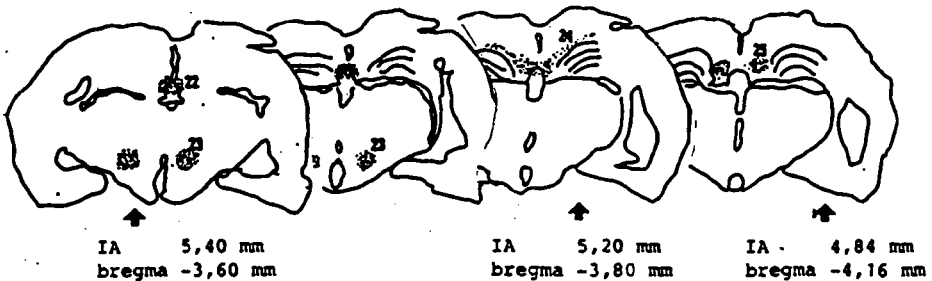
GAMBAR 6B. – Gambaran *camera lucida* irisan frontal otak tikus yang memperagakan lokasi substansi pelacak fluoresen DAPI yang melabel badan sel saraf pada nucleus periventricularis hypothalami pada IA 8,20 mm dan bregma -0,80 mm (4); caudatus-putamen (5); nucleus preopticus medialis (6); dan nucleus preopticus lateralis (7).



GAMBAR 6C. – Gambaran *camera lucida* irisan frontal otak tikus yang memperagakan lokasi substansi pelacak fluoresen DAPI yang melabel badan sel saraf pada nucleus paraventricularis hypothalami pada IA 7,60 mm dan bregma -1,40 mm (9); nucleus lateroanterior hypothalami pada IA 7,20 mm dan bregma -1,80 mm serta IA 6,88 mm dan bregma -2,12 mm (10); nucleus supraopticus (12); caudatus-putamen (13); nucleus hippocampalis dorsalis (14); area hypothalamus anterior (15) dan nucleus amygdaloid (16). Nomor (8) dan (11) merupakan lokasi organum subformicale.



GAMBAR 6D. - Gambaran *camera lucida* irisan frontal otak tikus yang memperagakan lokasi substansi pelacak fluoresen DAPI yang melabel badan sel saraf pada nucleus hippocampalis dorsalis pada IA 6,20 mm dan bregma -2,80 mm; IA 5,86 mm dan bregma -3,14 mm; serta IA 5,70 mm dan bregma -3,30 mm (17); fimbriae hippocampalis (18, 19 dan 21); alveus hippocampi (20).



GAMBAR 6E. - Gambaran *camera lucida* irisan frontal otak tikus yang memperagakan lokasi substansi pelacak fluoresen yang melabel badan sel saraf pada nucleus hippocampalis dorsalis pada IA 5,40 mm dan bregma -3,60 mm; IA 5,20 mm dan bregma -3,80 mm; serta IA 4,84 mm dan bregma -4,16 mm (22); nucleus dorsomedialis hypothalami (23); fimbriae hippocampi (24 dan 25).

DISKUSI DAN KESIMPULAN

Dari hasil penelitian dengan substansi pelacak tunggal DAPI (4,6-diamidino-2-phenylindol dihydrochloride) yang disuntikkan langsung ke organum subformicale, diperagakan bahwa DAPI ditransportasikan dari ujung-ujung terminal akson yang ada di dalam organum subformicale menuju badan sel saraf induknya. Transportasi DAPI ternyata melalui transportasi secara retrograd, dengan melalui atau mengikuti aliran aksonal (*axonal flow*).

Secara keseluruhan substansi pelacak tunggal DAPI dapat melabel nuclei atau area di dalam otak yaitu (1) nucleus preopticus medialis, (2) nucleus preopticus antero-ventralis, (3) nucleus periventricularis hypothalami, (4) caudatus-putamen, (5) nucleus preopticus lateralis, (6) nucleus paraventricularis hypothalami, (7) nucleus lateroanterior hypothalami, (8) nucleus supraopticus, (9) nucleus hippocampalis dorsalis, (10) area

hypothalamus anterior, (11) nucleus amygdaloid, (12) fimbriae hippocampi, (13) alveus hippocampi dan (14) nucleus dorsomedialis hypothalami.

Hasil penelitian dengan menggunakan salah satu metode pelacakan jalur serabut saraf otak (*neuroanatomical tract tracing methods*) yang dikembangkan oleh Heimer & Robards (1981) memperagakan bahwa ternyata organum subfornicale ini dihubungkan dengan nuclei tersebut di atas. Dengan demikian jelas terbukti sekarang bahwa serabut saraf yang berada di dalam organum subfornicale dapat diketahui asal-usulnya, dan bersifat serabut saraf afferent karena transportasi DAPI hanya dapat terlaksana pada satu arah saja, yaitu dari akson terminal pada organum subfornicale, ditransportasikan secara retrograd ke badan sel saraf induknya di dalam otak.

Dari nuclei yang terlacak dengan DAPI ternyata kesemuanya merupakan nuclei anggota mata rantai sistem limbik dan hypothalamus. Menurut ahli anatomi, memang hypothalamus bukanlah termasuk sistem limbik, namun pandangan ahli fisiologi hypothalamus adalah merupakan sistem limbik. Pada hasil penelitian ini tampak organum subfornicale dihubungkan dengan caudatus-putamen, nucleus amygdaloid dan hippocampus merupakan nuclei anggota mata rantai sistem limbik, sedangkan nuclei sisanya merupakan bagian-bagian hypothalamus.

Dengan demikian organum subfornicale secara anatomik dihubungkan dengan sistem limbik dan hypothalamus, dan merupakan salah satu nukleus atau organ yang merupakan anggota mata rantai sistem limbik.

UCAPAN TERIMA KASIH

Ucapan terima kasih kami sampaikan kepada ICMR dengan melalui program JSFS telah memberikan *grant* kepada kami untuk melaksanakan penelitian ini di Kobe University School of Medicine, di Kobe Jepang.

Ucapan terima kasih juga kami sampaikan kepada Prof. Takashi Yamadori, MD., Ph.D., Kepala First Department of Anatomy, Kobe University School of Medicine, Kobe, Jepang yang telah memberikan kesempatan kepada kami untuk bekerja di Laboratoriumnya, dan atas segala saran dan petunjuk-petunjuk sehingga penelitian ini dapat dilaksanakan sesuai dengan jadwal. Ucapan terima kasih juga kami sampaikan kepada dr. Dong Kai, asisten Prof. T. Yamadori, yang telah membantu serta mendampingi kami selama melakukan pekerjaan tersebut.

KEPUSTAKAAN

- Akert, K., Potter, H. D., & Anderson, J. W. 1961 The subfornical organ in mammals. Comparative and topographical anatomy. *J. Comp. Neurol.* 116:1-14.
- Albe-Fessard, D., Stutinsky, F., & Libouban, S. 1961 *Atlas Stereotaxique du Diencephale du rat Blanc*. C. N. R. S., Paris.
- Aswin, S. 1990 *Sistem Limbik dan Emosi. Sebuah Tinjauan Psikobiologik*. Pertemuan Regional Ikatan Dokter Spesialis Anaesthesiologi (IDSAL), Yogyakarta.
- Buggy, J., Fisher, A. E., Hoffman, W. E., Johnson, A. K., & Phillips, M. I. 1975 Ventricular obstruction: Effect on drinking induced by intracranial injection of angiotensin. *Science* 190:72-4.
- Dellmann, H. D., & Simpson, J. B. 1979 The subfornical organ. *Internat. Rev. Cytol.* 58:333-421.
- Eng, R., & Miselis, R. R. 1981 Polydipsia and abolition of angiotensin-induced drinking after transections of subfornical organ efferent projections in the rat. *Brain Res.* 225:200-06.

- Ferguson, A. V., & Renaud, L. P. 1984 Hypothalamic paraventricular nucleus lesions decrease pressor responses to subfornical organ stimulation. *Brain Res.* 305:361-4.
- Gerstberger, R., Healy, D. P., Hammel, H. T., & Simon, E. 1987 Autoradiographic localization and characterization of circumventricular angiotensin II receptors in duck brain. *Brain Res.* 400:165-70.
- Gross, P. M. 1985 The subfornical organ as a model of neurohumoral integration. *Brain Res. Bull.* 15(1):65-70.
- Guyton, A. C. 1987 *Human Physiology and Mechanism of Diseases*, 4th ed. W. B. Saunders Co., Philadelphia.
- Heimer, L., & Robards, M. J. 1981 *Neuroanatomical-tract tracing methods*. Plenum Press, New York.
- International Anatomical Nomenclature Committee 1985 *Nomina Anatomica, Nomina Histologica, Nomina Embryologica*. Excerpta Medica, Amsterdam.
- Ishibashi, S., Oomura, Y., Gueguen, B., & Nicolaïdis, S. 1981 Neuronal responses in subfornical organ and other regions to angiotensin-II applied by various routes. *Brain Res. Bull.* 14:307-13.
- Jhamandas, J. J., Lind, R. W., & Renaud, L. P. 1989 Angiotensin II may mediate excitatory neurotransmission from the subfornical organ to the hypothalamic supraoptic nucleus: An anatomical and electrophysiological study in the rats. *Brain Res.* 487:52-61.
- Kadekaro, M., & Gross, P. M. 1985 Elevated glucose utilization in the subfornical organ during dehydration. *Brain Res. Bull.* 15:99-104
- _____, Sokolof, L., Holcomb, H. H., & Saavedra, J. M. 1983 Elevated glucose utilization in subfornical organ and pituitary neural lobe of the Battleboro rat. *Brain Res.* 275:189-93.
- Keefer, D. A. 1978 Horseradish peroxidase as a retrogradely transported, detailed dendritic marker. *Brain Res.* 140:15-31.
- Kooy, Derek van der, Kuypers, H. G. J. M., & Castman-Berrevoets, C. E. 1978 Single mammillary body cells with divergent axon collaterals. Demonstration by a simple, fluorescent retrograde double labeling technique in the rat. *Brain Res.* 158:189-96.
- Kuypers, H. G. J. M., Catsman-Berrevoets, C. E., & Padt, R. E. 1977 Retrograde axonal transport of fluorescent substances in the rat's forebrain. *Neuro-sci. Let.* 6:127-35.
- Levitt, R.A. and Fisher, A.E. 1967 Failure of central anticholinergic brain stimulation to block natural thirst. *Physiol. behav.* 2:425-428.
- Lind, R. W., Ohman, L. E., Lansing, M. B., & Johnson, A. K. 1983 Transection of subfornical organ neural connections diminishes the pressor response to intravenously infused angiotensin II. *Brain Res.* 275:361-4.
- _____, Swanson, L. W., & Sawchenko, P. E. 1985 Anatomical evidence that neural circuits related to the subfornical organ contain angiotensin II. *Brain Res. Bull.* 15:79-82.
- Mangiapanè, M. L., Thrasher, T. N., Keil, L. C., Simpson, J. B., & Ganong, W. F. 1984 Role for the subfornical organ in vasopressin release. *Brain Res. Bull.* 13:43-7.
- Okuya, S., Inenaga, K., Kaneko, T., & Yamashita, H. 1987 Angiotensin II sensitive neurons in the supraoptic nucleus, subfornical organ and anteroventral third ventricle of the rats in vitro. *Brain Res.* 402:58-67.
- Padmowijoyo, D. 1976 *An investigation of the subfornical organ as a receptor for histamine, acetylcholine or angiotensin-II in mediating drinking behaviour*. A Master thesis. Faculty of Graduate Studies, Mahidol University, Bangkok.
- Palkovitz, M. 1966 The role of the subfornical organ in the salt and water balance. *Naturwissenschaften* 53:336.
- Paxinos, G., & Watson, C. 1986 *The rat Brain, in Stereotaxic Coordinates*. Academic Press, Harcourt Brace Jovanovich Publ., San Diego.

- Robertson, A., Kucharczyk, J. & Mogenson, G. J. 1983 Drinking behavior following electrical stimulation of the subfornical organ in the rat. *Brain Res.* 45:365-8.
- Simpson, J. B., & Routtenberg, A. 1972 The subfornical organ and carbachol-induced drinking. *Brain Res.* 45:135-52.
- Simpson, J. B., & Routtenberg, A. 1973 Subfornical organ site of drinking elicitation by angiotensin-II. *Science* 181:1172-5.
- _____, & _____ 1974 Subfornical organ acetylcholine application elicits drinking. *Brain Res.* 79:157-64.
- _____, & _____ 1975 Subfornical organ lesions reduce intravenous angiotensin-induced drinking. *Brain Res.* 88: 154-61.
- Spiegel, V. E. A. 1918 Das Ganglionpsaterii. *Anat. Anz.* 51:454-63.
- Summy-Long, J. Y., Keil, L. C., Hernandez, L., Emmert, S., Chee, O., & Severs, W. B. 1984 Effects of dehydration and renin on vasopressin concentration in the subfornical organ area. *Brain Res.* 300:399-403.
- Weidner, C., Miceli, D., & Reperant, J. 1983 Orthograde axonal and transcellular transport of different fluorescent tracers in the primary visual system of the rat. *Brain Res.* 272:129-36.
- Weindl, A. 1973 Neuroendocrine aspects of circumventricular organ, dalam W. F. Ganong & L. Martini (eds.): *Frontiers in Neuroendocrinology*, pp. 3-32. Oxford University Press, New York.
- Weindl, A. & Sofroniew, M.V. 1978 Neurohormones and circumventricular organs, dalam K.M. Knigge, D.E. Scott & A. Weindl (eds.): *Brain-endocrine Interaction III. Neural hormones and reproduction*, pp. 117-37. Karger, Basel.
- Williams, P. L., & Warwick, R. 1975 *Functional neuroanatomy of man*. Churchill Livingstone, Edinburgh.
-